



2309150566

# 大同瑞慈健康体检

## 报 告 册

体检编号	448735	工号	66
姓名	贾晓燕		
性别	女	年龄	33岁
单位	云冈区税务局		
部门	云冈区税务局		
联系电话	15333025216		
体检日期	2023-12-11		

尊敬的贾晓燕女士您好！

首先，瑞慈健康体检全体员工欢迎您的光临，并对您的信任表示衷心的感谢！

您于 2023-12-11 （体检编号：448735）完成健康检查，本机构的各科医生已根据您的体检项目及结果，汇总成此份健康体检报告，并经总检医生审核。据此提出对您健康状况的综合分析及建议。

瑞慈健康体检倡导“大健康、大康复”，提出“健康是第一财富（Rich）”的人文理念。希望您仔细阅读并妥善地保管此份健康体检报告，并认真关注报告中的提示与建议，若您对报告内容有任何疑问，可直接与瑞慈健康体检客服部联系，进一步咨询。

健康体检咨询电话：**0352-2824444**

客户服务咨询电话：**0352-2830597**  
**400-6112995**

瑞慈健康体检报告由下列内容组成：

第一部分：主检报告

第二部分：分科分项结果

第三部分：检验报告

第四部分：附表

## 主检报告

## 检查综述

- 1、【眼科】（1）左眼视力下降
- 2、【血常规（五分类）】嗜酸性粒细胞绝对值(E0#)偏高( $0.57 \times 10^9/L$ ) 嗜酸性粒细胞百分比(E0%)偏高(10.1%)
- 3、【血脂四项】甘油三脂(TG)偏低(0.63 mmol/L)
- 4、【尿液分析+尿沉渣】上皮细胞(EC)偏高(33 /HP) 鳞状上皮细胞偏高(33 /HP) 粘液丝偏高(1 /HP)
- 5、【心电图】1.窦性心律 2.T波改变(II, III, aVF, V1-V3)
- 6、【全腹彩超】1.肝内钙化斑 2.左侧卵巢囊性结构 建议复查
- 7、【口腔科】（1）右下第三磨牙 右上第三磨牙 （2）牙龈色红，探之出血 （3）牙周：牙结石

## 医生建议

## 【视力下降】：

(1)视力下降是由角膜白斑或角膜炎、晶状体混浊、眼底疾病、屈光不正等原因引起，建议眼科诊断治疗。

## 【嗜酸性粒细胞绝对值(E0#)偏高】：

(1)提示体检近期存在过敏性疾病（如支气管哮喘）、寄生虫病（如钩虫病、蛔虫病）、某些皮肤病（如湿疹）、传染病（猩红热）、血液病等。建议内科结合临床参考。

## 【嗜酸性粒细胞百分比(E0%)偏高】：

(1)供内科结合临床参考。

## 【甘油三脂(TG)偏低】：

- (1)可适当增加脂类食品的摄入。
- (2)也可见于甲亢、肾上腺皮质功能低下、肝功能障碍者，往内科咨询，进一步诊治。
- (3)高蛋白，高维生素饮食，适当增加奶、豆类制品、鱼类、新鲜水果和蔬菜。
- (4)适当增加户外活动和日光照射，避免过度劳累，保持良好睡眠。
- (5)定期复查，如检验结果异常，应在医师指导下治疗。

## 【鳞状上皮细胞偏高】：

(1)在生理情况下，机体正常的新陈代谢都会引起鳞状上皮细胞的脱离，这是一种正常的机体现象。如果长时间出现鳞状上皮细胞偏高的现象时，则有可能是尿路感染、泌尿系统结石等因素导致，应及时往泌尿外科进一步诊断治疗。

## 【粘液丝偏高】：

(1)尿常规中粘液丝是由尿路中细胞分泌出来的，在有尿路感染时分泌会明显增多，且伴有炎症细胞的出现。  
(2)粘液丝偏高，可分为生理性偏高和病理性偏高两种，生理性偏高一般是由于喝水较少导致的尿液浓缩，一般在喝水后就能达到稀释的效果。

(3)病理性的粘液丝偏高是由于泌尿系炎症或者是前列腺炎导致的，需要注意观察，多喝水，同时有白细胞等炎症细胞增多时，应及时服用抗感染药物治疗。如果仅有粘液丝的增多而没有白细胞等炎症细胞增多时，尿路有炎症的可能性不大。

(4)建议平时饮食注意清淡，多喝水，少吃油腻和辛辣的食物，要注意个人清洁卫生，勤洗阴部，注意休息。

**【上皮细胞(EC)偏高】：**

(1)尿液中的上皮细胞主要包括肾小管上皮细胞、移行上皮细胞、鳞状上皮细胞。尿液中出现肾小管上皮细胞，多见于肾小管病变。移行上皮细胞提示相应部位的病变。

(2)在正常的尿液中可见少量的鳞状上皮细胞，如果鳞状上皮细胞大量增加，并伴有白细胞增多，则提示有炎症，女性患者则因排除阴道分泌物混入的位于阴道表层的扁平上皮细胞。

**【T波改变】：**

(1)可见于心肌劳损，电解质混乱及神经调节异常，如疲劳，精神紧张等，往心血管内科咨询，进一步查找病因及治疗。

**【左侧卵巢囊性结构】：**

(1)建议妇科诊断治疗。

**【肝内钙化斑】：**

(1)肝内钙化斑或肝内钙化灶是指在B超或CT图像中呈现出肝脏结石样改变，肝内毛细血管壁的钙化斑或由于肝内胆汁的粘稠形成强回声伴声影。一般有强回声或薄密度的影像表现，可呈单个或多个钙化灶。

(2)肝内钙化灶的原因有两大类：肝脏新陈代谢或既往疾病留下的痕迹，并无明显症状，对身体没有伤害，无须特殊治疗。

(3)肝内钙化灶常发生于肝内胆管结石、肝内慢性炎症等疾病。这些疾病使肝细胞坏死，纤维组织增生，逐渐形成瘢痕，随之钙盐在炎症部位沉淀造成的一种病理变化，也有极少数的肝内钙化灶属于先天发育异常引起的肝脏畸形。

(4)通常情况下，肝内钙化灶不会出现伴随症状，仅肝内胆管结石患者可能出现肝区闷胀的感觉，但一般对身体没有明显的影响。因此不需要特殊治疗，可遵医嘱或进行定期复查。

(5)如果身体出现不适症状，应前往肝胆外科诊断治疗。

(6)在日常生活和工作中，患者需要保证充足的休息，生活规律，多喝水，以高蛋白、低脂、高维生素饮食为主，保证能量供给的同时减轻肝脏以及胃肠道的负担。

**【牙结石】：**

(1)牙结石又称牙石，是沉积在牙齿或修复体表面上已经钙化或正在钙化的菌斑或软垢。其开始时是软的，会因逐渐的钙化而变硬。它是由75%的磷酸钙，15-25%的水、有机物、磷酸锰、矿酸钙及微量的钾、钠、铁所构成，并呈现出黄色、棕色或者黑色。

(2)牙结石通常存在于唾液腺开口处的牙齿表面（例如：下颚前牙的舌侧表面，上颚后牙的颊侧表面）和牙齿的颈部，以及口腔粘膜运动不到的牙齿表面等处。

(3)牙结石形成后，可伴随牙龈出血、牙龈萎缩、口臭等症状。

(4)牙结石是牙周病的重要病因，它会不断刺激牙周组织，并且压迫牙龈，影响血液循环，造成牙周组织的细菌感染，形成牙周囊袋，此后更易使食物残渣、牙菌斑、牙结石等的堆积，最终牙周支持组织全部破坏，导致牙齿松动，以至于不得不拔除牙齿。

(5)早晚刷牙、饭后漱口是防治牙结石形成的最重要措施。应采取正确的竖刷牙法和巴氏刷牙法，纠正横刷牙法。

(6)多吃富有维生素的粗纤维食物，如肉、蛋、各种蔬菜和水果，充分咀嚼以利于牙面清洁。少吃甜食及黏性很强的食物，不吃零食。

(7)建议每半年进行一次口腔健康检查，每年进行2-3次全口超声波洁牙术，使牙面、牙颈部经常处于洁净状态。

**【牙龈色红，探之出血】：**

(1)牙龈的这种情况一般是由于牙结石导致的牙龈局部发炎。

(2) 必须坚持每天认真和合理刷牙（采用竖刷法），彻底清除牙菌斑。要经常检查口腔，保持口腔卫生，防止牙龈出血。

(3) 正确的刷牙方法是：顺着牙齿长轴方向，上牙向下刷，下牙往上刷，每个牙面都要刷到，这样刷牙不仅能把牙刷干净而且对牙龈起到按摩作用，促进牙龈的血液循环。

(4) 建议每半年进行一次口腔健康检查，每年进行 2-3 次全口超声波洁牙术，使牙面、牙颈部经常处于洁净状态。

(5) 注意口腔清洁卫生，养成早晚刷牙，饭后漱口的良好习惯。

(6) 及时治疗牙龈炎，防止炎症侵犯深部牙周组织，形成牙周炎。

(7) 养成清晨排便习惯。进餐要规律，细嚼慢咽，多食蔬菜，如胡萝卜、菠菜、木耳。适量进食水果，如山楂、苹果。男性少抽烟少喝酒。

汇总医生： 樊兴国

主检日期： 2023-12-14

主检医生：

## 分科结果

## 身高、体重、血压

项目名称	检查结果	项目名称	检查结果
身高	170cm	体重	59kg
血压	109/62mmHg		

**\*小结：**

未见异常

操作员：闫辛儿

检查日期：2023-12-11

检查医生：名燕凌

## 内科

项目名称	检查结果	项目名称	检查结果
心率	61 次/min	心律	齐
心脏杂音	无	心界	正常
肺部	正常	呼吸音	呼吸音清
啰音	未闻及	叩诊	叩诊呈清音
腹部触诊	腹部平软	发育	正常
肝胆	肋下未触及	脾脏	肋下未触及
双肾	无叩击痛	肠鸣音	正常
营养	良好	神经系统	正常
生理反射	生理反射存在	病理反射	病理反射未引出
颅神经	正常	运动功能	正常
深浅感觉	正常	其它	无异常发现
既往史	无		

**\*小结：**

未见异常

操作员：杨淑兰

检查日期：2023-12-11

检查医生：杨淑兰

## 外科（女）

项目名称	检查结果	项目名称	检查结果
皮肤	正常	甲状腺	无肿大
浅表淋巴结	无肿大	肛门	拒检
泌尿外生殖器	正常	四肢关节	未见异常
腹股沟	未见异常	足背动脉	正常
紫绀	无	色素沉着	无
脱毛	无	脱色	无
浮肿	无	皮下结节	无
头颅	正常	颈部	正常
乳腺	正常	脊柱	正常
直肠	未检	皮肤黄疸	无
四肢	活动正常	其他	无

## \*小结:

未见异常

操作员：魏利平

检查日期:2023-12-11

检查医生：魏利平

## 眼科

项目名称	检查结果	项目名称	检查结果
视力(左)	0.6	视力(右)	0.8
辨色力	正常	眼睑	正常
结膜	正常	泪器	正常
角膜	正常	虹膜	正常
瞳孔	正常	晶状体	正常
玻璃体	正常	眼底	未见异常

## \*小结:

(1) 左眼视力下降

操作员：田野青

检查日期:2023-12-11

检查医生：田野青

## 耳鼻喉科

项目名称	检查结果	项目名称	检查结果
听力(左)	正常	听力(右)	正常
外耳道	正常	鼓膜	正常
鼻窦	正常	鼻中隔	正常
鼻腔	正常	扁桃体	无肿大
嗅觉	正常	咽喉	正常

**\*小结：**

未见异常

操作员：王存宝

检查日期:2023-12-11

检查医生：王存宝

## 妇科内诊

项目名称	检查结果	项目名称	检查结果
外阴	正常	尿道口	正常
阴道	通畅	子宫	正常
附件	正常	宫颈	光滑
后穹窿	正常		

**\*小结：**

操作员：许艳华

检查日期:2023-12-11

检查医生：许艳华

## 口腔科

项目名称	检查结果	项目名称	检查结果
唇颊	正常	齿	右下第三磨牙&右上第三磨牙色素沉着
牙龈	牙龈色红，探之出血	牙周	牙结石Ⅰ度
舌腭	正常	腮腺	正常

颌下腺	正常	颞下颌关节	正常
-----	----	-------	----

**\*小结：**

- (1) 右下第三磨牙 右上第三磨牙
- (2) 牙龈色红，探之出血
- (3) 牙周：牙结石

操作员：麻剑 检查日期:2023-12-11 检查医生：麻剑

---

## 检验报告

## 肿瘤标志物四项

项目名称	检查结果	单位	参考值	提示
糖类抗原 125 测定 (CA125)	4.9	U/ml	0--38	
糖类抗原 153 测定 (CA153)	10.6	U/ml	0--19	
甲胎蛋白 (AFP)	1.2	ng/ml	0--7	
癌胚抗原 (CEA)	1.12	ng/ml	0--5	

## \*小结:

未见异常

操作员：王小雪 检查日期:2023-12-11

检查医生:陈建国

## 尿液分析+尿沉渣

项目名称	检查结果	单位	参考值	提示
白细胞尿	1	个/ul	0--13	
上皮细胞(EC)	33	/HP	0--28	↑
管型(CAST)	0	个/ul	0--1	
霉菌(尿)	0	/HP	0--0	
结晶	0	/HP	0--10	
透明度(CLA)	清亮			
胆红素(BIL)	-		阴性	
隐血(ERY)	-		阴性	
小圆上皮细胞(SRC)	0	个/ul	0--0	
维生素 C	-		阴性	
异常红细胞	0	个/ul	0--3	
红细胞(正常)	0	个/ul	0--6	
鳞状上皮细胞	33	个/ul	0--0	↑

粘液丝	1	个/ul	0--0	↑
颜色(Colour)	淡黄色			
尿葡萄糖(GLU)	-		阴性	
酮体(KET)	-		阴性	
比重(SG)	1.020		1.003--1.030	
酸碱度(PH)	6.5		4.5--8.0	
尿蛋白质(PRO)	-		阴性	
尿胆原(URO)	-		阴性	
亚硝酸盐(NIT)	-		阴性	
红细胞(尿)(RBC)	0	个/ul	0--6	
尿白细胞(LEU)	-		阴性	

**\*小结:**

上皮细胞(EC)偏高(33 /HP) 鳞状上皮细胞偏高(33 /HP) 粘液丝偏高(1 /HP)

操作员：余雅倩 检查日期:2023-12-11 检查医生:陈建国

**血常规（五分类）**

项目名称	检查结果	单位	参考值	提示
白细胞(WBC)	5.67	10 <sup>9</sup> /L	3.5--9.5	
淋巴细胞绝对值(LY#)	2.46	10 <sup>9</sup> /L	1.1--3.2	
淋巴细胞百分比(LY%)	43.3	%	20--50	
中性粒细胞绝对值(GR#)	2.35	10 <sup>9</sup> /L	1.8--6.3	
中性粒细胞百分比(GR%)	41.3	%	40--75	
嗜碱性粒细胞绝对值(BA#)	0.04	10 <sup>9</sup> /L	0--0.06	
嗜碱性粒细胞百分比(BA%)	0.8	%	0--1.0	
嗜酸性粒细胞绝对值(EO#)	0.57	10 <sup>9</sup> /L	0.02--0.52	↑
嗜酸性粒细胞百分比(EO%)	10.1	%	0.4--8.0	↑
血小板(PLT)	186	10 <sup>9</sup> /L	125--350	

血小板分布宽度(PDW)	16.3	%	15--17
平均血小板体积(MPV)	11.4	fl	6.0--14.0
血小板压积(PCT)	0.211	%	0.11--0.28
红细胞(RBC)	4.18	10 <sup>12</sup> /L	3.8--5.1
血红蛋白	125	g/L	115--150
红细胞压积(HCT)	37.4	%	35--45
红细胞平均体积(MCV)	89.5	fl	82--100
平均血红蛋白含量(MCH)	29.9	pg	27--34
平均血红蛋白浓度(MCHC)	334	g/L	316--354
单核细胞绝对值(MO#)	0.25	10 <sup>9</sup> /L	0.1--0.60
单核细胞百分比(MO%)	4.5	%	3--10
红细胞分布宽度标准差(RDW-SD)	40.7	fl	35--56
红细胞分布宽度变异系数(RDW-CV)	11.9	%	10.6--16.6
大血小板比率	35.5	%	11--45
大血小板数目	66	10 <sup>9</sup> /L	30--90
未成熟粒细胞数目	0.00	10 <sup>9</sup> /L	0--999
未成熟粒细胞百分比	0.0	%	0--100
有核红细胞数目	0.000	10 <sup>9</sup> /L	0--9999
有核红细胞百分比	0.00	/100WBC	0--9999

**\*小结:**

嗜酸性粒细胞绝对值(EO#)偏高(0.57 10<sup>9</sup>/L) 嗜酸性粒细胞百分比(EO%)偏高(10.1 %)

操作员：余雅倩 检查日期:2023-12-11 检查医生:陈建国

**肾功三项**

项目名称	检查结果	单位	参考值	提示
肌酐(CREA)	60.00	umol/L	41--73	
尿酸(UA)	284.00	umol/L	140--340	

尿素测定 (Urea)	3.20	mmol/L	2.6--7.5	
-------------	------	--------	----------	--

**\*小结:**

未见异常

操作员：王小雪 检查日期:2023-12-11 检查医生:陈建国

**空腹血糖**

项目名称	检查结果	单位	参考值	提示
葡萄糖(GLU)	4.73	mmol/L	3.89--6.1	

**\*小结:**

未见异常

操作员：王小雪 检查日期:2023-12-11 检查医生:陈建国

**甲状腺功能系列**

项目名称	检查结果	单位	参考值	提示
甲状腺球蛋白(TG)	6.25	ng/ml	3.5--77	
促甲状腺素(TSH)	2.56	uIU/ml	0.55--4.78	
甲状腺过氧化物酶抗体	44.2	IU/ml	0--60	
游离三碘甲状腺原氨酸(FT3)	5.35	pmol/L	3.5--6.5	
游离甲状腺素(FT4)	13.03	pmol/L	11.5--22.70	

**\*小结:**

未见异常

操作员：王小雪 检查日期:2023-12-11 检查医生:陈建国

**血脂四项**

项目名称	检查结果	单位	参考值	提示
动脉硬化指数	2.42		1.31--3.19	
总胆固醇(CHOL)	3.78	mmol/L	2.59--5.2	

甘油三脂(TG)	0.63	mmol/L	0.7--1.7	↓
低密度脂蛋白(LDL)	2.64	mmol/L	0--4.13	
高密度脂蛋白(HDL)	1.09	mmol/L	0.77--1.55	

**\*小结:**

甘油三脂(TG)偏低(0.63 mmol/L)

操作员：王小雪 检查日期:2023-12-11 检查医生:陈建国

**肝功能三项**

项目名称	检查结果	单位	参考值	提示
γ-谷氨酰转肽酶(GGT)	8.0	U/L	7--45	
丙氨酸氨基转移酶(ALT)	15.00	U/L	7--40	
门冬氨酸氨基转移酶(AST)	16.00	U/L	13--35	
谷草比谷丙	1.07		0.4--2.5	

**\*小结:**

未见异常

操作员：王小雪 检查日期:2023-12-11 检查医生:陈建国

**人乳头瘤病毒检查 (HPV)**

项目名称	检查结果	单位	参考值	提示
HPV 高危亚型 16	阴性(-)		阴性	
HPV 高危亚型 18	阴性(-)		阴性	
HPV 高危亚型 31	阴性(-)		阴性	
HPV 高危亚型 26	阴性(-)		阴性	
HPV 高危亚型 33	阴性(-)		阴性	
HPV 高危亚型 35	阴性(-)		阴性	
HPV 高危亚型 39	阴性(-)		阴性	
HPV 高危亚型 45	阴性(-)		阴性	
HPV 高危亚型 51	阴性(-)		阴性	

HPV 高危亚型 52	阴性(-)		阴性	
HPV 高危亚型 53	阴性(-)		阴性	
HPV 高危亚型 56	阴性(-)		阴性	
HPV 高危亚型 58	阴性(-)		阴性	
HPV 高危亚型 59	阴性(-)		阴性	
HPV 高危亚型 66	阴性(-)		阴性	
HPV 高危亚型 68	阴性(-)		阴性	
HPV 高危亚型 73	阴性(-)		阴性	
HPV 高危亚型 82	阴性(-)		阴性	
HPV 低危亚型 6	阴性(-)		阴性	
HPV 低危亚型 11	阴性(-)		阴性	
HPV 低危亚型 42	阴性(-)		阴性	
HPV 低危亚型 43	阴性(-)		阴性	
HPV 低危亚型 81	阴性(-)		阴性	

**\*小结:**

未见异常

操作员：刘慧芳 检查日期:2023-12-13 检查医生:康建忠

# 大同现代医学检验实验室

## 液基薄层细胞学图文报告

ID: 2023093353

病理号: 089003

姓名: 贾晓燕

性别: 女

年龄: 33岁

送检科室:

电话号码: 15333025216

床号:

病历号:

体检号: 2309150566

送检医院: 大同瑞慈康复体检

送检日期: 2023-12-12

末次月经:

送检医生:

采样日期:

报告日期: 2023-12-12

标本满意度: 满意

细胞量: >45%

红细胞:

经期样本:

颈管细胞:

化生细胞:

鳞状细胞:

宫颈柱状细胞:

未见上皮内病变/恶性细胞:

正常范围内:

- 良性反应性改变:
- 炎症: 
    - 轻度:
    - 中度:
    - 重度:
  - 放疗:
  - 妊娠:
  - 萎缩性:
  - 宫内避孕器:
  - 其他:

病原体: 滴虫感染:  念珠菌感染:  细菌感染:

提示 HPV 感染:  疱疹病毒感染:

鳞状上皮细胞分析:

- 非典型鳞状细胞:
- 倾向上皮内瘤变:
  - 倾向良性反应性改变:
  - 不能明确意义(ASC-US):
  - 不排除高度病变(ASC-H):
- 上皮内低度病变:  鳞癌:
- 上皮内高度病变:
- CIN2:
  - CIN3:

腺上皮细胞分析:

非典型腺细胞:

- 宫内膜:
- 来源不明:

非典型腺细胞(宫颈管):

- 倾向原位腺癌:
- 不能明确意义:
- 倾向良性反应性改变:

腺癌:

- 宫颈管:
- 宫内膜:
- 其它:

炎细胞:

- 轻度:
- 中度:
- 重度:

可疑腺癌:

诊断意见: 未见上皮内病变或恶性细胞 (NILM)。

建议:

报告医师: 张荣生

地址: 大同市魏都大道 79 号, 本报告医师签字后有效  
咨询: 0352-2830587 4006-122-995

妇科细胞学是筛查项目, 出于技术原因, 可能会有假阴性结果, 本检测仅对来样负责, 如果对结果有疑义, 请在收到报告 7 天内与我们联系。

# 大同瑞慈康复医院 12导联心电图报告

贾晓燕 女 33岁

体检号:448735

病床号:

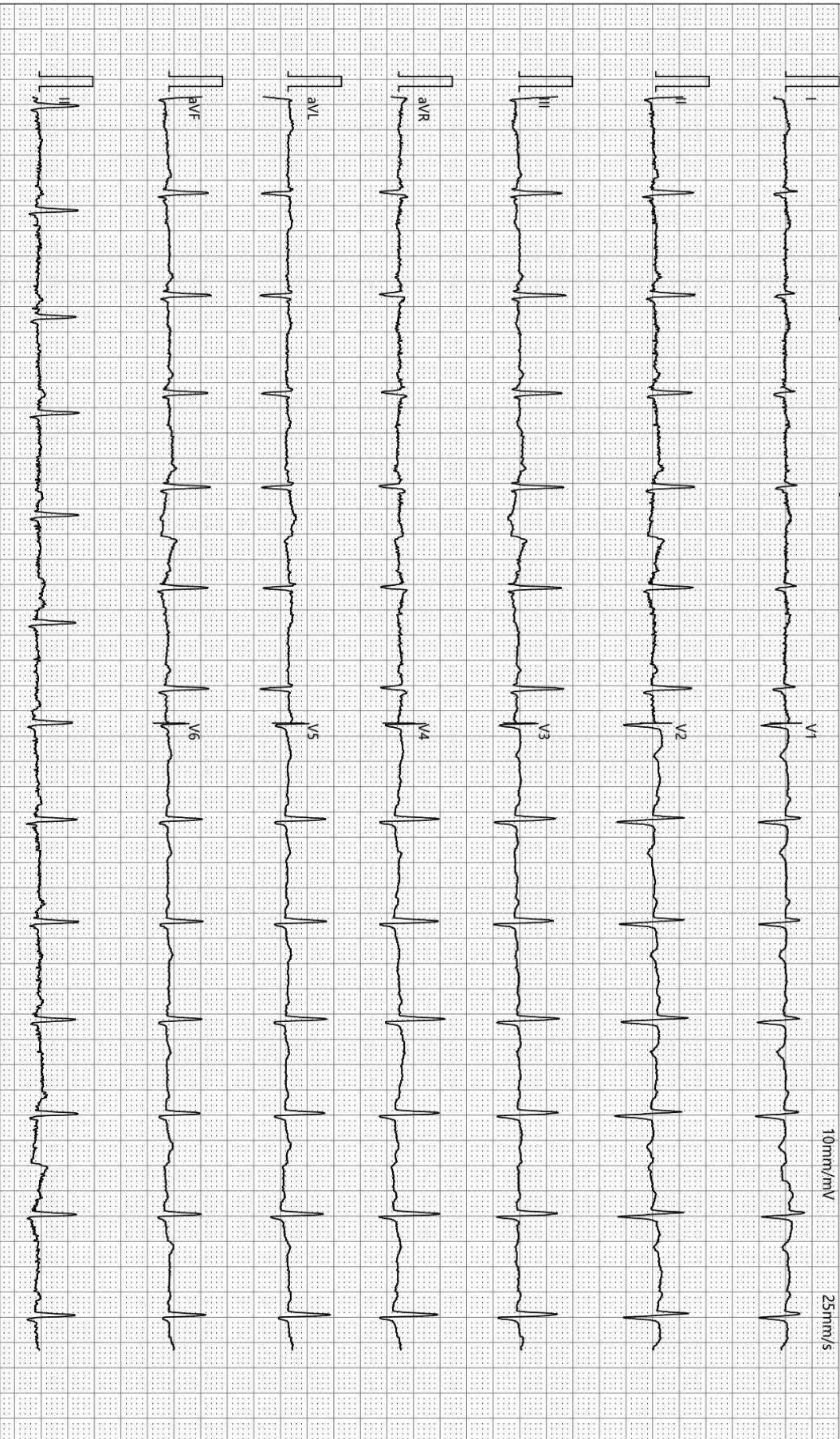
诊断结果:

- 1.窦性心律
- 2. T波改变(II,III,aVF,V1-V3)

诊断医生:

*贾生*  
*贾生*

HR : 74bpm [60 ~ 100bpm]  
 P : 96ms [0 ~ 110ms]  
 PR : 161ms [120 ~ 200ms]  
 QRS : 97ms [60 ~ 100ms]  
 QT/QTc : 365/407ms [320 ~ 440/0 ~ 460ms]  
 P/QRS/T : 74/88/5deg. [0 ~ 75/-30 ~ 90/0 ~ 75deg]  
 RV5/SV1 : 0.769/0.520mV [0.0 ~ 2.5/0.0 ~ 2.0mV]



检查时间:2023-12-11 11:02:34

诊断时间:2023-12-11 11:12:57

SEMIP V1.90

仅供临床参考

## 超声诊断图文报告

流水号: 2309150566

影像号: 1484044

姓名: 贾晓燕

年龄: 33 岁

性别: 女

检查设备: Vivid E95

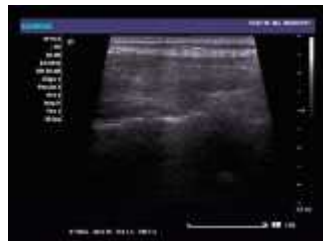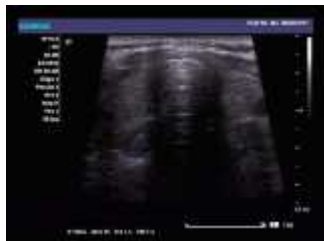体检号: 448735

申请医院: 本院

体检科室: 体检科

检查部位: 甲状腺彩超

经典图像:



影像所见:

甲状腺双侧叶形态正常, 包膜完整, 实质回声均匀, CDFI: 未见异常血流信号。  
双侧颈部未见明显肿大淋巴结。

影像诊断:

甲状腺双侧叶未见异常

报告医师: 李菊蓉

检查日期: 2023-12-11

审核医师: 李菊蓉

报告日期: 2023-12-11

## 超声诊断图文报告

流水号: 2309150566

影像号: 1484055

姓名: 贾晓燕

年龄: 33 岁

性别: 女

检查设备: Vivid E95

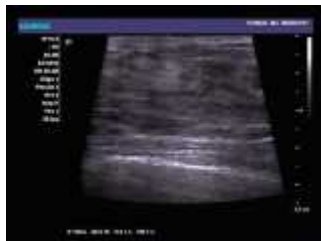
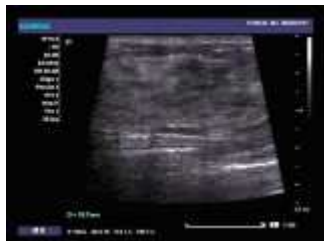体检号: 448735

申请医院: 本院

体检科室: 体检科

检查部位: 乳腺彩超

经典图像:



影像所见:

双侧乳腺腺体层次清晰, 右乳腺体厚 1.9cm, 左乳腺体厚 1.7cm, 乳导管未见扩张, 未见明显占位性病变, CDFI: 未见异常血流信号。

双侧腋下未见明显肿大淋巴结。

影像诊断:

双侧乳腺未见明显异常

报告医师: 李菊蓉

检查日期: 2023-12-11

审核医师: 李菊蓉

报告日期: 2023-12-11

## 超声诊断图文报告

流水号: 2309150566

影像号: 1484057

姓名: 贾晓燕

年龄: 33 岁

性别: 女

检查设备: Vivid E95

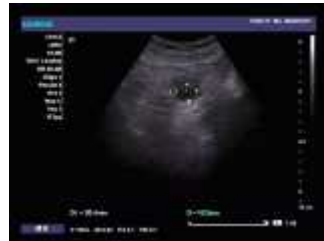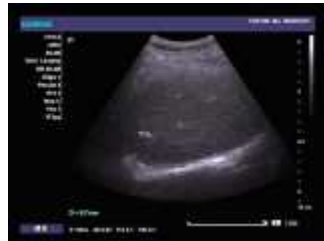体检号: 448735

申请医院: 本院

体检科室: 体检科

检查部位: 全腹彩超

### 经典图像:



### 影像所见:

肝脏大小形态正常, 包膜光滑完整, 肝右叶探及直径约 0.9cm 强回声斑, 余实质回声均匀, 肝内管道系统走行清晰, 门静脉及肝内胆管不扩张。

胆囊大小形态正常, 壁不厚、光滑, 囊内透声好, 肝外胆管不扩张。

胰腺大小形态正常, 实质回声均匀, 主胰管不扩张。

脾脏大小形态正常, 实质回声均匀, 脾门静脉不宽。

双肾大小形态正常, 皮髓质分界清晰, 集合系统未见分离, 双侧输尿管未见扩张。

膀胱充盈佳, 未见明显异常。

前位子宫, 大小约 5.7\*4.9\*3.7cm, 肌壁回声均匀, 内膜线清晰, 厚 0.7cm, 宫颈厚约 2.0cm。

左侧卵巢探及大小约 2.0\*1.6cm 囊性结构, 形态规则, 边界清, 右侧附件区未见异常。

### 影像诊断:

1. 肝内钙化斑
2. 左侧卵巢囊性结构 建议复查

报告医师: 李菊蓉

检查日期: 2023-12-11

审核医师: 李菊蓉

报告日期: 2023-12-11