



2309150564

大同瑞慈健康体检

报 告 册

体检编号	448733	工号	64
姓名	解璐		
性别	女	年龄	34岁
单位	云冈区税务局		
部门	云冈区税务局		
联系电话	18835210002		
体检日期	2023-11-29		

尊敬的解璐女士您好！

首先，瑞慈健康体检全体员工欢迎您的光临，并对您的信任表示衷心的感谢！

您于 2023-11-29 （体检编号：448733）完成健康检查，本机构的各科医生已根据您的体检项目及结果，汇总成此份健康体检报告，并经总检医生审核。据此提出对您健康状况的综合分析及建议。

瑞慈健康体检倡导“大健康、大康复”，提出“健康是第一财富（Rich）”的人文理念。希望您仔细阅读并妥善地保管此份健康体检报告，并认真关注报告中的提示与建议，若您对报告内容有任何疑问，可直接与瑞慈健康体检客服部联系，进一步咨询。

健康体检咨询电话：**0352-2824444**

客户服务咨询电话：**0352-2830597**
400-6112995

瑞慈健康体检报告由下列内容组成：

第一部分：主检报告

第二部分：分科分项结果

第三部分：检验报告

第四部分：附表

主检报告

检查综述

- 【身高、体重、血压】 (1) 体重指数 26.30：超重
- 【外科（女）】 (1) 甲状腺结节
- 【甲状腺功能系列】 甲状腺球蛋白(TG)偏高(155.5 ng/ml)
- 【肿瘤标志物四项】 糖类抗原测定(CA15-3)偏高(19.8 U/ml)
- 【尿液分析+尿沉渣】 鳞状上皮细胞偏高(11 /HP) 粘液丝偏高(8 /HP)
- 【甲状腺彩超】 甲状腺左侧叶结节 TI-RADS III级 定期复查
- 【全腹彩超】 1.轻度脂肪肝 2.宫颈肥大
- 【口腔科】 (1) 左下第三磨牙 阻生齿 左上第三磨牙 左下第二磨牙 龋齿 右下第一磨牙 牙齿充填 (2) 牙龈色红，探之出血 (3) 牙周：牙结石

医生建议

【超重】：

- (1) 体重指数是判断体重超标或偏低的主要指标。体重是反映和衡量一个人健康状况的重要标志之一，过胖和过瘦都不利于健康，身高体重不协调也不会给人以美感。体重的变化，还会直接反映身体长期的热量平衡状态。
- (2) 当需要比较及分析一个人的体重对于不同身高的人所带来的健康影响时，体重指数是一个中立而可靠的指标。其主要适用于需要体重测试、体型肥胖和全身检查的人群。
- (3) 体重指数(BMI)是世界卫生组织推荐的国际统一使用的肥胖分型标准，也是目前国际上常用的衡量人体胖瘦程度以及是否健康的一个标准，其计算方式为： $BMI = \text{体重(千克)} / \text{身高(米} \times \text{米)}$ 。成人的标准值是BMI18.5-23.9之间。低于18.5为体重指数偏低；高于23.9则为体重指数偏高。
- (4) 一般表现为体重超重或肥胖，超重及肥胖会出现一系列代谢性疾病，如高血压、高血糖、高血脂、高尿酸血症等，所以体重指数偏高者一定要注意控制体重。
- (5) 合理控制饮食，食品多样化，膳食纤维可适量增加，饮食规律，避免暴饮暴食，低盐、低脂饮食为主，减少高热量食物的摄入。
- (6) 加强体育锻炼，每天最少保持30分钟的中等强度运动。鼓励每天至少快步走6000步比较健康。肥胖患者不适合较剧烈的运动，会加重膝关节的负担，可以选择游泳、划船等对膝关节负荷较小的运动。
- (7) 定期检查血糖、血脂、肝功、肝脏B超等，积极治疗基础性疾病。
- (8) 减少热量摄取及增加热量消耗。强调以健康行为、饮食、运动为主的综合治疗。

【甲状腺结节】：

- (1) 甲状腺结节是一种常见的甲状腺疾病，很多甲状腺疾病可表现为结节，如可由甲状腺退行性变、炎症、自身免疫性及新生物等多种病变所致。甲状腺结节在各个年龄段的男女人群中均可见到，但中年女性中较多。
- (2) 甲状腺结节分良性和恶性两大类，良性的占绝大多数，恶性者不足1%，判断甲状腺结节的良恶主要依靠病史、体格检查、放射性核素扫描、穿刺细胞学检查。
- (3) 建议往普外科就诊，进一步检查，明确诊断，结合临床诊治并定期复查。

【甲状腺球蛋白(TG)偏高】：

- (1) 甲状腺球蛋白(TG)是由甲状腺滤泡上皮细胞合成，存储在甲状腺滤泡内的大分子糖蛋白，是甲状腺滤泡内胶质的主要成分。

(2)在正常情况下，甲状腺球蛋白（TG）只在甲状腺腔内循环，并不进入到血液中循环。

(3)只有在甲状腺炎症引起甲状腺滤泡破坏（如桥本甲状腺炎、慢性淋巴细胞性甲状腺炎和自身免疫性甲状腺功能减退等）、出血（如结节性甲状腺肿）或甲状腺组织无序的快速增长（如Graver病和甲状腺滤泡细胞癌等），可能使甲状腺球蛋白（TG）进入血循环。

(4)甲状腺球蛋白（TG）也可用于甲状腺癌的诊断，但敏感性不高。目前仅用于甲状腺滤泡状腺癌的疗效观察和复发监测，若手术后或放射碘（RAI）治疗后血TG升高，则提示肿瘤复发或转移；若降低到无法测出，则提示预后良好。

(5)注意，在进行甲状腺穿刺术后或甲状腺扫描后的1~2周内，血中甲状腺球蛋白（TG）可有不同程度的升高。

【糖类抗原测定(CA15-3)偏高】：

(1)1个月复查，若持续增高，请结合临床进一步检查。

【鳞状上皮细胞偏高】：

(1)在生理情况下，机体正常的新陈代谢都会引起鳞状上皮细胞的脱离，这是一种正常的机体现象。如果长时间出现鳞状上皮细胞偏高的现象时，则有可能是尿路感染、泌尿系统结石等因素导致，应及时往泌尿外科进一步诊断治疗。

【粘液丝偏高】：

(1)尿常规中粘液丝是由尿路中细胞分泌出来的，在有尿路感染时分泌会明显增多，且伴有炎症细胞的出现。

(2)粘液丝偏高，可分为生理性偏高和病理性偏高两种，生理性偏高一般是由于喝水较少导致的尿液浓缩，一般在喝水后就能达到稀释的效果。

(3)病理性的粘液丝偏高是由于泌尿系炎症或者是前列腺炎导致的，需要注意观察，多喝水，同时有白细胞等炎症细胞增多时，应及时服用抗感染药物治疗。如果仅有粘液丝的增多而没有白细胞等炎症细胞增多时，尿路有炎症的可能性不大。

(4)建议平时饮食注意清淡，多喝水，少吃油腻和辛辣的食物，要注意个人清洁卫生，勤洗阴部，注意休息。

【甲状腺左侧叶结节】：

(1)甲状腺结节是一种常见的甲状腺疾病，很多甲状腺疾病可表现为结节，如可由甲状腺退行性变、炎症、自身免疫性及新生物等多种病变所致。甲状腺结节在各个年龄段的男女人群中均可见到，但中年女性中较多。

(2)甲状腺结节分良性和恶性两大类，良性的占绝大多数，恶性者不足1%，判断甲状腺结节的良恶主要依靠病史、体格检查、放射性核素扫描、穿刺细胞学检查。

(3)建议往外科就诊，进一步检查，明确诊断，结合临床诊治并定期复查。

【轻度脂肪肝】：

(1)脂肪肝是指肝脏被脂肪浸润，为一种多病因引起的获得性疾病。

(2)脂肪肝是以肝细胞脂肪变性和脂肪蓄积为病理特征，最常见易患因素有超重或肥胖、进食油腻食物、高脂血症（尤其甘油三酯升高）、营养失调（营养过量或不足）、饮酒、高脂血症、少运动、糖耐量异常、减肥造成体重急剧下降、营养不良、中毒和药物等。

(3)当肝内脂类（主要为甘油三酯）含量超过肝重的5%时为脂肪肝。脂肪肝是一个常见的临床现象，不是一个独立性的疾病。

(4)值得注意的是，过多的脂肪在肝组织、肝细胞内浸润，引起肝细胞肿大，严重可致肝硬化。脂肪肝是可逆性的，合理饮食、运动及治疗后可恢复。

(5)合理控制饮食，控制总摄入量，低盐、低脂和低糖类饮食，少吃动物内脏，多吃蔬菜水果；

(6)控制危险因素，如控制体重、改善胰岛素抵抗、调整血脂紊乱，戒酒、戒烟，坚持长期有氧运动，加强体育锻炼；

(7)定期复查腹部彩超、血脂、肝功能。

【宫颈肥大】：

(1)宫颈肥大引起的原因一是慢性炎症长期刺激，使宫颈充血、水肿，宫颈腺体和间质发生增生而导致宫颈不同程度的肥大、硬度增加。

- (2)二是在宫颈腺体的深部可能出现粘液潴留，形成大小不等的囊肿，使宫颈变得肥大。
- (3)宫颈肥大有时可比正常宫颈增大2~4倍，宫颈表面可以是光滑的，也可有糜烂。宫颈质地一般较硬，这是纤维结缔组织增生所致的。
- (4)如果是单纯性的宫颈肥大，一般不需特殊处理，妇科定期复查即可。

【牙齿充填】：

- (1)牙齿充填术是修复受损或龋坏的牙齿，让其恢复正常的咬合功能及外观形态的一种修复方法。
- (2)充填时，需要先去除坏死的牙体组织，清洁受损部位，再选择合适的充填材料进行修复。
- (3)充填材料主要有银汞合金、复合树脂、玻璃离子等，应根据牙齿缺损或龋坏的不同部位来选择不同的材料修复。
- (4)牙齿充填术后应注意避免食用坚硬的或是黏性太强的食物，日常生活中注意口腔卫生，早晚刷牙，饭后漱口。

【牙结石】：

- (1)牙结石又称牙石，是沉积在牙齿或修复体表面上已经钙化或正在钙化的菌斑或软垢。其开始时是软的，会因逐渐的钙化而变硬。它是由75%的磷酸钙，15-25%的水、有机物、磷酸锰、矿酸钙及微量的钾、钠、铁所构成，并呈现出黄色、棕色或者黑色。
- (2)牙结石通常存在于唾液腺开口处的牙齿表面（例如：下颚前牙的舌侧表面，上颚后牙的颊侧表面）和牙齿的颈部，以及口腔粘膜运动不到的牙齿表面等处。
- (3)牙结石形成后，可伴随牙龈出血、牙龈萎缩、口臭等症状。
- (4)牙结石是牙周病的重要病因，它会不断刺激牙周组织，并且压迫牙龈，影响血液循环，造成牙周组织的细菌感染，形成牙周囊袋，此后更易使食物残渣、牙菌斑、牙结石等的堆积，最终牙周支持组织全部破坏，导致牙齿松动，以至于不得不拔除牙齿。
- (5)早晚刷牙、饭后漱口是防治牙结石形成的最重要措施。应采取正确的竖刷牙法和巴氏刷牙法，纠正横刷牙法。
- (6)多吃富有维生素的粗纤维食物，如肉、蛋、各种蔬菜和水果，充分咀嚼以利于牙面清洁。少吃甜食及黏性很强的食物，不吃零食。
- (7)建议每半年进行一次口腔健康检查，每年进行2-3次全口超声波洁牙术，使牙面、牙颈部经常处于洁净状态。

【牙龈色红，探之出血】：

- (1)牙龈的这种情况一般是由于牙结石导致的牙龈局部发炎。
- (2)必须坚持每天认真和合理刷牙（采用竖刷法），彻底清除牙菌斑。要经常检查口腔，保持口腔卫生，防止牙龈出血。
- (3)正确的刷牙方法是：顺着牙齿长轴方向，上牙向下刷，下牙往上刷，每个牙面都要刷到，这样刷牙不仅能把牙刷干净而且对牙龈起到按摩作用，促进牙龈的血液循环。
- (4)建议每半年进行一次口腔健康检查，每年进行2-3次全口超声波洁牙术，使牙面、牙颈部经常处于洁净状态。
- (5)注意口腔清洁卫生，养成早晚刷牙，饭后漱口的良好习惯。
- (6)及时治疗牙龈炎，防止炎症侵犯深部牙周组织，形成牙周炎。
- (7)养成清晨排便习惯。进餐要规律，细嚼慢咽，多食蔬菜，如胡萝卜、菠菜、木耳。适量进食水果，如山楂、苹果。男性少抽烟少喝酒。

【龋齿】：

- (1)龋齿是龋病的俗称，它是一种很常见牙体硬组织疾病，是牙齿在以细菌为主的多种外界因素的影响下，牙齿的牙釉质、牙本质或牙骨质发生的一种慢性进行性破坏的疾病。
- (2)临床上常根据龋坏程度分为浅龋、中龋、深龋三个阶段。
- (3)浅龋初期呈现白垩色或黄褐色斑块，窝沟处呈现浸墨状弥散，一般无明显龋洞；后期可出现局限于釉质的浅洞，无自觉症状。
- (4)中龋有明显龋洞，对外界刺激（如冷、热、酸、甜和食物嵌入等）可出现疼痛反应，当刺激源去除后疼痛立即消失，无自发性痛。

(5)深龋一般表现为大而深或入口小而深层有较为广泛的破坏龋洞，对外界刺激反应较中龋为重，但刺激源去除后，疼痛仍可消失，无自发性痛。

(6)对于恒牙尚未成洞的浅龋，乳前牙的浅、中龋洞，主要应用药物抑制龋病发展的方法；对已形成实质性缺损的牙齿，一般应去除龋坏组织，行充填术进行治疗。

(7)早晚刷牙，养成饭后漱口的好习惯。少吃酸性刺激性及含糖分过高的食物，如糖、巧克力、饼干等，临睡前不吃零食。饮食选择富含钙、无机盐等营养食物，尽可能食用高纤维粗糙食物。定期进行口腔检查。

【阻生齿】：

(1)牙齿在颌骨内由于位置不当，不能萌出到正常咬合位置，这样的牙齿称为阻生齿。最常见的阻生齿是下颌第三磨牙，其次是上颌第三磨牙和上颌尖牙等。

(2)阻生齿和覆盖在其上的牙龈之间，很容易藏污纳垢，滋生细菌，引起口臭、牙齿龋坏等，当身体抵抗力下降时，常常会导致牙冠周围的牙龈发生炎症，严重时脸颊可致肿胀，张口困难，甚至会引起全身发烧，颌下淋巴结肿大。

(3)阻生齿常常还会引起邻牙龋坏、松动、牙槽骨吸收等症状，所以能引起这些病变的阻生牙应该拔除。

(4)由于阻生齿位置不正，被邻牙阻挡，有些还可能完全被骨组织包埋，因此阻生齿的拔除比拔除其他牙齿要困难，被牙龈覆盖的要切开牙龈，被骨包埋的要把骨去除，被邻牙挡住的要把牙冠劈开，分片拔除。

(5)拔阻生齿费时较长，术中术后可能发生的并发症也较多，如：出血、断根、邻牙损伤等。

(6)建议如果阻生齿位置不当，引起智齿冠周炎、邻牙的龋坏、松动等病变时，可往口腔科行拔除术。

汇总医生： 丁昊炜

主检日期： 2023-12-22

主检医生：

分科结果

身高、体重、血压

项目名称	检查结果	项目名称	检查结果
身高	170cm	体重	76kg
血压	107/62mmHg		

***小结：**

(1) 体重指数 26.30：超重

操作员：陈红锦 检查日期：2023-11-29 检查医生：张彬艳

内科

项目名称	检查结果	项目名称	检查结果
心率	90 次/min	心律	齐
心脏杂音	无	心界	正常
肺部	正常	呼吸音	呼吸音清
啰音	未闻及	叩诊	叩诊呈清音
腹部触诊	腹部平软	发育	正常
肝胆	肋下未触及	脾脏	肋下未触及
双肾	无叩击痛	肠鸣音	正常
营养	良好	神经系统	正常
生理反射	生理反射存在	病理反射	病理反射未引出
颅神经	正常	运动功能	正常
深浅感觉	正常	其它	无异常发现
既往史	无		

***小结：**

未见异常

操作员：名燕凌 检查日期：2023-11-29 检查医生：名燕凌

外科（女）

项目名称	检查结果	项目名称	检查结果
皮肤	正常	甲状腺	结节
浅表淋巴结	无肿大	肛门	拒检
泌尿外生殖器	正常	四肢关节	未见异常
腹股沟	未见异常	足背动脉	正常
紫绀	无	色素沉着	无
脱毛	无	脱色	无
浮肿	无	皮下结节	无
头颅	正常	颈部	正常
乳腺	正常	脊柱	正常
直肠	未检	皮肤黄疸	无
四肢	活动正常	其他	无

***小结：**

(1) 甲状腺结节

操作员：魏利平 检查日期：2023-11-29 检查医生：魏利平

眼科

项目名称	检查结果	项目名称	检查结果
视力(左)	1.0	视力(右)	0.8
辨色力	正常	眼睑	正常
结膜	正常	泪器	正常
角膜	正常	虹膜	正常
瞳孔	正常	晶状体	正常
玻璃体	正常	眼底	未见异常

***小结：**

未见异常

操作员：田野青 检查日期：2023-11-29 检查医生：田野青

耳鼻喉科

项目名称	检查结果	项目名称	检查结果
听力(左)	正常	听力(右)	正常
外耳道	正常	鼓膜	正常
鼻窦	正常	鼻中隔	正常
鼻腔	正常	扁桃体	无肿大
嗅觉	正常	咽喉	正常

***小结：**

未见异常

操作员：王存宝 检查日期：2023-11-29 检查医生：王存宝

妇科内诊

项目名称	检查结果	项目名称	检查结果
外阴	正常	尿道口	正常
阴道	通畅	子宫	正常
附件	正常	宫颈	光滑
后穹窿	正常		

***小结：**

未见异常

操作员：许艳华 检查日期：2023-11-29 检查医生：许艳华

口腔科

项目名称	检查结果	项目名称	检查结果
唇颊	正常	齿	左下第三磨牙&阻生齿 &左上第三磨牙&伸长& 左下第二磨牙&龋齿& 右下第一磨牙&牙齿充

			填
牙龈	牙龈色红，探之出血	牙周	牙结石 I 度
舌腭	正常	腮腺	正常
颌下腺	正常	颞下颌关节	正常

***小结：**

- (1) 左下第三磨牙 阻生齿 左上第三磨牙 左下第二磨牙 龋齿 右下第一磨牙 牙齿充填
- (2) 牙龈色红，探之出血
- (3) 牙周：牙结石

操作员：麻剑 检查日期:2023-11-29 检查医生：麻剑

检验报告

肿瘤标志物四项

项目名称	检查结果	单位	参考值	提示
糖类抗原 125 测定 (CA125)	7.4	U/ml	0--38	
糖类抗原 153 测定 (CA153)	19.8	U/ml	0--19	↑
甲胎蛋白 (AFP)	5.2	ng/ml	0--7	
癌胚抗原 (CEA)	0.50	ng/ml	0--5	

***小结:**

糖类抗原测定(CA15-3)偏高(19.8 U/ml)

操作员：王文静 检查日期:2023-11-29 检查医生:陈建国

尿液分析+尿沉渣

项目名称	检查结果	单位	参考值	提示
白细胞尿	0	个/ul	0--13	
上皮细胞(EC)	11	/HP	0--28	
管型(CAST)	0	个/ul	0--1	
霉菌(尿)	0	/HP	0--0	
结晶	1	/HP	0--10	
透明度(CLA)	清亮			
胆红素(BIL)	-		阴性	
隐血(ERY)	-		阴性	
小圆上皮细胞(SRC)	0	个/ul	0--0	
维生素 C	-		阴性	
异常红细胞	0	个/ul	0--3	
红细胞(正常)	0	个/ul	0--6	
鳞状上皮细胞	11	个/ul	0--0	↑

粘液丝	8	个/ul	0--0	↑
颜色(Colour)	淡黄色			
尿葡萄糖(GLU)	-		阴性	
酮体(KET)	-		阴性	
比重(SG)	1.025		1.003--1.030	
酸碱度(PH)	6.5		4.5--8.0	
尿蛋白质(PRO)	-		阴性	
尿胆原(URO)	-		阴性	
亚硝酸盐(NIT)	-		阴性	
红细胞(尿)(RBC)	0	个/ul	0--6	
尿白细胞(LEU)	-		阴性	

***小结:**

鳞状上皮细胞偏高(11 /HP) 粘液丝偏高(8 /HP)

操作员：李佳敏 检查日期:2023-11-29 检查医生:陈建国

血常规（五分类）

项目名称	检查结果	单位	参考值	提示
白细胞(WBC)	8.16	10 ⁹ /L	3.5--9.5	
淋巴细胞绝对值(LY#)	1.92	10 ⁹ /L	1.1--3.2	
淋巴细胞百分比(LY%)	23.5	%	20--50	
中性粒细胞绝对值(GR#)	5.75	10 ⁹ /L	1.8--6.3	
中性粒细胞百分比(GR%)	70.5	%	40--75	
嗜碱性粒细胞绝对值(BA#)	0.02	10 ⁹ /L	0--0.06	
嗜碱性粒细胞百分比(BA%)	0.3	%	0--1.0	
嗜酸性粒细胞绝对值(EO#)	0.12	10 ⁹ /L	0.02--0.52	
嗜酸性粒细胞百分比(EO%)	1.4	%	0.4--8.0	
血小板(PLT)	307	10 ⁹ /L	125--350	

血小板分布宽度(PDW)	15.9	%	15--17
平均血小板体积(MPV)	9.1	fl	6.0--14.0
血小板压积(PCT)	0.280	%	0.11--0.28
红细胞(RBC)	4.27	10 ¹² /L	3.8--5.1
血红蛋白	129	g/L	115--150
红细胞压积(HCT)	38.0	%	35--45
红细胞平均体积(MCV)	89.0	fl	82--100
平均血红蛋白含量(MCH)	30.3	pg	27--34
平均血红蛋白浓度(MCHC)	340	g/L	316--354
单核细胞绝对值(MO#)	0.35	10 ⁹ /L	0.1--0.60
单核细胞百分比(MO%)	4.3	%	3--10
红细胞分布宽度标准差(RDW-SD)	41.8	fl	35--56
红细胞分布宽度变异系数(RDW-CV)	12.4	%	10.6--16.6
大血小板比率	19.6	%	11--45
大血小板数目	60	10 ⁹ /L	30--90
未成熟粒细胞数目	0.04	10 ⁹ /L	0--999
未成熟粒细胞百分比	0.5	%	0--100
有核红细胞数目	0.000	10 ⁹ /L	0--9999
有核红细胞百分比	0.00	/100WBC	0--9999

***小结:**

未见异常

操作员：祁佳佳 检查日期:2023-11-29 检查医生:陈建国

肾功三项

项目名称	检查结果	单位	参考值	提示
肌酐(CREA)	52.00	umol/L	41--73	
尿酸(UA)	314.00	umol/L	140--340	

尿素测定 (Urea)	3.50	mmol/L	2.6--7.5	
-------------	------	--------	----------	--

***小结:**

未见异常

操作员：王文静 检查日期:2023-11-29 检查医生:陈建国

空腹血糖

项目名称	检查结果	单位	参考值	提示
葡萄糖(GLU)	4.81	mmol/L	3.89--6.1	

***小结:**

未见异常

操作员：王文静 检查日期:2023-11-29 检查医生:陈建国

甲状腺功能系列

项目名称	检查结果	单位	参考值	提示
甲状腺球蛋白(TG)	155.5	ng/ml	3.5--77	↑
促甲状腺素(TSH)	0.95	uIU/ml	0.55--4.78	
甲状腺过氧化物酶抗体	28.0	IU/ml	0--60	
游离三碘甲状腺原氨酸(FT3)	5.25	pmol/L	3.5--6.5	
游离甲状腺素(FT4)	14.38	pmol/L	11.5--22.70	

***小结:**

甲状腺球蛋白(TG)偏高(155.5 ng/ml)

操作员：王文静 检查日期:2023-11-29 检查医生:陈建国

血脂四项

项目名称	检查结果	单位	参考值	提示
动脉硬化指数	2.60		1.31--3.19	
总胆固醇(CHOL)	4.47	mmol/L	2.59--5.2	

甘油三脂(TG)	1.15	mmol/L	0.7--1.7	
低密度脂蛋白(LDL)	3.33	mmol/L	0--4.13	
高密度脂蛋白(HDL)	1.28	mmol/L	0.77--1.55	

***小结：**

未见异常

操作员：王文静 检查日期：2023-11-29 检查医生：陈建国

肝功能三项

项目名称	检查结果	单位	参考值	提示
γ-谷氨酰转肽酶(GGT)	28.0	U/L	7--45	
丙氨酸氨基转移酶(ALT)	32.00	U/L	7--40	
门冬氨酸氨基转移酶(AST)	20.00	U/L	13--35	
谷草比谷丙	0.63		0.4--2.5	

***小结：**

未见异常

操作员：王文静 检查日期：2023-11-29 检查医生：陈建国

人乳头瘤病毒检查 (HPV)

项目名称	检查结果	单位	参考值	提示
HPV 高危亚型 16	阴性(-)		阴性	
HPV 高危亚型 18	阴性(-)		阴性	
HPV 高危亚型 31	阴性(-)		阴性	
HPV 高危亚型 26	阴性(-)		阴性	
HPV 高危亚型 33	阴性(-)		阴性	
HPV 高危亚型 35	阴性(-)		阴性	
HPV 高危亚型 39	阴性(-)		阴性	
HPV 高危亚型 45	阴性(-)		阴性	
HPV 高危亚型 51	阴性(-)		阴性	

HPV 高危亚型 52	阴性(-)		阴性	
HPV 高危亚型 53	阴性(-)		阴性	
HPV 高危亚型 56	阴性(-)		阴性	
HPV 高危亚型 58	阴性(-)		阴性	
HPV 高危亚型 59	阴性(-)		阴性	
HPV 高危亚型 66	阴性(-)		阴性	
HPV 高危亚型 68	阴性(-)		阴性	
HPV 高危亚型 73	阴性(-)		阴性	
HPV 高危亚型 82	阴性(-)		阴性	
HPV 低危亚型 6	阴性(-)		阴性	
HPV 低危亚型 11	阴性(-)		阴性	
HPV 低危亚型 42	阴性(-)		阴性	
HPV 低危亚型 43	阴性(-)		阴性	
HPV 低危亚型 81	阴性(-)		阴性	

***小结：**

未见异常

操作员：刘慧芳 检查日期：2023-11-30 检查医生：陈建国

大同现代医学检验实验室

液基薄层细胞学图文报告

ID: 2023092566

病理号: 088426

姓名: 解璐

性别: 女

年龄: 34岁

送检科室: 体检科

电话号码: 18835210002

床号:

病历号:

体检号: 2309150564

送检医院: 大同瑞慈康复体检

送检日期: 2023-11-29

末次月经:

送检医生:

采样日期:

报告日期: 2023-11-29

标本满意度: 满意

细胞量: >40%

红细胞:

经期样本:

颈管细胞:

化生细胞:

鳞状细胞:

宫颈柱状细胞:

未见上皮内病变/恶性细胞:

正常范围内:

良性反应性改变:

炎症:
放疗:
妊娠:
萎缩性:
宫内避孕器:
其他:

轻度:
中度:
重度:

病原体: 滴虫感染: 念珠菌感染: 细菌感染:

提示 HPV 感染: 疱疹病毒感染:

鳞状上皮细胞分析:

非典型鳞状细胞:
— 倾向上皮内瘤变:
— 倾向良性反应性改变:
— 不能明确意义(ASC-US):
— 不排除高度病变(ASC-H):

上皮内低度病变: 鳞癌:

上皮内高度病变:
— CIN2:
— CIN3:

腺上皮细胞分析:

非典型腺细胞:
— 宫内膜:
— 来源不明:

非典型腺细胞(宫颈管):
— 倾向原位腺癌:
— 不能明确意义:
— 倾向良性反应性改变:

腺癌:
— 宫颈管:
— 宫内膜:
— 其它:

炎细胞:
— 轻度:
— 中度:
— 重度: 可疑腺癌:

诊断意见: 未见上皮内病变或恶性细胞 (NILM)。

建议:

报告医师: 张荣生

地址: 大同市魏都大道 79 号, 本报告医师签字后有效
咨询: 0352-2830587 4006-122-995

妇科细胞学是筛查项目, 出于技术原因, 可能会有假阴性结果, 本检测仅对来样负责, 如果对结果有疑义, 请在收到报告 7 天内与我们联系。

大同瑞慈康复医院 12导联心电图报告

解璐 女 34岁

体检号:448733

病床号:

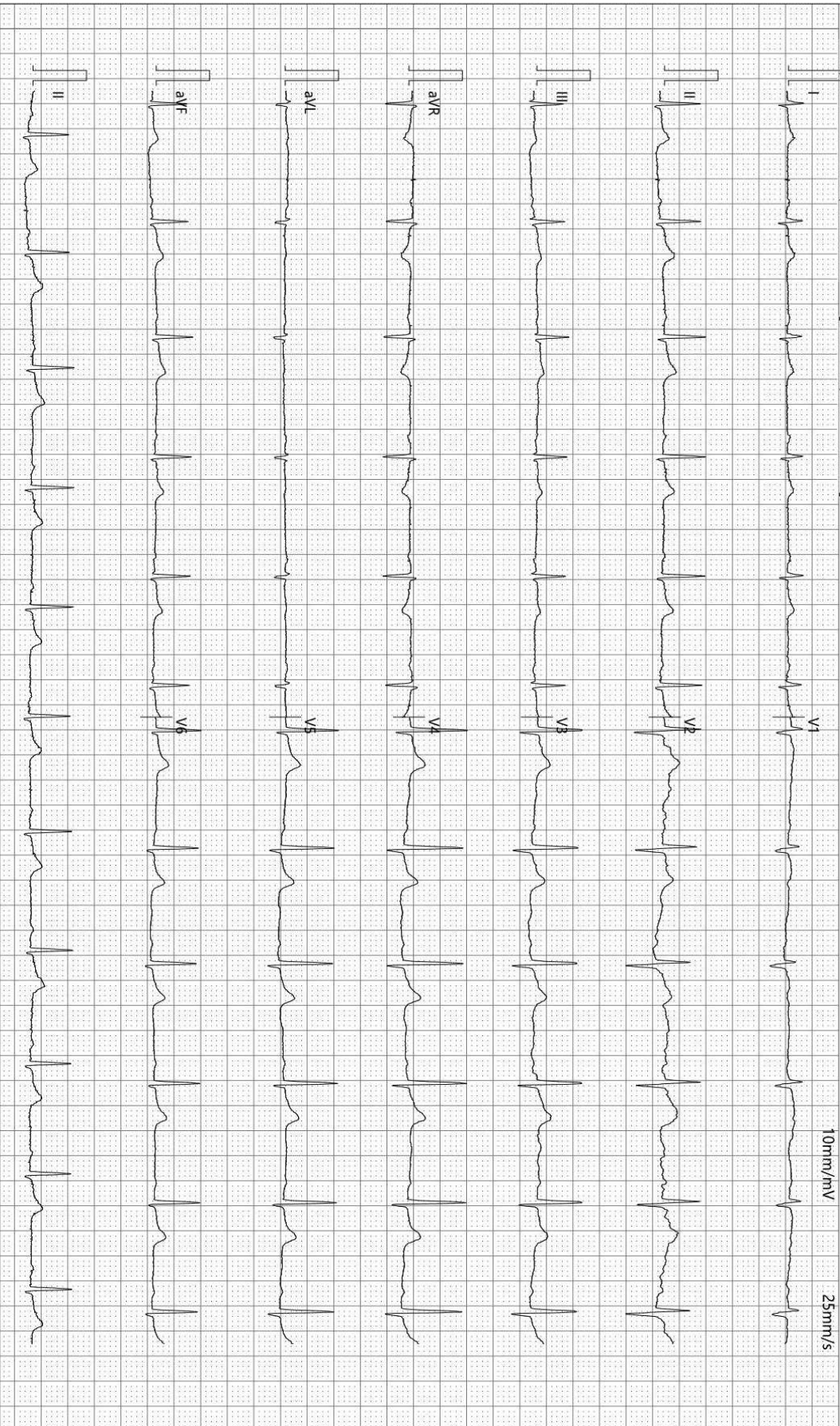
诊断结果:

- 1.窦性心律
- 2.正常心电图

诊断医生:

张之生

HR : 65bpm [60 ~ 100bpm]
 P : 102ms [0 ~ 110ms]
 PR : 175ms [120 ~ 200ms]
 QRS : 70ms [60 ~ 100ms]
 QT/QTc : 389/405ms [320 ~ 440/0 ~ 460ms]
 P/QRS/T : -71 / 76/57deg. [0 ~ 75/-30 ~ 90/0 ~ 75deg]
 RV5/SV1 : 1.013/0.263mV [0.0 ~ 2.5/0.0 ~ 2.0mV]



检查时间:2023-11-29 10:05:41

诊断时间:2023-11-29 10:14:09

SEMIP V1.90

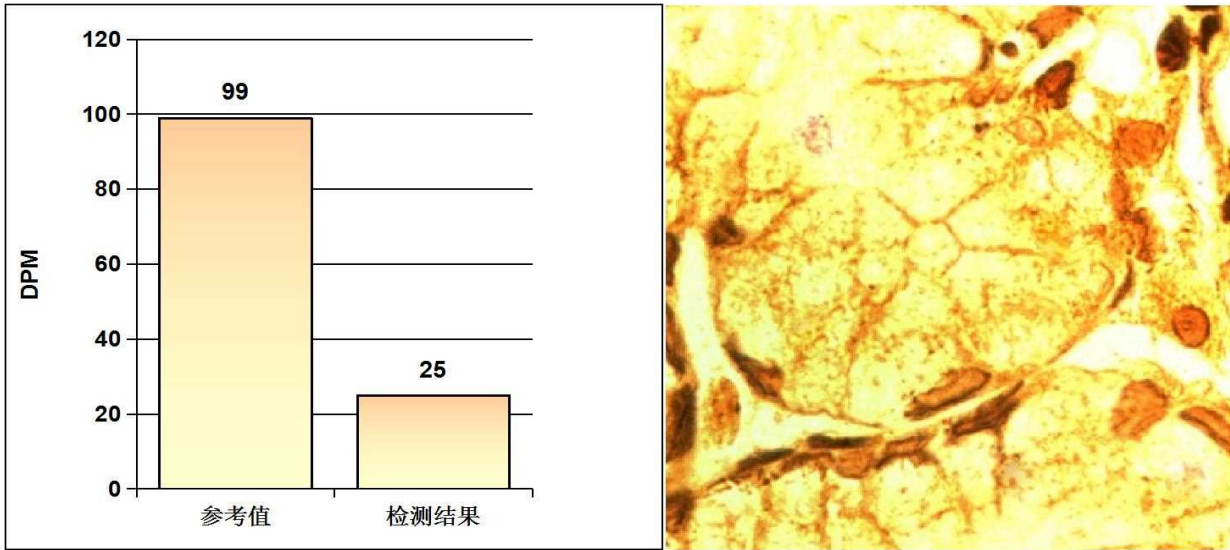
仅供临床参考

大同瑞慈康复医院

¹⁴C呼气试验检验报告

姓名	解璐	年龄	34	性别	女
住院号	0	日期	2023/12/22 10:53:13	电话	0
送检医生	曹居杰	样品编号	8726	编号	2309150564

¹⁴C呼气试验



阳性参考值 (Disintegrations Per Minute(DPM)):

DPM值:	dpm > 2499	阳性++++
	1499 < dpm ≤ 2499	阳性+++
	499 < dpm ≤ 1499	阳性++
	149 < dpm ≤ 499	阳性+
	dpm ≤ 99	阴性
	99 < dpm ≤ 149	不确定

检测结果: **dpm= 25** **阴性**

医生建议: 注意保持健康及规律饮食

温馨提示: 您本次检测的结果为阴性

检测医生: 曹居杰

双源 CT 诊断图文报告

流水号: 2309150564

影像号: CT20231129091

姓名: 解璐

年龄: 34 岁

性别: 女

检查设备: 西门子量子双源 CT

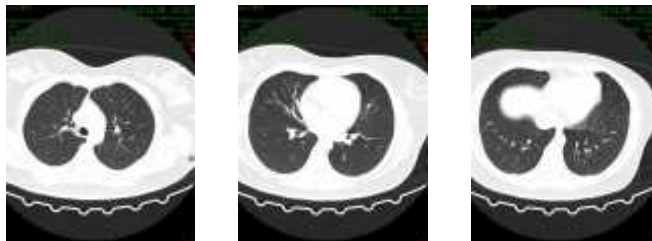体检号: 448733

申请医院: 本院

体检科室: 体检科

检查部位: CT 检查

经典图像:



影像所见:

胸廓对称, 骨性肋骨完整, 胸壁软组织结构良好, 两肺支气管血管纹理走行分布良好, 支气管束结构清晰, 双肺通气良好。肺门结构未见异常。纵隔无偏移, 段以上支气管通畅。心影及大血管形态结构正常, 纵隔内未见肿大淋巴结。胸膜未见异常。

影像诊断:

胸部未见明显异常

报告医师: 剧艳军

检查日期: 2023-11-29

审核医师: 剧艳军

报告日期: 2023-11-29

超声诊断图文报告

流水号: 2309150564

影像号: 1466678

姓名: 解璐

年龄: 34 岁

性别: 女

检查设备: Vivid E95

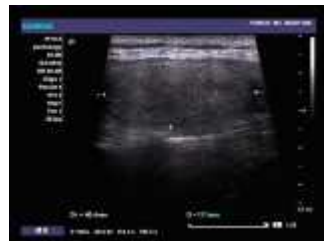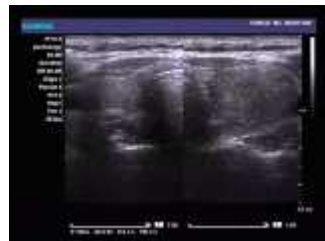体检号: 448733

申请医院: 本院

体检科室: 体检科

检查部位: 甲状腺彩超

经典图像:



影像所见:

甲状腺双侧叶形态正常, 包膜完整, 于左侧叶探及大小约 4.0*1.7cm 低回声结节, 形态规则, 边界清, 余实质回声均匀, CDFI: 未见异常血流信号。

双侧颈部未见明显肿大淋巴结。

影像诊断:

甲状腺左侧叶结节 TI-RADS III 级 定期复查

报告医师: 李菊蓉

检查日期: 2023-11-29

审核医师: 李菊蓉

报告日期: 2023-11-29

超声诊断图文报告

流水号: 2309150564

影像号: 1466707

姓名: 解璐

年龄: 34 岁

性别: 女

检查设备: Vivid E95

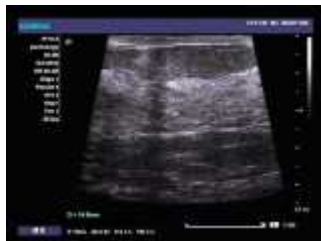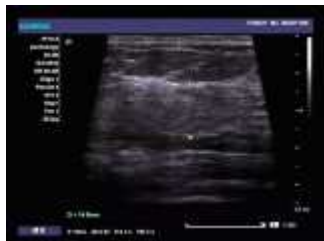体检号: 448733

申请医院: 本院

体检科室: 体检科

检查部位: 乳腺彩超

经典图像:



影像所见:

双侧乳腺腺体层次清晰, 右乳腺体厚 1.5cm, 左乳腺体厚 1.5cm, 乳导管未见扩张, 未见明显占位性病变, CDFI: 未见异常血流信号。

双侧腋下未见明显肿大淋巴结。

影像诊断:

双侧乳腺未见明显异常

报告医师: 李菊蓉

检查日期: 2023-11-29

审核医师: 李菊蓉

报告日期: 2023-11-29

超声诊断图文报告

流水号: 2309150564

影像号: 1466709

姓名: 解璐

年龄: 34 岁

性别: 女

检查设备: Vivid E95

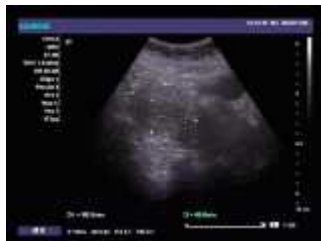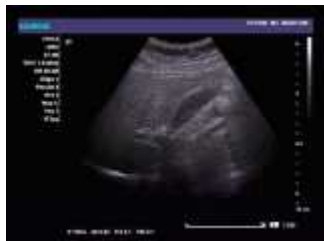体检号: 448733

申请医院: 本院

体检科室: 体检科

检查部位: 全腹彩超

经典图像:



影像所见:

肝脏大小形态正常, 包膜光滑完整, 实质回声细腻增强, 肝内管道系统走行尚清晰, 门静脉及肝内胆管不扩张。

胆囊大小形态正常, 壁不厚、光滑, 囊内透声好, 肝外胆管不扩张。

胰腺大小形态正常, 实质回声均匀, 主胰管不扩张。

脾脏大小形态正常, 实质回声均匀, 脾门静脉不宽。

双肾大小形态正常, 皮髓质分界清晰, 集合系统未见分离, 双侧输尿管未见扩张。

膀胱充盈佳, 未见明显异常。

前位子宫, 大小约 6.9*5.0*5.0cm, 肌壁回声均匀, 内膜线清晰, 厚 1.0cm, 宫颈厚约 3.5cm, 双侧附件区未见异常。

影像诊断:

1. 轻度脂肪肝

2. 宫颈肥大

报告医师: 李菊蓉

检查日期: 2023-11-29

审核医师: 李菊蓉

报告日期: 2023-11-29