



2309150515

# 大同瑞慈健康体检

## 报 告 册

体检编号	448688	工号	15
姓名	杨叶		
性别	女	年龄	49岁
单位	云冈区税务局		
部门	云冈区税务局		
联系电话	13603524008		
体检日期	2023-12-24		

尊敬的 杨叶女士 您好！

首先，瑞慈健康体检全体员工欢迎您的光临，并对您的信任表示衷心的感谢！

您于 2023-12-24 （体检编号：448688）完成健康检查，本机构的各科医生已根据您的体检项目及结果，汇总成此份健康体检报告，并经总检医生审核。据此提出对您健康状况的综合分析及建议。

瑞慈健康体检倡导“大健康、大康复”，提出“健康是第一财富（Rich）”的人文理念。希望您仔细阅读并妥善地保管此份健康体检报告，并认真关注报告中的提示与建议，若您对报告内容有任何疑问，可直接与瑞慈健康体检客服部联系，进一步咨询。

健康体检咨询电话：**0352-2824444**

客户服务咨询电话：**0352-2830597**

**400-6112995**

瑞慈健康体检报告由下列内容组成：

第一部分：主检报告

第二部分：分科分项结果

第三部分：检验报告

第四部分：附表

## 主检报告

### 检查综述

- 1、【身高、体重、血压】（1）血压 138/93：本次测量血压偏高
- 2、【外科（女）】（1）甲状腺：稍大
- 3、【血常规（五分类）】红细胞(RBC)偏高( $5.37 \times 10^{12}/L$ ) 血红蛋白偏低(112 g/L) 红细胞压积(HCT)偏低(34.4%) 红细胞平均体积(MCV)偏低(64.0 f1) 平均血红蛋白含量(MCH)偏低(20.9 pg)
- 4、【尿液分析+尿沉渣】隐血(ERY)+- 鳞状上皮细胞偏高(16 /HP)
- 5、【妇科内诊】（1）宫颈：宫颈充血 宫颈：宫颈糜烂
- 6、【C14检测幽门螺杆菌】阳性++
- 7、【甲状腺彩超】甲状腺双侧叶多发囊肿 TI-RADS 2级
- 8、【乳腺彩超】双乳结节 BI-RADS 3级
- 9、【全腹彩超】1.轻度脂肪肝 2.子宫多发肌瘤 3.宫颈肥大伴多发那囊 4.宫内节育器位置正常
- 10、【口腔科】（1）左上第二双尖牙 右上第二双尖牙 种植牙 左上第一双尖牙 左下第一磨牙 烤瓷冠修复 左下第二双尖牙 右下第一磨牙 右下第二磨牙 左上第三磨牙 牙齿充填 牙齿磨耗 （2）牙龈萎缩 （3）牙周：牙结石

### 医生建议

#### 【本次测量血压偏高】：

- (1)高血压是指收缩期和（或）舒张期动脉血压高于正常，并连续三次不同日测量，血压都高于正常标准，可确定患高血压病。
- (2)高血压的发病与遗传、精神过度紧张、肥胖、吸烟、酗酒、嗜盐等因素有关。血压持久增高，可导致心、脑、肾等脏器的损害。
- (3)原发性高血压由于目前原因不明（部分与遗传有关），须终身服药降压。高血压主要危害心、脑血管和肾脏。一旦确诊“高血压”就要终生服药。
- (4)平时应低盐（每天5~10g）、低脂饮食（少吃动物脂肪与内脏）；忌烟限酒。遵照医嘱坚持服药，定期测量血压，宜控制在140/90mmHg以下，若合并有糖尿病和肾病，要把血压控制在130/80mmHg以下。
- (5)血压到正常水平时，说明此时选用的降压药和治疗方案基本合适，但并不意味着高血压已被“治愈”，应坚持治疗。若盲目自行停药或间断服药，常会使血压波动很大，而加重心、脑、肾和血管的损害。
- (6)建议您密切关注血压，保持心情舒畅，劳逸结合，适量运动，控制体重，避免过度劳累、情绪激动等。改进生活方式，适当低盐、低脂、低胆固醇饮食，戒烟酒。必要时心血管专科诊治。

#### 【红细胞平均体积(MCV)偏低】：

- (1)供内科结合临床参考。

#### 【红细胞压积(HCT)偏低】：

- (1)结合临床，内科咨询。
- (2)血液流动性增加，其降低的临床意义可能是由于体内水分较多，或有贫血，定期复查血常规，血液科随诊。

#### 【红细胞(RBC)偏高】：

- (1)红细胞异常，但仅凭一次检查结果不一定有临床意义，请您复查血常规。

(2) 如果明显升高，复查血常规。

**【平均血红蛋白含量(MCH)偏低】：**

(1) 供内科结合临床参考。

**【血红蛋白偏低】：**

(1) 血液科咨询，必要时治疗。

(2) 复查血常规。

**【鳞状上皮细胞偏高】：**

(1) 在生理情况下，机体正常的新陈代谢都会引起鳞状上皮细胞的脱离，这是一种正常的机体现象。如果长时间出现鳞状上皮细胞偏高的现象时，则有可能是尿路感染、泌尿系统结石等因素导致，应及时往泌尿外科进一步诊断治疗。

**【隐血(ERY) +-】：**

(1) 尿隐血可分为肉眼血尿和镜下血尿。肉眼血尿是指肉眼能见到血色的尿，尿液呈洗肉水色或血色，通常在1000ml尿中含有1ml血液即肉眼可见。镜下血尿是指尿的颜色正常，通过显微镜可以观察到尿液中含红细胞，通常离心沉淀后的尿液镜检每高倍视野有红细胞3个以上。

(2) 尿隐血是泌尿系疾病常见的症状之一，生理情况下女性生理期、运动后等都可以引起，病理情况下大多是由泌尿系统疾病引起，如泌尿系炎症、尿路结石等，也有一些血尿是由全身性疾病或泌尿系统邻近器官所致。

(3) 需要指出的是：尿液呈红色并不都是血尿，有些药物、食物都能使尿液呈红色、橙色或褐色；由于严重创伤、错误输血等大量红细胞或组织破坏，也可导致血红蛋白或肌红蛋白尿。

(4) 建议往泌尿外科进一步复查，以明确诊断。

**【宫颈糜烂】：**

(1) 宫颈糜烂是慢性宫颈炎最常见的一种病理改变。由于宫颈表面的鳞状上皮长期浸于碱性炎症分泌物中而剥脱，被宫颈管内柱状上皮所代替，因柱状上皮薄，可显露皮下血管，宫颈表面呈红色，通称宫颈糜烂。

(2) 宫颈糜烂根据糜烂面积大小，可将宫颈糜烂分为三度，轻度指糜烂面小于整个宫颈的1/3；中度指糜烂面占整个宫颈的1/3-2/3；重度指糜烂面超过整个宫颈的2/3。

(3) 宫颈糜烂根据类型分为单纯性糜烂，在炎症初期，糜烂面光滑；颗粒状糜烂，因腺体及间质增生，表面凹凸不平，呈颗粒状；乳头状糜烂，增生更显著，呈乳头状。

(4) 以局部治疗为主，主要有药物局部治疗和物理治疗。

(5) 请在妇科医生指导下规范治疗，并定期复查。

**【宫颈充血】：**

(1) 建议妇科定期复查。

**【甲状腺双侧叶多发囊肿】：**

(1) 建议内分泌科诊断治疗。

**【双乳结节】：**

(1) 乳腺结节是乳腺组织导管和乳小叶在结构上的退行性变及进行性结缔组织的生长，主要以乳房周围性疼痛为特征，或在情绪变化、劳累、天气变化时加重，每月月经前疼痛加剧，行经后疼痛减退或消失。其主要原因是由于内分泌失调。

(2) 建议少吃刺激性食物或进行药物治疗干预，必要时外科诊治。

**【轻度脂肪肝】：**

(1) 脂肪肝是指肝脏被脂肪浸润，为一种多病因引起的获得性疾病。

(2)脂肪肝是以肝细胞脂肪变性和脂肪蓄积为病理特征，最常见易患因素有超重或肥胖、进食油腻食物、高脂血症（尤其甘油三酯升高）、营养失调（营养过量或不足）、饮酒、高脂血症、少运动、糖耐量异常、减肥造成体重急剧下降、营养不良、中毒和药物等。

(3)当肝内脂类（主要为甘油三酯）含量超过肝重的5%时为脂肪肝。脂肪肝是一个常见的临床现象，不是一个独立性的疾病。

(4)值得注意的是，过多的脂肪在肝组织、肝细胞内浸润，引起肝细胞肿大，严重可致肝硬化。脂肪肝是可逆性的，合理饮食、运动及治疗后可恢复。

(5)合理控制饮食，控制总摄入量，低盐、低脂和低糖类饮食，少吃动物内脏，多吃蔬菜水果；

(6)控制危险因素，如控制体重、改善胰岛素抵抗、调整血脂紊乱，戒酒、戒烟，坚持长期有氧运动，加强体育锻炼；

(7)定期复查腹部彩超、血脂、肝功能。

#### 【宫颈肥大】：

(1)宫颈肥大引起的原因一是慢性炎症长期刺激，使宫颈充血、水肿，宫颈腺体和间质发生增生而导致宫颈不同程度的肥大、硬度增加。

(2)二是在宫颈腺体的深部可能出现粘液潴留，形成大小不等的囊肿，使宫颈变得肥大。

(3)宫颈肥大有时可比正常宫颈增大2~4倍，宫颈表面可以是光滑的，也可有糜烂。宫颈质地一般较硬，这是纤维结缔组织增生所致的。

(4)如果是单纯性的宫颈肥大，一般不需特殊处理，妇科定期复查即可。

#### 【子宫多发肌瘤】：

(1)建议妇科诊治。

(2)子宫肌瘤为女性生殖器中最常见的良性肿瘤，确切病因尚不明了，可能与女性激素有关。肌瘤小且无症状时可不处理，随防观察。如有症状，或肌瘤增大较明显时，可手术治疗。

#### 【那囊】：

(1)宫颈腺体囊肿又叫宫颈纳氏囊肿（可称‘纳囊’或‘那囊’），同宫颈糜烂、宫颈息肉一样，是慢性宫颈炎的一种表现。

(2)其形成原因是在宫颈糜烂愈合过程中，新生的鳞状上皮覆盖宫颈腺管口或伸入腺管，将腺管口阻塞；腺管周围的结缔组织增生或瘢痕形成压迫腺管，使腺管变窄甚至阻塞，腺体分泌物引流受阻，滞留形成的囊肿叫宫颈纳氏囊肿。

(3)对小的纳囊，无任何临床症状可不予处理；对于密集的较小的纳囊或比较大的纳囊，可考虑光疗、激光、微波、自凝刀等物理治疗。

(4)对于较大的突出于宫颈表面的纳囊，可考虑电刀切除治疗。上述治疗方法均无太大痛苦，也基本不会影响日常的工作和生活。

#### 【烤瓷冠修复】：

(1)烤瓷冠一般称为烤瓷牙，这种修复体具有金属的高强度、瓷的美观性和牙齿的逼真性，以及耐磨等优点，对缺失的前牙和后牙的修复，都能达到修复缺失牙理想的功能、形态的目的。

(2)烤瓷冠从结构上分内冠和釉面瓷层，从质地上分为金属内冠和全瓷内冠两种，金属内冠主要以镍铬合金、钴铬合金、钛合金等为代表；全瓷内冠，其主要成分以二氧化锆为主。

(3)牙齿缺损、牙齿排列不齐、牙齿异常变色、种植牙等都可应用烤瓷冠进行修复。

(4)烤瓷冠的制造通俗的说就是给牙齿戴一个套子，在制作之前就需要先将牙齿磨小一圈，然后再套上这个套子，或者说戴上牙冠，以恢复牙齿原来的大小和形态。

(5)烤瓷冠的优点是改善了牙齿的形态和色泽，恢复了正常的咀嚼功能。缺点是在牙体预备时磨除了部分牙体组织，初戴烤瓷冠时，可能会出现冷热敏感，但随着时间推移会逐渐缓解。

(6)注意日常饮食，缓慢进食，避免吃一些过凉过热的食物，少食辛辣刺激性的食物，注意多吃一些清淡的饮食。烤瓷冠毕竟不是真牙，受到过大压力时会碎瓷，所以不要咬太硬的食物。

(7)烤瓷冠与牙齿的接合部位容易聚集菌斑，易形成牙石，此外菌斑长时间的聚集也可导致龋病，所以必须注意保持口腔清洁，牙缝间使用牙线清洁，每天坚持早晚刷牙，勤漱口，定期洁牙。

(8)烤瓷冠修复后如有不适，应及时就医，定期往医院口腔科复查。

**【牙齿充填】：**

- (1) 牙齿充填术是修复受损或龋坏的牙齿，让其恢复正常的咬合功能及外观形态的一种修复方法。
- (2) 充填时，需要先去除坏死的牙体组织，清洁受损部位，再选择合适的充填材料进行修复。
- (3) 充填材料主要有银汞合金、复合树脂、玻璃离子等，应根据牙齿缺损或龋坏的不同部位来选择不同的材料修复。
- (4) 牙齿充填术后应注意避免食用坚硬的或是黏性太强的食物，日常生活中注意口腔卫生，早晚刷牙，饭后漱口。

**【种植牙】：**

- (1) 种植牙指的是一种以植入骨组织内的下部结构为基础来支持，固位上部牙修复体的缺牙修复方式，其包括下部的支持种植体和上部的牙修复体两部分。
- (2) 种植牙主要适用于缺失牙的患者，同时适用于因各种原因造成的义齿固位困难，或由于心理因素的影响所产生的功能障碍，而无法用传统方法修复者。
- (3) 种植牙的制作方法是将与人体骨质兼容性高的纯钛金属制作成类似牙根的圆柱体，以外科手术的方式植入缺牙区的牙槽骨内，经过 1 至 3 月后，当人工牙根与牙槽骨密合后，再在人工牙根上制作烤瓷冠。
- (4) 种植牙能很好地恢复牙齿功能，咀嚼功能大大优于其他传统义齿，且有固位好、不磨牙、舒适方便的优点。
- (5) 种植完成后，避免咀嚼太硬的食物，以免牙冠烤瓷层崩裂。平时注意早晚刷牙，刷牙时长不少于三分钟，学会应用牙线，一定要保证种植体周围的清洁。
- (6) 定期前往口腔科复查，每年进行 2-3 次全口超声波洁牙术。

**【牙结石】：**

- (1) 牙结石又称牙石，是沉积在牙齿或修复体表面上已经钙化或正在钙化的菌斑或软垢。其开始时是软的，会因逐渐的钙化而变硬。它是由 75% 的磷酸钙，15-25% 的水、有机物、磷酸锰、矿酸钙及微量的钾、钠、铁所构成，并呈现出黄色、棕色或者黑色。
- (2) 牙结石通常存在于唾液腺开口处的牙齿表面（例如：下颚前牙的舌侧表面，上颚后牙的颊侧表面）和牙齿的颈部，以及口腔粘膜运动不到的牙齿表面等处。
- (3) 牙结石形成后，可伴随牙龈出血、牙龈萎缩、口臭等症状。
- (4) 牙结石是牙周病的重要病因，它会不断刺激牙周组织，并且压迫牙龈，影响血液循环，造成牙周组织的细菌感染，形成牙周囊袋，此后更易使食物残渣、牙菌斑、牙结石等的堆积，最终牙周支持组织全部破坏，导致牙齿松动，以至于不得不拔除牙齿。
- (5) 早晚刷牙、饭后漱口是防治牙结石形成的最重要措施。应采取正确的竖刷牙法和巴氏刷牙法，纠正横刷牙法。
- (6) 多吃富有维生素的粗纤维食物，如肉、蛋、各种蔬菜和水果，充分咀嚼以利于牙面清洁。少吃甜食及黏性很强的食物，不吃零食。
- (7) 建议每半年进行一次口腔健康检查，每年进行 2-3 次全口超声波洁牙术，使牙面、牙颈部经常处于洁净状态。

**【牙齿磨耗】：**

- (1) 牙齿磨耗主要是由于机械摩擦作用导致的牙体硬组织渐进性丧失的疾病。
- (2) 在正常咀嚼过程中，随着年龄的增长，牙齿咬合面和邻面由于咀嚼作用而发生均衡的生理性的硬组织丧失称为生理性磨耗。
- (3) 临床上，常因饮食习惯、磨牙症等原因造成个别牙或一组牙，甚至全口牙的磨损不均或过度磨损，即为病理性磨耗。
- (4) 此外，胃肠功能紊乱、神经官能症或内分泌紊乱等原因可导致咀嚼功能失调而造成牙齿磨耗过度。唾液分泌减少或唾液内蛋白含量减少，降低了牙齿的润滑作用也能使牙齿磨损增加。
- (5) 去除病因，纠正不良习惯，少吃粗糙、坚硬的食物，及时修复缺失牙。
- (6) 积极治疗全身性疾病。
- (7) 对症治疗，脱敏、调整咬合，引起牙髓、牙周疾病的因进行相应的牙髓或牙周治疗。牙齿咬合面有凹陷的可行充填术治疗。

**【牙龈萎缩】：**

- (1) 牙龈生理性萎缩主要是龈缘部分存在异物又长期得不到清理，细菌滋生刺激长期存在所致；另外随着年龄的增长也会或多或少发生萎缩，致使牙龈暴露，这种生理性萎缩，是无需要治疗的。
- (2) 炎症性的牙龈萎缩，主要表现为牙龈红肿胀痛，刷牙常见出血，对冷热温度变化及酸性食物等异常敏感，妨碍进食，尤其应该注意防治。
- (3) 掌握正确竖刷法的刷牙方法，注意口腔清洁卫生，养成早晚刷牙，饭后漱口的良好习惯。
- (4) 定期到医院检查治疗，每年进行 2-3 次全口超声波洁牙术。
- (5) 补充维生素 C 等微量元素，多食水果蔬菜，戒烟限酒，避免熬夜的不良生活习惯。

**【呼气试验检验报告阳性】：**

- (1) 提示幽门螺旋杆菌（HP）感染。幽门螺旋杆菌是慢性活动性胃炎的病原菌，是消化道溃疡和胃癌等疾病的重要致病因子。
- (2) 没有临床症状者（如中上腹不适、饱胀、反酸、恶心等），可暂不进行抗 HP 治疗。如果是 HP 感染的消化性溃疡、慢性胃炎、早期胃癌切除后和需要长期服用非甾体类抗炎药物（如阿司匹林）者，应在专科医生指导下进行抗 HP 治疗。
- (3) 建议您先进行胃镜检查，或往消化内科咨询，再决定是否进行根除治疗。

**【甲状腺稍大】：**

- (1) 建议检查甲状腺功能系列，请往内分泌科复查，结合临床诊治。

汇总医生： 丁昊炜

主检日期： 2023-12-26

主检医生：

## 分科结果

### 身高、体重、血压

项目名称	检查结果	项目名称	检查结果
身高	161cm	体重	64kg
血压	138/93mmHg		

**\*小结：**

(1) 血压 138/93：本次测量血压偏高

操作员：杨彦霞 检查日期：2023-12-24 检查医生：名燕凌

### 内科

项目名称	检查结果	项目名称	检查结果
心率	72 次/min	心律	齐
心脏杂音	无	心界	正常
肺部	正常	呼吸音	呼吸音清
啰音	未闻及	叩诊	叩诊呈清音
腹部触诊	腹部平软	发育	正常
肝胆	肋下未触及	脾脏	肋下未触及
双肾	无叩击痛	肠鸣音	正常
营养	良好	神经系统	正常
生理反射	生理反射存在	病理反射	病理反射未引出
颅神经	正常	运动功能	正常
深浅感觉	正常	其它	无异常发现
既往史	无		

**\*小结：**

未见异常

操作员：名燕凌 检查日期：2023-12-24 检查医生：名燕凌

外科（女）

项目名称	检查结果	项目名称	检查结果
皮肤	正常	甲状腺	稍大
浅表淋巴结	无肿大	肛门	正常
泌尿外生殖器	正常	四肢关节	未见异常
腹股沟	未见异常	足背动脉	正常
紫绀	无	色素沉着	无
脱毛	无	脱色	无
浮肿	无	皮下结节	无
头颅	正常	颈部	正常
乳腺	正常	脊柱	正常
直肠	未检	皮肤黄疸	无
四肢	活动正常	其他	无

\*小结:

(1) 甲状腺：稍大

操作员：魏利平 检查日期:2023-12-24 检查医生：魏利平

眼科

项目名称	检查结果	项目名称	检查结果
视力(左)	1.2	视力(右)	1.0
辨色力	正常	眼睑	正常
结膜	正常	泪器	正常
角膜	正常	虹膜	正常
瞳孔	正常	晶状体	正常
玻璃体	正常	眼底	未见异常

\*小结:

未见异常

操作员：田野青 检查日期:2023-12-24 检查医生：田野青

### 耳鼻喉科

项目名称	检查结果	项目名称	检查结果
听力(左)	正常	听力(右)	正常
外耳道	正常	鼓膜	正常
鼻窦	正常	鼻中隔	正常
鼻腔	正常	扁桃体	无肿大
嗅觉	正常	咽喉	正常

**\*小结:**

未见异常

操作员：王存宝 检查日期:2023-12-24 检查医生：王存宝

### 妇科内诊

项目名称	检查结果	项目名称	检查结果
外阴	正常	尿道口	正常
阴道	通畅，黄绿色豆渣样分泌物，	子宫	正常
附件	正常	宫颈	充血&宫颈糜烂，触血阳性
后穹窿	正常		

**\*小结:**

(1) 宫颈：宫颈充血 宫颈：宫颈糜烂

操作员：许艳华 检查日期:2023-12-24 检查医生：许艳华

### 口腔科

项目名称	检查结果	项目名称	检查结果
唇颊	正常	齿	左上第二双尖牙&右上第二双尖牙&种植牙&左上第一双尖牙&左下

			第一磨牙&烤瓷冠修复 &左下第二双尖牙&右下第一磨牙&右下第二磨牙&左上第三磨牙&牙齿充填&牙齿磨耗
牙龈	牙龈萎缩	牙周	牙结石 I 度
舌腭	正常	腮腺	正常
颌下腺	正常	颞下颌关节	正常

**\*小结:**

(1) 左上第二双尖牙 右上第二双尖牙 种植牙 左上第一双尖牙 左下第一磨牙 烤瓷冠修复  
左下第二双尖牙 右下第一磨牙 右下第二磨牙 左上第三磨牙 牙齿充填 牙齿磨耗

(2) 牙龈萎缩

(3) 牙周：牙结石

操作员：麻剑 检查日期:2023-12-24 检查医生：麻剑

### 检验报告

#### 肿瘤标志物四项

项目名称	检查结果	单位	参考值	提示
糖类抗原 125 测定 (CA125)	3.6	U/ml	0--38	
糖类抗原 153 测定 (CA153)	11.4	U/ml	0--19	
甲胎蛋白 (AFP)	4.6	ng/ml	0--7	
癌胚抗原 (CEA)	0.63	ng/ml	0--5	

**\*小结:**

未见异常

操作员：王小雪 检查日期:2023-12-24 检查医生:陈建国

#### 尿液分析+尿沉渣

项目名称	检查结果	单位	参考值	提示
白细胞尿	6	个/ul	0--13	
上皮细胞(EC)	16	/HP	0--28	
管型(CAST)	0	个/ul	0--1	
霉菌(尿)	0	/HP	0--0	
结晶	0	/HP	0--10	
透明度(CLA)	清亮			
胆红素(BIL)	-		阴性	
隐血(ERY)	+-		阴性	
小圆上皮细胞(SRC)	0	个/ul	0--0	
维生素 C	-		阴性	
异常红细胞	3	个/ul	0--3	
红细胞(正常)	2	个/ul	0--6	
鳞状上皮细胞	16	个/ul	0--0	↑

粘液丝	0	个/ul	0--0
颜色(Colour)	淡黄色		
尿葡萄糖(GLU)	-		阴性
酮体(KET)	-		阴性
比重(SG)	1.020		1.003--1.030
酸碱度(PH)	6.0		4.5--8.0
尿蛋白质(PRO)	-		阴性
尿胆原(URO)	-		阴性
亚硝酸盐(NIT)	-		阴性
红细胞(尿)(RBC)	5	个/ul	0--6
尿白细胞(LEU)	-		阴性

**\*小结:**

隐血(ERY)+- 鳞状上皮细胞偏高(16 /HP)

操作员：李佳敏 检查日期:2023-12-24 检查医生:陈建国

**血常规（五分类）**

项目名称	检查结果	单位	参考值	提示
白细胞(WBC)	5.00	10 <sup>9</sup> /L	3.5--9.5	
淋巴细胞绝对值(LY#)	1.90	10 <sup>9</sup> /L	1.1--3.2	
淋巴细胞百分比(LY%)	38.0	%	20--50	
中性粒细胞绝对值(GR#)	2.68	10 <sup>9</sup> /L	1.8--6.3	
中性粒细胞百分比(GR%)	53.7	%	40--75	
嗜碱性粒细胞绝对值(BA#)	0.03	10 <sup>9</sup> /L	0--0.06	
嗜碱性粒细胞百分比(BA%)	0.5	%	0--1.0	
嗜酸性粒细胞绝对值(EO#)	0.15	10 <sup>9</sup> /L	0.02--0.52	
嗜酸性粒细胞百分比(EO%)	3.0	%	0.4--8.0	
血小板(PLT)	174	10 <sup>9</sup> /L	125--350	

血小板分布宽度(PDW)	15.3	%	15--17	
平均血小板体积(MPV)	10.8	fl	6.0--14.0	
血小板压积(PCT)	0.188	%	0.11--0.28	
红细胞(RBC)	5.37	10 <sup>12</sup> /L	3.8--5.1	↑
血红蛋白	112	g/L	115--150	↓
红细胞压积(HCT)	34.4	%	35--45	↓
红细胞平均体积(MCV)	64.0	fl	82--100	↓
平均血红蛋白含量(MCH)	20.9	pg	27--34	↓
平均血红蛋白浓度(MCHC)	327	g/L	316--354	
单核细胞绝对值(MO#)	0.24	10 <sup>9</sup> /L	0.1--0.60	
单核细胞百分比(MO%)	4.8	%	3--10	
红细胞分布宽度标准差(RDW-SD)	35.4	fl	35--56	
红细胞分布宽度变异系数(RDW-CV)	14.6	%	10.6--16.6	
大血小板比率	37.4	%	11--45	
大血小板数目	65	10 <sup>9</sup> /L	30--90	
未成熟粒细胞数目	0.00	10 <sup>9</sup> /L	0--999	
未成熟粒细胞百分比	0.1	%	0--100	
有核红细胞数目	0.000	10 <sup>9</sup> /L	0--9999	
有核红细胞百分比	0.00	/100WBC	0--9999	

**\*小结:**

红细胞(RBC)偏高(5.37 10<sup>12</sup>/L) 血红蛋白偏低(112 g/L) 红细胞压积(HCT)偏低(34.4 %) 红细胞平均体积(MCV)偏低(64.0 fl) 平均血红蛋白含量(MCH)偏低(20.9 pg)

操作员：梁可欣 检查日期：2023-12-24 检查医生：陈建国

**肾功三项**

项目名称	检查结果	单位	参考值	提示
肌酐(CREA)	55.00	umol/L	41--73	

尿酸(UA)	298.00	umol/L	140--340	
尿素测定 (Urea)	5.30	mmol/L	2.6--7.5	

**\*小结:**

未见异常

操作员：王小雪 检查日期:2023-12-24 检查医生:陈建国

**空腹血糖**

项目名称	检查结果	单位	参考值	提示
葡萄糖(GLU)	4.76	mmol/L	3.89--6.1	

**\*小结:**

未见异常

操作员：王小雪 检查日期:2023-12-24 检查医生:陈建国

**甲状腺功能系列**

项目名称	检查结果	单位	参考值	提示
甲状腺球蛋白(TG)	18.11	ng/ml	3.5--77	
促甲状腺素(TSH)	2.30	uIU/ml	0.55--4.78	
甲状腺过氧化物酶抗体	28.0	IU/ml	0--60	
游离三碘甲状腺原氨酸(FT3)	4.98	pmol/L	3.5--6.5	
游离甲状腺素(FT4)	17.60	pmol/L	11.5--22.70	

**\*小结:**

未见异常

操作员：王小雪 检查日期:2023-12-24 检查医生:陈建国

**血脂四项**

项目名称	检查结果	单位	参考值	提示
动脉硬化指数	1.62		1.31--3.19	

总胆固醇(CHOL)	3.09	mmol/L	2.59--5.2	
甘油三脂(TG)	0.83	mmol/L	0.7--1.7	
低密度脂蛋白(LDL)	1.78	mmol/L	0--4.13	
高密度脂蛋白(HDL)	1.10	mmol/L	0.77--1.55	

**\*小结：**

未见异常

操作员：王小雪 检查日期：2023-12-24 检查医生：陈建国

**肝功能三项**

项目名称	检查结果	单位	参考值	提示
γ-谷氨酰转肽酶(GGT)	8.0	U/L	7--45	
丙氨酸氨基转移酶(ALT)	16.00	U/L	7--40	
门冬氨酸氨基转移酶(AST)	15.00	U/L	13--35	
谷草比谷丙	0.94		0.4--2.5	

**\*小结：**

未见异常

操作员：王小雪 检查日期：2023-12-24 检查医生：陈建国

**人乳头瘤病毒检查 (HPV)**

项目名称	检查结果	单位	参考值	提示
HPV 高危亚型 16	阴性(-)		阴性	
HPV 高危亚型 18	阴性(-)		阴性	
HPV 高危亚型 31	阴性(-)		阴性	
HPV 高危亚型 26	阴性(-)		阴性	
HPV 高危亚型 33	阴性(-)		阴性	
HPV 高危亚型 35	阴性(-)		阴性	
HPV 高危亚型 39	阴性(-)		阴性	
HPV 高危亚型 45	阴性(-)		阴性	

HPV 高危亚型 51	阴性(-)		阴性	
HPV 高危亚型 52	阴性(-)		阴性	
HPV 高危亚型 53	阴性(-)		阴性	
HPV 高危亚型 56	阴性(-)		阴性	
HPV 高危亚型 58	阴性(-)		阴性	
HPV 高危亚型 59	阴性(-)		阴性	
HPV 高危亚型 66	阴性(-)		阴性	
HPV 高危亚型 68	阴性(-)		阴性	
HPV 高危亚型 73	阴性(-)		阴性	
HPV 高危亚型 82	阴性(-)		阴性	
HPV 低危亚型 6	阴性(-)		阴性	
HPV 低危亚型 11	阴性(-)		阴性	
HPV 低危亚型 42	阴性(-)		阴性	
HPV 低危亚型 43	阴性(-)		阴性	
HPV 低危亚型 81	阴性(-)		阴性	

**\*小结:**

未见异常

操作员：祁佳佳 检查日期:2023-12-25 检查医生:康建忠

# 大同现代医学检验实验室

## 液基薄层细胞学图文报告

ID: 2023093889

病理号: 089408

姓名: 杨叶

性别: 女

年龄: 49岁

送检科室:

电话号码: 13603524008

床号:

病历号:

体检号: 2309150515

送检医院: 大同瑞慈康复体检

送检日期: 2023-12-25

末次月经:

送检医生:

采样日期:

报告日期: 2023-12-25

标本满意度: 满意

细胞量: >45%

红细胞:

经期样本:

颈管细胞:

化生细胞:

鳞状细胞:

宫颈柱状细胞:

未见上皮内病变/恶性细胞:

正常范围内:

- 良性反应性改变:
- 炎症: 
    - 轻度:
    - 中度:
    - 重度:
  - 放疗:
  - 妊娠:
  - 萎缩性:
  - 宫内避孕器:
  - 其他:

病原体: 滴虫感染:  念珠菌感染:  细菌感染:

提示 HPV 感染:  疱疹病毒感染:

鳞状上皮细胞分析:

- 非典型鳞状细胞:
- 倾向上皮内瘤变:
  - 倾向良性反应性改变:
  - 不能明确意义(ASC-US):
  - 不排除高度病变(ASC-H):
- 上皮内低度病变:  鳞癌:
- 上皮内高度病变:
- CIN2:
  - CIN3:

腺上皮细胞分析:

非典型腺细胞:

- 宫内膜:
- 来源不明:

非典型腺细胞(宫颈管):

- 倾向原位腺癌:
- 不能明确意义:
- 倾向良性反应性改变:

腺癌:

- 宫颈管:
- 宫内膜:
- 其它:

炎细胞:

- 轻度:
- 中度:
- 重度:

可疑腺癌:

诊断意见: 未见上皮内病变或恶性细胞 (NILM)。

建议:

报告医师: 张荣生

地址: 大同市魏都大道 79 号, 本报告医师签字后有效  
咨询: 0352-2830587 4006-122-995

妇科细胞学是筛查项目, 出于技术原因, 可能会有假阴性结果, 本检测仅对来样负责, 如果对结果有疑义, 请在收到报告 7 天内与我们联系。

# 大同瑞慈康复医院 12导联心电图报告

杨叶 女 49岁

体检号:448688

病床号:

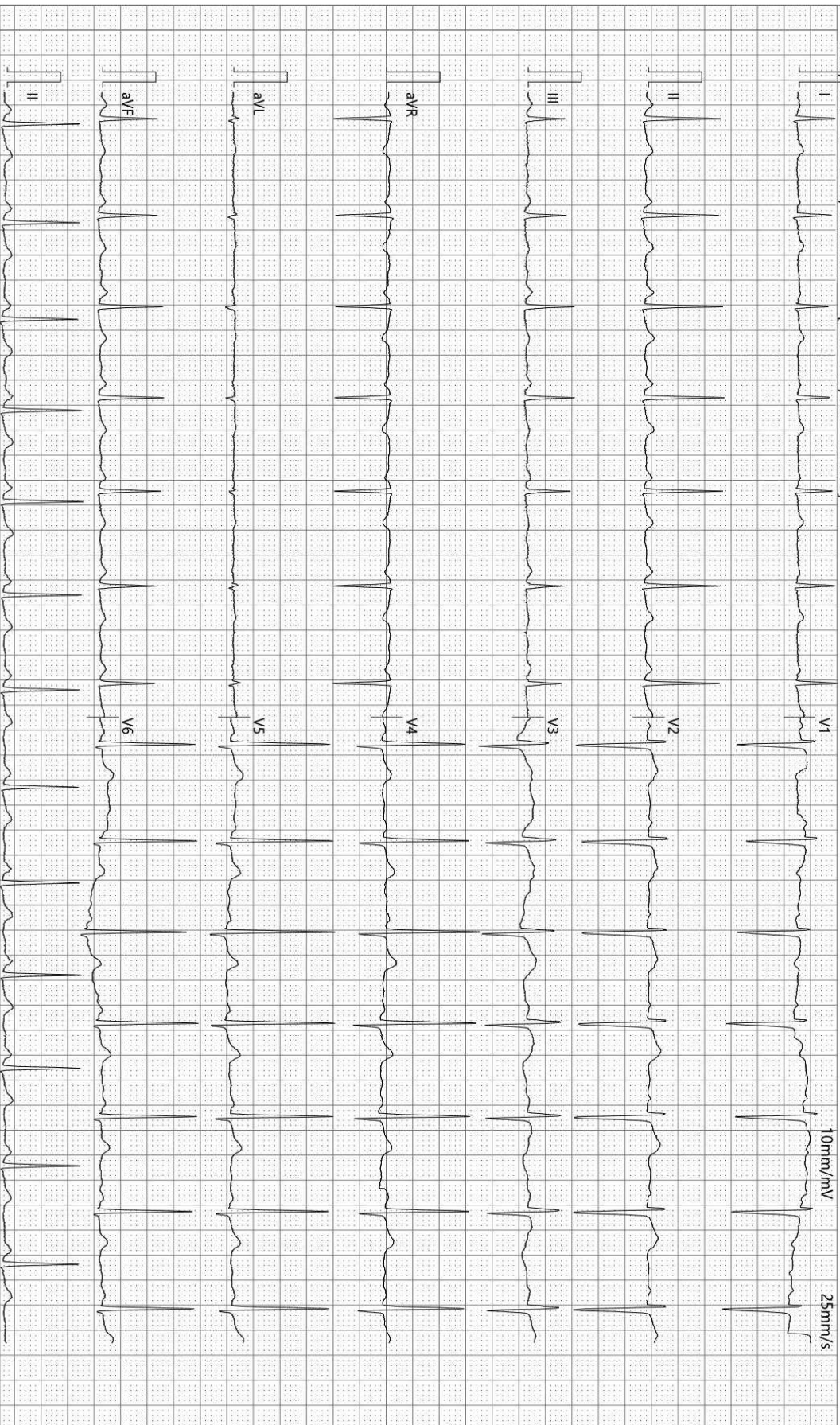
诊断结果:

- 1.窦性心律
- 2.大致正常心电图

诊断医生:

张之生

HR : 79bpm [60 ~ 100bpm]  
P : 110ms [0 ~ 110ms]  
PR : 147ms [120 ~ 200ms]  
QRS : 67ms [60 ~ 100ms]  
QT/QTc : 357/410ms [320 ~ 440/0 ~ 460ms]  
P/QRS/T : 73/65/48deg. [0 ~ 75/-30 ~ 90/0 ~ 75deg]  
RV5/SV1 : 1.918/1.178mV [0.0 ~ 2.5/0.0 ~ 2.0mV]



检查时间:2023-12-24 09:28:16

诊断时间:2023-12-24 09:37:26

SEMIP V1.90

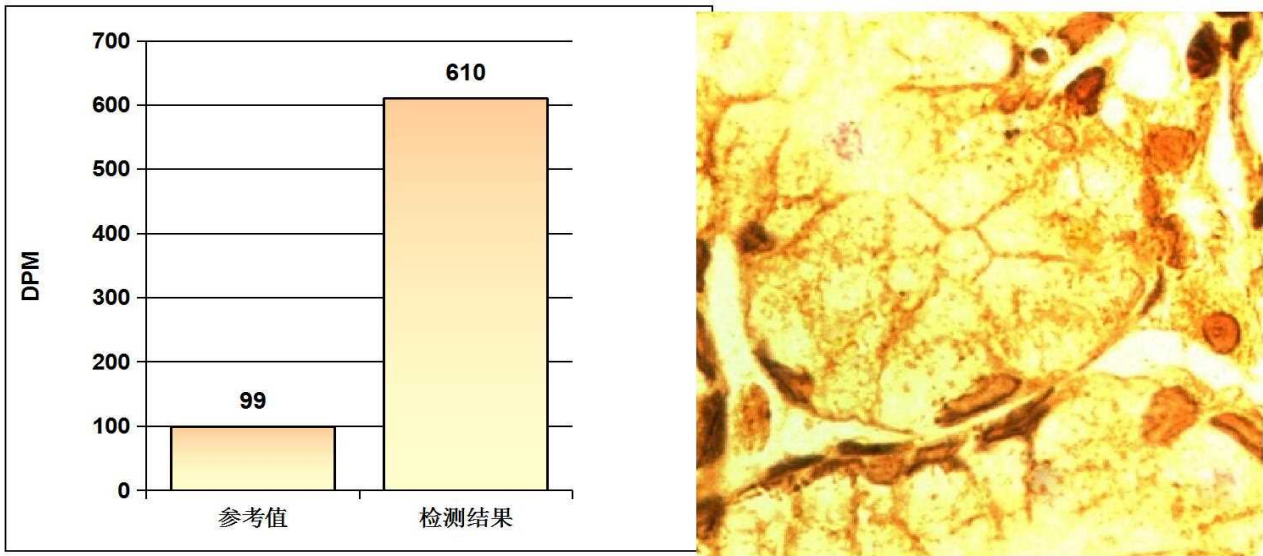
仅供临床参考

# 大同瑞慈康复医院

## <sup>14</sup>C呼气试验检验报告

姓名	杨叶	年龄	49	性别	女
住院号	0	日期	2023/12/24 9:29:37	电话	0
送检医生	曹居杰	样品编号	8749	编号	2309150515

### <sup>14</sup>C呼气试验



### 阳性参考值 (Disintegrations Per Minute(DPM)):

DPM值:	dpm > 2499	阳性++++
	1499 < dpm ≤ 2499	阳性+++
	499 < dpm ≤ 1499	阳性++
	149 < dpm ≤ 499	阳性+
	dpm ≤ 99	阴性
	99 < dpm ≤ 149	不确定

检测结果: **dpm= 610**      **阳性++**

医生建议: 请接受正规的根除幽门螺杆菌(HP)的治疗, 并在治疗结束后一个月内复查; 注意保持健康及规律饮食!

温馨提示: 您本次检测的结果为阳性

检测医生: \_\_\_\_\_ 曹居杰

## 双源 CT 诊断图文报告

流水号: 2309150515

影像号: CT20231224005

姓名: 杨叶

年龄: 49 岁

性别: 女

检查设备: 西门子量子双源 CT

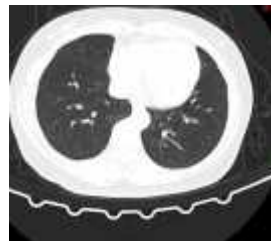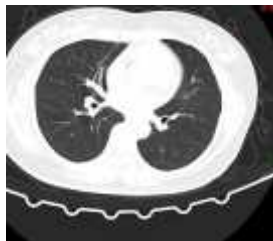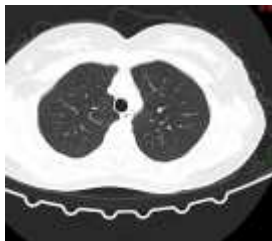
体检号: 448688

申请医院: 本院

体检科室: 体检科

检查部位: CT 检查

### 经典图像:



### 影像所见:

胸廓对称, 骨性肋骨完整, 胸壁软组织结构良好, 两肺支气管血管纹理走行分布良好, 支气管束结构清晰, 双肺通气良好。肺门结构未见异常。纵隔无偏移, 段以上支气管通畅。心影及大血管形态结构正常, 纵隔内未见肿大淋巴结。胸膜未见异常。

### 影像诊断:

胸部未见明显异常

报告医师: 剧艳军

检查日期: 2023-12-25

审核医师: 剧艳军

报告日期: 2023-12-25

## 超声诊断图文报告

流水号: 2309150515

影像号: 1495571

姓名: 杨叶

年龄: 49 岁

性别: 女

检查设备: Vivid E95

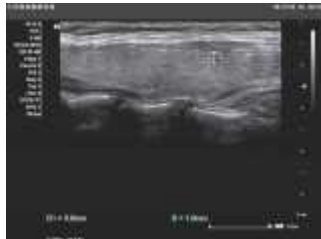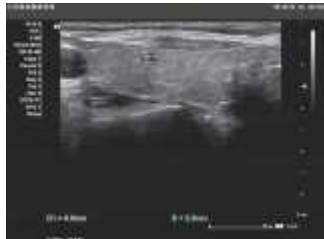体检号: 448688

申请医院: 本院

体检科室: 体检科

检查部位: 甲状腺彩超

经典图像:



影像所见:

甲状腺双侧叶形态正常, 包膜完整, 双侧叶实质内探及多个囊性回声, 内均见点状强回声, 后伴彗星尾, 右侧大者约 0.4\*0.3cm, 左侧大者约 0.3\*0.2cm, 形态规则, 内透声好, 余实质回声均匀, CDFI: 未见异常血流信号。双侧颈部未见明显肿大淋巴结。

影像诊断:

甲状腺双侧叶多发囊肿 TI-RADS 2 级

报告医师: 郭丽霞

检查日期: 2023-12-24

审核医师: 郭丽霞

报告日期: 2023-12-24

## 超声诊断图文报告

流水号: 2309150515

影像号: 1495576

姓名: 杨叶

年龄: 49 岁

性别: 女

检查设备: Vivid E95

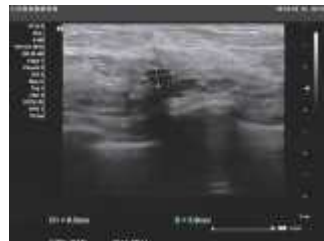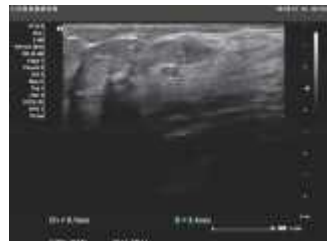体检号: 448688

申请医院: 本院

体检科室: 体检科

检查部位: 乳腺彩超

经典图像:



影像所见:

双侧乳腺腺体层次清晰, 右乳腺体厚 1.2cm, 左乳腺体厚 1.2cm, 乳导管未见扩张, 右乳 10 点距乳头 2cm 处探及大小约 0.5\*0.3cm 低回声结节, 左乳 4 点距乳头 2cm 处探及大小约 0.6\*0.4cm 低回声结节, CDFI: 未见异常血流信号。双侧腋下未见明显肿大淋巴结。

影像诊断:

双乳结节 BI-RADS 3 级

报告医师: 郭丽霞

检查日期: 2023-12-24

审核医师: 郭丽霞

报告日期: 2023-12-24

## 超声诊断图文报告

流水号: 2309150515

影像号: 1495579

姓名: 杨叶

年龄: 49 岁

性别: 女

检查设备: Vivid E95

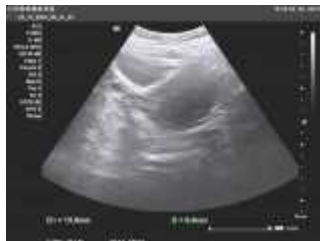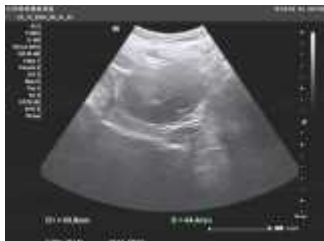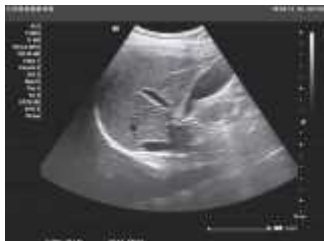体检号: 448688

申请医院: 本院

体检科室: 体检科

检查部位: 全腹彩超

### 经典图像:



### 影像所见:

肝脏大小形态正常, 包膜光滑完整, 实质回声细腻增强, 肝内管道系统走行欠清晰, 门静脉及肝内胆管不扩张。

胆囊大小形态正常, 壁不厚、光滑, 囊内透声好, 肝外胆管不扩张。

胰腺大小形态正常, 实质回声均匀, 主胰管不扩张。

脾脏大小形态正常, 实质回声均匀, 脾门静脉不宽。

双肾大小形态正常, 皮髓质分界清晰, 集合系统未见分离, 双侧输尿管未见扩张。

膀胱充盈佳, 未见明显异常。

前位子宫, 大小约 7.6\*6.1\*5.8cm, 肌壁回声不均匀, 内见多个低回声结节, 大者约 4.4\*4.4cm, 边界清, 内膜线清晰, 厚 0.3cm, 宫内节育器位置正常, 宫颈厚约 3.5cm, 内见多个囊性回声, 大者直径约 1.4cm, 双侧附件区未见异常。

### 影像诊断:

1. 轻度脂肪肝
2. 子宫多发肌瘤
3. 宫颈肥大伴多发那囊
4. 宫内节育器位置正常

报告医师: 郭丽霞

检查日期: 2023-12-24

审核医师: 郭丽霞

报告日期: 2023-12-24