



2309150506

大同瑞慈健康体检

报 告 册

体检编号	448680	工号	6
姓名	左建斌		
性别	男	年龄	45岁
单位	云冈区税务局		
部门	云冈区税务局		
联系电话	13096581169		
体检日期	2023-12-02		

尊敬的 左建斌先生 您好！

首先，瑞慈健康体检全体员工欢迎您的光临，并对您的信任表示衷心的感谢！

您于 2023-12-02 （体检编号：448680）完成健康检查，本机构的各科医生已根据您的体检项目及结果，汇总成此份健康体检报告，并经总检医生审核。据此提出对您健康状况的综合分析及建议。

瑞慈健康体检倡导“大健康、大康复”，提出“健康是第一财富（Rich）”的人文理念。希望您仔细阅读并妥善地保管此份健康体检报告，并认真关注报告中的提示与建议，若您对报告内容有任何疑问，可直接与瑞慈健康体检客服部联系，进一步咨询。

健康体检咨询电话：**0352-2824444**

客户服务咨询电话：**0352-2830597**

400-6112995

瑞慈健康体检报告由下列内容组成：

第一部分：主检报告

第二部分：分科分项结果

第三部分：检验报告

第四部分：附表

主检报告

检查综述

- 1、【血脂四项】 甘油三脂(TG)偏高(2.05 mmol/L)
- 2、【肝功能三项】 γ -谷氨酰转肽酶(GGT)偏高(82.0 U/L) 丙氨酸氨基转移酶(ALT)偏高(58.00 U/L)
- 3、【尿液分析+尿沉渣】 鳞状上皮细胞偏高(3 /HP) 粘液丝偏高(11 /HP)
- 4、【颅脑MRI】 1、脑内MRI扫描未见异常 2、空泡蝶鞍
- 5、【心电图】 1.窦性心律不齐
- 6、【动脉硬化检测】 外周动脉僵硬度增高

医生建议

【甘油三脂(TG)偏高】：

- (1)甘油三酯是甘油和脂肪酸所构成的有机化合物，甘油三酯测定是脂类代谢的重要指标之一。
- (2)甘油三酯增高与冠心病的发生有着重要的相关性，随年龄增大而有上升的趋势，其增高最常见于高脂和过量糖类饮食、肥胖等。
- (3)甘油三酯主要功能是为机体提供能量，其正常值在0.7-1.7mmol/L之间，1.7-2.29mmol/L为边缘增高，提示应该注意饮食和运动了。
- (4)甘油三酯大于2.3mmol/L，就称为高甘油三酯血症。甘油三酯增高虽然不会直接导致血管斑块的形成，但也会间接引起心脑血管疾病风险增加，同时，当甘油三酯大于5.6mmol/L时，还会增加急性胰腺炎的风险，所以降低甘油三酯的基础主要是控制饮食，饮食控制不佳可以选择药物治疗。
- (5)生活方式的干预是控制甘油三酯水平升高的基础，包括减重，增加运动量，限制酒精摄入以及避免食用果糖和高碳水化合物食物。多食蔬菜水果，定期复查。
- (6)明显增高者在医师的指导下使用降脂药物治疗，首选他汀和贝特类药物。

【丙氨酸氨基转移酶(ALT)偏高】：

- (1)丙氨酸氨基转氨酶主要存在于肝细胞内，还分布在心肌、骨骼肌、肾脏等部位。肝脏轻度损伤就可能引起肝细胞膜破坏，导致丙氨酸转氨酶释放入血，是肝细胞损害的敏感指标，其增高的程度与肝细胞被破坏的程度成正比。
- (2)丙氨酸氨基转氨酶具有临床意义的升高一般要大于正常值的2-3倍。如果是生理性的升高多是由于剧烈运动、熬夜、饮酒、感冒、过量食用油腻食物后，致使丙氨酸氨基转氨酶轻度升高。
- (3)丙氨酸氨基转氨酶病理性升高多由于病毒性肝炎、肝硬化、酒精肝、药物性肝病、脂肪肝、胆囊炎等疾病造成，除了肝胆疾病外，心脏疾病、骨骼疾病等，也可使丙氨酸氨基转氨酶升高。
- (4)发现了丙氨酸氨基转氨酶升高，排除生理性的原因外，如果超过正常值的两倍，则需要明确升高的原因。首先完善彩超、各型肝炎病毒等检查，如果经复查仍偏高者，应前往消化内科咨询，结合临床治疗。
- (5)平时生活中应清淡饮食、戒烟限酒、避免劳累，多食新鲜果蔬，尤其是富含V-C的水果蔬菜。

【 γ -谷氨酰转肽酶(GGT)偏高】：

- (1) γ -谷氨酰转肽酶(GGT)人体血清中一个重要的转氨酶，存在于血清及除肌肉以外的所有细胞中，肾脏中含量最为丰富。血清中 γ -谷氨酰转肽酶(GGT)主要来自肝胆系统，因此当肝内合成亢进或胆汁排出受阻时血中 γ -谷氨酰转肽酶(GGT)就会升高。
- (2)临床上很多情况都会导致 γ -谷氨酰转肽酶(GGT)轻度升高，如长期熬夜、剧烈活动、过度劳累、饮食不节等不良生活习惯。一般情况下，一过性偏高在改善不良生活习惯后，数值可逐渐恢复正常。

(3)除此之外，一些病理性的原因也可导致 γ -谷氨酰转肽酶（GGT）明显升高。单独的 γ -谷氨酰转肽酶（GGT）检查，不具特异性，往往需要结合病史以及其他检查结果进行综合评估。

(4)长期大量饮酒者、长期服药者（如巴比妥类药物、苯妥英钠等），可能会造成肝脏代谢出现问题，致 γ -谷氨酰转肽酶（GGT）升高，一般戒酒停药数值可逐渐恢复正常。

(5)各种急慢性肝炎均可出现 γ -谷氨酰转肽酶（GGT）升高的情况，常见的有病毒性肝炎、酒精性肝炎、药物性肝炎、慢性活动性肝炎、肝硬化、脂肪肝及肝癌等，由于肝细胞破坏致 γ -谷氨酰转肽酶（GGT）升高，一般需结合其他化验和影像学检查明确诊断。

(6)胆道疾病也可出现 γ -谷氨酰转肽酶（GGT）升高，包括胆道阻塞性疾病（如慢性胆汁性胆囊炎、胆管炎等），胆道出现梗阻，导致大量 γ -谷氨酰转肽酶（GGT）堆积入血致使其升高，此时应积极治疗原发病。

【鳞状上皮细胞偏高】：

(1)在生理情况下，机体正常的新陈代谢都会引起鳞状上皮细胞的脱离，这是一种正常的机体现象。如果长时间出现鳞状上皮细胞偏高的现象时，则有可能是尿路感染、泌尿系统结石等因素导致，应及时往泌尿外科进一步诊断治疗。

【粘液丝偏高】：

(1)尿常规中粘液丝是由尿路中细胞分泌出来的，在有尿路感染时分泌会明显增多，且伴有炎症细胞的出现。

(2)粘液丝偏高，可分为生理性偏高和病理性偏高两种，生理性偏高一般是由于喝水较少导致的尿液浓缩，一般在喝水后就能达到稀释的效果。

(3)病理性的粘液丝偏高是由于泌尿系炎症或者是前列腺炎导致的，需要注意观察，多喝水，同时有白细胞等炎症细胞增多时，应及时服用抗感染药物治疗。如果仅有粘液丝的增多而没有白细胞等炎症细胞增多时，尿路有炎症的可能性不大。

(4)建议平时饮食注意清淡，多喝水，少吃油腻和辛辣的食物，要注意个人清洁卫生，勤洗阴部，注意休息。

【空泡蝶鞍】：

(1)正常的蝶鞍内由脑垂体占满，无蛛网膜和脑脊液，但有的人蝶鞍内垂体组织缩小，大部分被蛛网膜和脑脊液占用形成的“囊泡”，称为空泡蝶鞍。有的因压迫垂体可产生相应的临床内分泌症状，建议神经内科结合临床诊治。但大多数人没有任何表现，无需治疗，定期复查。

【窦性心律不齐】：

(1)供内科临床参考，可见于正常人，无重要临床意义。

(2)见于正常人，是一种随呼吸节律而变化的正常心律。

【外周动脉僵硬度增高】：

(1)动脉硬化是全身性粥样硬化在肢体局部表现，是全身性动脉内膜及其中膜呈退行性、增生性改变，使血管壁变硬缩小，失去弹性，从而继发血栓形成致使远端血流量进行性减少或中断。

(2)要均衡饮食，要防止其他疾病引起的动脉粥样硬化，如糖尿病、肥胖、高血压。少吃含油脂和胆固醇多的食品，减少盐的摄入，多吃富含高密度脂蛋白的鱼类、海鲜。戒烟限酒，控制体重，保持良好的心态。通过适量的运动，可以明显改善动脉粥样硬化。必要时内科咨询及诊治。

汇总医生： 丁昊炜

主检日期： 2023-12-05

主检医生：

分科结果

检验报告

血流变

项目名称	检查结果	单位	参考值	提示
全血粘度高切 200/s	3.95	mpas	3.53--4.65	
全血粘度中切 100/s	4.24	mpas	3.6--4.9	
全血粘度中切 50/s	4.70	mpas	4.7--5.9	
全血还原粘度高切	5.70	mpas	3.66--8.48	
全血还原粘度低切	38.39	mpas	31.8--50.2	
血浆粘度	1.44	mpas	1.26--1.70	
血沉(ESR)	5.00	mm/h	0--15	
红细胞压积	0.44	L/L	0.40--0.50	
红细胞聚集指数	4.64		3.79--6.05	
红细胞变形指数	0.75		0.51--1.02	
红细胞刚性指数	3.96		2.15--6.73	
血沉方程 K 值	19.16	mm/h	0--77	
全血粘度 1/s	18.33	mpas	17.6--21.3	
全血高切相对指数	2.74		2.08--3.69	
全血低切相对指数	12.73		10.37--16.94	

*小结:

未见异常

操作员：祁佳佳 检查日期:2023-12-02 检查医生:陈建国

尿液分析+尿沉渣

项目名称	检查结果	单位	参考值	提示
白细胞尿	0	个/ul	0--13	
上皮细胞(EC)	3	/HP	0--28	
管型(CAST)	0	个/ul	0--1	

霉菌(尿)	0	/HP	0--0	
结晶	0	/HP	0--10	
透明度(CLA)	清亮			
胆红素(BIL)	-		阴性	
隐血(ERY)	-		阴性	
小圆上皮细胞(SRC)	0	个/ul	0--0	
维生素 C	-		阴性	
异常红细胞	0	个/ul	0--3	
红细胞(正常)	0	个/ul	0--6	
鳞状上皮细胞	3	个/ul	0--0	↑
粘液丝	11	个/ul	0--0	↑
颜色(Colour)	淡黄色			
尿葡萄糖(GLU)	-		阴性	
酮体(KET)	-		阴性	
比重(SG)	1.015		1.003--1.030	
酸碱度(PH)	6.0		4.5--8.0	
尿蛋白质(PRO)	-		阴性	
尿胆原(URO)	-		阴性	
亚硝酸盐(NIT)	-		阴性	
红细胞(尿)(RBC)	0	个/ul	0--6	
尿白细胞(LEU)	-		阴性	

***小结:**

鳞状上皮细胞偏高(3 /HP) 粘液丝偏高(11 /HP)

操作员: 李佳敏 检查日期:2023-12-02 检查医生:陈建国

血常规 (五分类)

项目名称	检查结果	单位	参考值	提示
白细胞(WBC)	5.41	10 ⁹ /L	3.5--9.5	

淋巴细胞绝对值(LY#)	1.52	10 ⁹ /L	1.1--3.2	
淋巴细胞百分比(LY%)	28.2	%	20--50	
中性粒细胞绝对值(GR#)	3.58	10 ⁹ /L	1.8--6.3	
中性粒细胞百分比(GR%)	66.1	%	40--75	
嗜碱性粒细胞绝对值(BA#)	0.03	10 ⁹ /L	0--0.06	
嗜碱性粒细胞百分比(BA%)	0.5	%	0--1.0	
嗜酸性粒细胞绝对值(EO#)	0.03	10 ⁹ /L	0.02--0.52	
嗜酸性粒细胞百分比(EO%)	0.5	%	0.4--8.0	
血小板(PLT)	265	10 ⁹ /L	125--350	
血小板分布宽度(PDW)	15.8	%	15--17	
平均血小板体积(MPV)	9.8	fl	6.0--14.0	
血小板压积(PCT)	0.261	%	0.11--0.28	
红细胞(RBC)	5.07	10 ¹² /L	4.3--5.8	
血红蛋白	151	g/L	130--175	
红细胞压积(HCT)	44.1	%	40--50	
红细胞平均体积(MCV)	86.9	fl	82--100	
平均血红蛋白含量(MCH)	29.7	pg	27--34	
平均血红蛋白浓度(MCHC)	342	g/L	316--354	
单核细胞绝对值(MO#)	0.25	10 ⁹ /L	0.1--0.60	
单核细胞百分比(MO%)	4.7	%	3--10	
红细胞分布宽度标准差(RDW-SD)	41.9	fl	35--56	
红细胞分布宽度变异系数(RDW-CV)	12.7	%	10.6--16.6	
大血小板比率	24.5	%	11--45	
大血小板数目	65	10 ⁹ /L	30--90	
未成熟粒细胞数目	0.01	10 ⁹ /L	0--999	
未成熟粒细胞百分比	0.2	%	0--100	

有核红细胞数目	0.000	10 ⁹ /L	0--9999	
有核红细胞百分比	0.00	/100WBC	0--9999	

***小结:**

未见异常

操作员：梁可欣 检查日期:2023-12-02 检查医生:陈建国

肾功三项

项目名称	检查结果	单位	参考值	提示
肌酐(CREA)	73.00	umol/L	57--97	
尿酸(UA)	373.00	umol/L	200--420	
尿素测定 (Urea)	3.90	mmol/L	3.1--8.0	

***小结:**

未见异常

操作员：王小雪 检查日期:2023-12-02 检查医生:陈建国

空腹血糖

项目名称	检查结果	单位	参考值	提示
葡萄糖(GLU)	5.21	mmol/L	3.89--6.1	

***小结:**

未见异常

操作员：王小雪 检查日期:2023-12-02 检查医生:陈建国

血脂四项

项目名称	检查结果	单位	参考值	提示
动脉硬化指数	1.83		1.31--3.19	
总胆固醇(CHOL)	3.97	mmol/L	2.59--5.2	
甘油三脂(TG)	2.05	mmol/L	0.7--1.7	↑
低密度脂蛋白(LDL)	2.32	mmol/L	0--4.13	

高密度脂蛋白(HDL)	1.27	mmol/L	0.77--1.55	
-------------	------	--------	------------	--

***小结:**

甘油三脂(TG)偏高(2.05 mmol/L)

操作员：王小雪 检查日期:2023-12-02 检查医生:陈建国

肝功能三项

项目名称	检查结果	单位	参考值	提示
γ-谷氨酰转肽酶(GGT)	82.0	U/L	10--60	↑
丙氨酸氨基转移酶(ALT)	58.00	U/L	9--50	↑
门冬氨酸氨基转移酶(AST)	27.00	U/L	15--40	
谷草比谷丙	0.47		0.4--2.5	

***小结:**

γ-谷氨酰转肽酶(GGT)偏高(82.0 U/L) 丙氨酸氨基转移酶(ALT)偏高(58.00 U/L)

操作员：王小雪 检查日期:2023-12-02 检查医生:陈建国

大同瑞慈康复医院 12导联心电图报告

左建斌 男 45岁 体检号:448680

病床号:

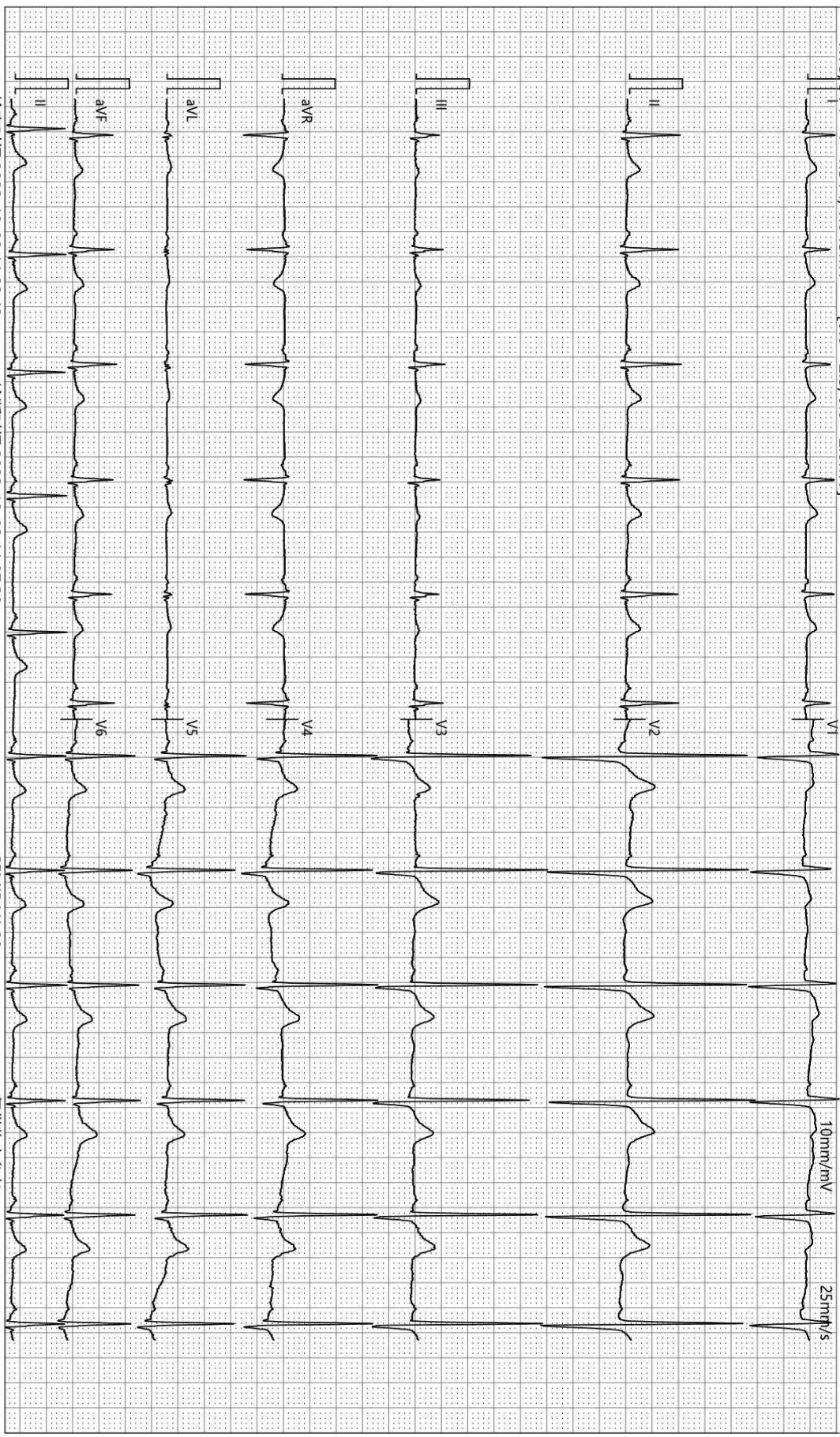
诊断结果:

窦性心律不齐

诊断医生:

张生 陶志娟

HR	: 63bpm	[60 ~ 100bpm]
P	: 101ms	[0 ~ 110ms]
PR	: 134ms	[120 ~ 200ms]
QRS	: 99ms	[60 ~ 100ms]
QT/QTc	: 397/408ms	[320 ~ 440/0 ~ 450ms]
P/QRS/T	: 62/61/50deg.	[0 ~ 75/-30 ~ 90/0 ~ 75deg]
RV5/ SV1	: 1.514/1.045mV	[0.0 ~ 2.5/0.0 ~ 2.0mV]



检查时间:2023-12-02 11:02:43

诊断时间:2023-12-02 11:07:39

SEMIP V1 90

仅供临床参考

Text




大同瑞慈健康体检

颅内多普勒血流图 (TCD) 检查报告单


姓名: 左建斌 性别: 男 年龄: 45 岁 检查号: 2309150506
 申请科室: 体检科 申请医师: 李菊蓉 检查类型: 颅内血管 床号:

LVA 77mm(深度) PW 2MHz
100




Vs:58.4 Vd:28.6 Vm:38.5
 PI:0.77 RI:0.51 S/D:2.04

RVA 75mm(深度) PW 2MHz
100



Vs:58.0 Vd:27.7 Vm:37.8
 PI:0.80 RI:0.52 S/D:2.09

BA 80mm(深度) PW 2MHz
100



Vs:55.9 Vd:25.7 Vm:35.7
 PI:0.85 RI:0.54 S/D:2.18

Vs: Vd: Vm:
 PI: RI: S/D:

Vs: Vd: Vm:
 PI: RI: S/D:

Vs: Vd: Vm:
 PI: RI: S/D:

医生意见

结论: 椎-基底动脉脑血管超声未见异常。

李菊蓉

检查日期: 2023-12-02

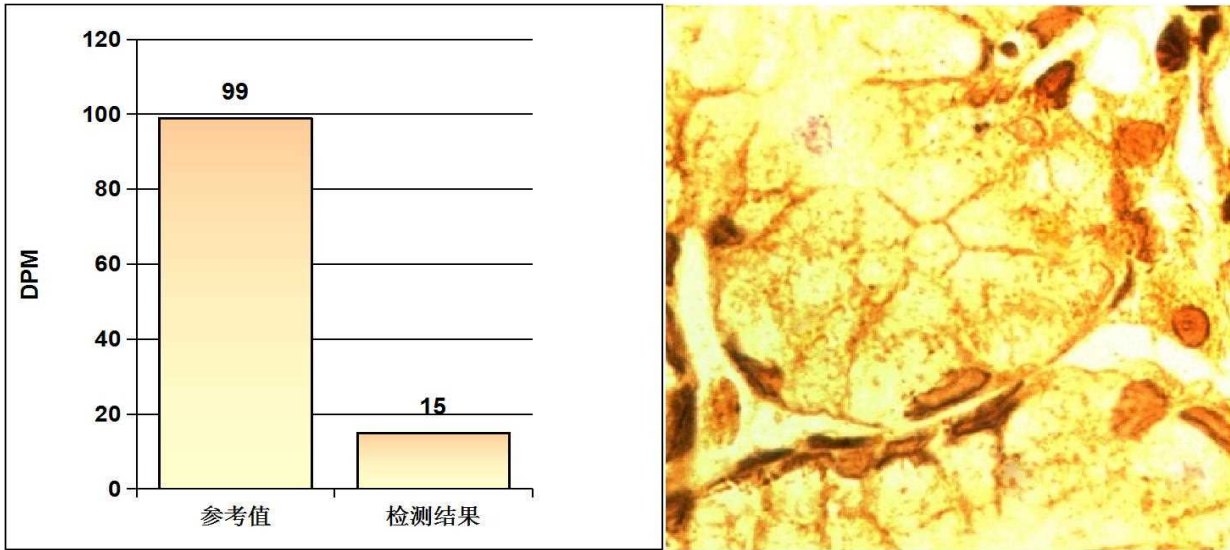
本报告单仅提供临床参考

大同瑞慈康复医院

¹⁴C呼气试验检验报告

姓名	左建斌	年龄	45	性别	男
住院号	0	日期	2023/12/2 11:14:12	电话	0
送检医生	曹居杰	样品编号	8285	编号	2309150506

¹⁴C呼气试验



阳性参考值 (Disintegrations Per Minute(DPM)):

DPM值:	dpm > 2499	阳性++++
	1499 < dpm ≤ 2499	阳性+++
	499 < dpm ≤ 1499	阳性++
	149 < dpm ≤ 499	阳性+
	dpm ≤ 99	阴性
	99 < dpm ≤ 149	不确定

检测结果: **dpm= 15** **阴性**

医生建议: 注意保持健康及规律饮食

温馨提示: 您本次检测的结果为阴性

检测医生: 曹居杰

大同瑞慈健康体检

骨密度检测报告

受检者信息

受检者ID: 2309150506
姓名: 左建斌
出生年月日: 1978/11/26

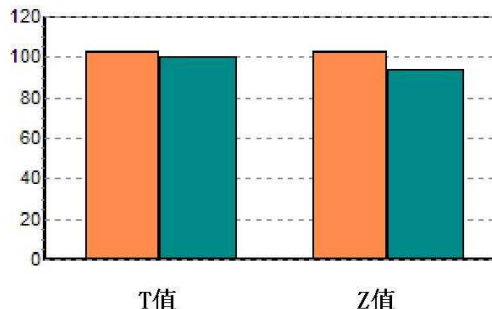
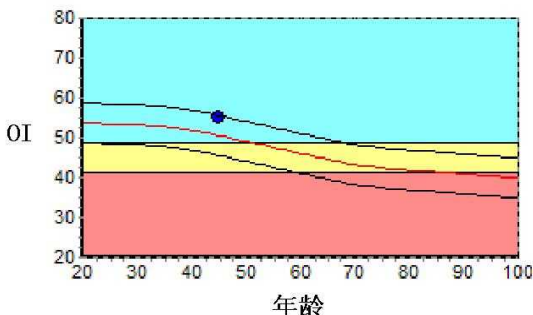
年龄: 45
性别: 男
测定部位(右/左): 右

测定结果

测定日期: 2023/12/2 10:02:50

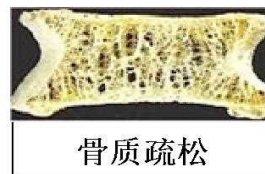
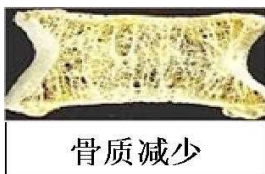测试编号: 1/1

受测者 平均值



数据库: Asia
OI: 55.1
SOS: 1360.9 m/s, BUA: 45.8
T值: 0.26
Z值: 0.93
成人比: 102.4 %
同龄比: 109.2 %
OPR: N/A %

结果分析



注解

以上结论仅供参考

科室:

医生签名:

医院地址 大同瑞慈健康体检
地址 大同市平城区魏都大道79号

联系电话 0352-2824444
操作者 名燕凌

MRI 诊断图文报告

流水号: 2309150506

影像号: MR20231202032

姓名: 左建斌

年龄: 45 岁

性别: 男

检查设备: 西门子 1.5T 磁共振

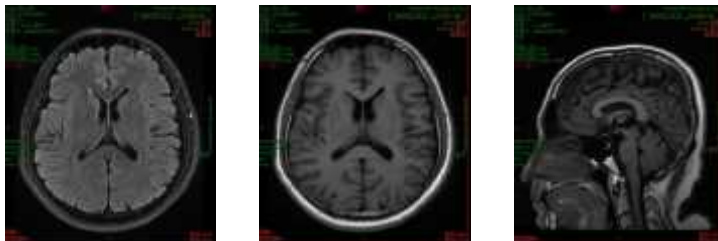体检号: 448680

申请医院: 本院

体检科室: 体检科

检查部位: 颅脑 MRI

经典图像:



影像所见:

双侧大脑半球对称, 皮髓质分界清, 未见异常信号。脑干、双侧小脑半球未见异常信号及占位征象。脑室、脑池无扩大, 脑沟、脑裂无增宽。中线结构居中。垂体变薄。

影像诊断:

- 1、脑内 MRI 扫描未见异常
- 2、空泡蝶鞍

报告医师: 李贵 1

检查日期: 2023-12-02

审核医师: 叶道斌

报告日期: 2023-12-02

双源 CT 诊断图文报告

流水号: 2309150506

影像号: CT20231202100

姓名: 左建斌

年龄: 45 岁

性别: 男

检查设备: 西门子量子双源 CT

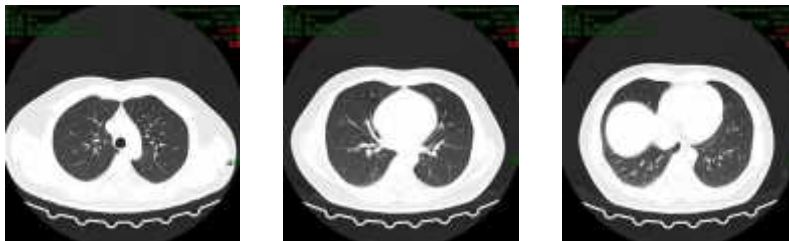体检号: 448680

申请医院: 本院

体检科室: 体检科

检查部位: CT 检查

经典图像:



影像所见:

胸廓对称, 骨性肋骨完整, 胸壁软组织结构良好, 两肺支气管血管纹理走行分布良好, 支气管束结构清晰, 双肺通气良好。肺门结构未见异常。纵隔无偏移, 段以上支气管通畅。心影及大血管形态结构正常, 纵隔内未见肿大淋巴结。胸膜未见异常。

影像诊断:

胸部未见明显异常

报告医师: 剧艳军

检查日期: 2023-12-04

审核医师: 剧艳军

报告日期: 2023-12-04

超声诊断图文报告

流水号: 2309150506

影像号: 1470267

姓名: 左建斌

年龄: 45 岁

性别: 男

检查设备: Vivid E95

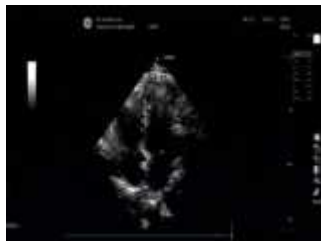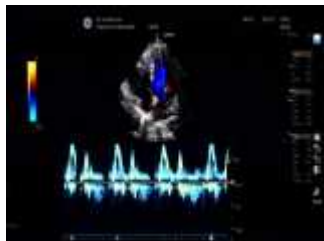
体检号: 448680

申请医院: 本院

体检科室: 体检科

检查部位: 心脏彩超

经典图像:



影像所见:

超声测量 (单位: mm)

升主动脉内径 28 (32±3mm)

左房内径 28 (35mm)

室间隔 10 (8-11mm)

左室内径 42 (47±4mm)

左室后壁 10 (8-11mm)

EF66% (50-80%)

右室内径 25 (36±4mm)

右房内径 28 (36±4mm)

FS36% (28-41%)

主肺动脉内径 20 (23±3mm)

升主动脉内径正常, 心脏各腔室大小正常, 室间隔厚度正常, 左室壁未见明显节段性运动异常, 各瓣膜及启闭功能未见明显异常, 舒张期二尖瓣口血流频谱 E/A>1, 心包腔未见积液。

影像诊断:

心脏结构及功能未见明显异常

报告医师: 李菊蓉

检查日期: 2023-12-02

审核医师: 李菊蓉

报告日期: 2023-12-02



大同市医学影像研究中心

注: 本报告仅供临床医生参考!

地址: 大同市魏都大道 79 号。若有疑问, 请致电: 0352---2830580

超声诊断图文报告

流水号: 2309150506

影像号: 1470269

姓名: 左建斌

年龄: 45 岁

性别: 男

检查设备: Vivid E95

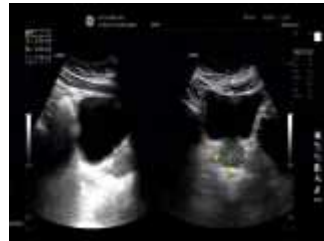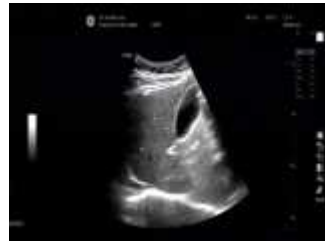体检号: 448680

申请医院: 本院

体检科室: 体检科

检查部位: 全腹彩超

经典图像:



影像所见:

肝脏大小形态正常, 包膜光滑完整, 实质回声均匀, 肝内管道系统走行清晰, 门静脉及肝内胆管不扩张。
胆囊大小形态正常, 壁不厚、光滑, 囊内透声好, 肝外胆管不扩张。
胰腺大小形态正常, 实质回声均匀, 主胰管不扩张。
脾脏大小形态正常, 实质回声均匀, 脾门静脉不宽。
双肾大小形态正常, 皮髓质分界清晰, 集合系统未见分离, 双侧输尿管未见扩张。
膀胱充盈尚可, 壁光滑, 内清晰。
前列腺形态正常, 大小约 2.8*3.7*2.8cm, 实质回声欠均匀。

影像诊断:

肝、胆、脾、胰、双肾、前列腺未见明显异常

报告医师: 李菊蓉

检查日期: 2023-12-02

审核医师: 李菊蓉

报告日期: 2023-12-02