



2309140604

# 大同瑞慈健康体检

## 报 告 册

体检编号	448603	工号	32
姓名	车研		
性别	男	年龄	45岁
单位	大同市住房事务中心		
部门	大同市住房事务中心		
联系电话	18335212742		
体检日期	2025-08-25		

尊敬的车研先生您好！

首先，瑞慈健康体检全体员工欢迎您的光临，并对您的信任表示衷心的感谢！

您于 2025-08-25 （体检编号：448603）完成健康检查，本机构的各科医生已根据您的体检项目及结果，汇总成此份健康体检报告，并经总检医生审核。据此提出对您健康状况的综合分析及建议。

瑞慈健康体检倡导“大健康、大康复”，提出“健康是第一财富（Rich）”的人文理念。希望您仔细阅读并妥善地保管此份健康体检报告，并认真关注报告中的提示与建议，若您对报告内容有任何疑问，可直接与瑞慈健康体检客服部联系，进一步咨询。

健康体检咨询电话：0352-2824444

客户服务咨询电话：0352-2830597

400-6112995

瑞慈健康体检报告由下列内容组成：

第一部分：主检报告

第二部分：分科分项结果

第三部分：检验报告

第四部分：附表

## 主检报告

### 检查综述

- 1、【血常规（五分类）】 血小板压积(PCT)偏高(0.302%) 红细胞(RBC)偏低( $4.06 \times 10^{12}/L$ ) 血红蛋白偏低(124 g/L) 红细胞压积(HCT)偏低(38.2%)
- 2、【肾功三项】 肌酐(CREA)偏低(56.90  $\mu\text{mol}/L$ ) 尿酸(UA)偏低(171.00  $\mu\text{mol}/L$ )
- 3、【心肌酶（五项）】 门冬氨酸氨基转移酶(AST)偏低(11.00 U/L)
- 4、【肝功能三项】 丙氨酸氨基转移酶(ALT)偏低(8.00 U/L) 门冬氨酸氨基转移酶(AST)偏低(11.00 U/L)
- 5、【尿液分析+尿沉渣】 白细胞尿偏高(24 个/u1) 隐血(ERY)3+ 正常红细胞偏高(1772 个/u1) 鳞状上皮细胞偏高(6 /HP) 尿蛋白质(PRO)+- 红细胞(尿)(RBC)偏高(1772 个/u1) 尿白细胞(LEU)1+
- 6、【肺部双源CT】 右肺下叶结节硬化灶，低危结节。
- 7、【心电图】 1. 窦性心动过缓伴不齐

### 医生建议

#### 【红细胞压积(HCT)偏低】：

- (1)结合临床，内科咨询。
- (2)血液流动性增加，其降低的临床意义可能是由于体内水分较多，或有贫血，定期复查血常规，血液科随诊。

#### 【红细胞(RBC)偏低】：

- (1)红细胞减少提示贫血，是诊断贫血的三大指标之一：血红蛋白、红细胞、网织红细胞。要了解贫血的程度和类型，需要进一步检查的内容有：血清铁蛋白、红细胞游离原卟啉、血清叶酸、血清维生素B12。
- (2)注意观察是否有慢性失血，查找病因，多数由挑吃、偏食、慢性疾病引起，往血液科及时治疗，定期复查。
- (3)平衡饮食，并适当补充铁剂，维生素C及B族。
- (4)复查血常规。

#### 【血小板压积(PCT)偏高】：

- (1)血小板压积是指外周血中血小板的容积占血液容积的百分比。血小板压积偏高，如果在血小板数目正常的情况下，可不考虑。如果血小板数目明显增高，建议往血液科进一步复查，以明确诊断。

#### 【血红蛋白偏低】：

- (1)血红蛋白偏低通常提示贫血。
- (2)血液科咨询，必要时治疗。
- (3)复查血常规。

#### 【尿酸(UA)偏低】：

- (1)建议内科结合临床参考。

#### 【肌酐(CREA)偏低】：

- (1)临床上肾功能检查项目很多，常规体检一般只做三项测定，即血肌酐(Cr)、血尿素氮(BUN)、血尿酸(UA)，通过这三项可初筛肾功能的情况。
- (2)血肌酐(Cr)由外源性和内源性两类组成。血肌酐是肌肉中肌酸代谢的最终产物，产生之后会被血液运到肾脏由肾小球滤过排出体外，肾小管基本不吸收且分泌量较少。

(3) 在外源性肌酐摄入量保持稳定的情况下，血中肌酐浓度取决于肾小球滤过能力，当肾实质损害，肾小球滤过率下降至正常人的 1/3 时 肌酐浓度就会明显上升，故测定肌酐浓度可作为肾小球滤过受损的指标，也是判定肾功能是否受损的重要指标。

(4) 血肌酐升高常见于各种原因引起的滤过功能减退，如急慢性肾衰竭；另外如果血肌酐在正常高值附近，就要引起重视了，若同时尿常规也有问题，建议尽快前往肾内科诊治。

(5) 在临床上如果肉食摄入过多、体育活动多导致肌肉分解代谢旺盛、体型强壮的人肌酐水平易偏高；反之，长期素食、卧床、肌肉萎缩、体型瘦小的人肌酐水平易偏低，需要饮食均衡，加强蛋白质的摄入。

**【门冬氨酸氨基转移酶 (AST) 偏低】：**

(1) 建议消化内科诊断治疗。

**【丙氨酸氨基转移酶 (ALT) 偏低】：**

(1) 建议消化内科结合临床参考。

**【鳞状上皮细胞偏高】：**

(1) 在生理情况下，机体正常的新陈代谢都会引起鳞状上皮细胞的脱离，这是一种正常的机体现象。如果长时间出现鳞状上皮细胞偏高的现象时，则有可能是尿路感染、泌尿系统结石等因素导致，应及时往泌尿外科进一步诊断治疗。

**【红细胞 (尿) (RBC) 偏高】：**

(1) 建议泌尿外科复查，结合临床参考。

**【尿白细胞 (LEU) 1+】：**

(1) 建议泌尿外科诊断治疗。

**【白细胞尿偏高】：**

(1) 白细胞尿偏高，一般提示为泌尿系感染，白细胞数目跟感染的程度相关，细菌感染的程度越重，白细胞数目增加的越高。建议往泌尿外科诊断治疗。

**【尿蛋白质 (PRO) +-】：**

(1) 建议专科复查，结合临床诊治。

**【隐血 (ERY) 3+】：**

(1) 尿隐血可分为肉眼血尿和镜下血尿。肉眼血尿是指肉眼能见到血色的尿，尿液呈洗肉水色或血色，通常在 1000ml 尿中含有 1ml 血液即肉眼可见。镜下血尿是指尿的颜色正常，通过显微镜可以观察到尿液中含红细胞，通常离心沉淀后的尿液镜检每高倍视野有红细胞 3 个以上。

(2) 尿隐血是泌尿系疾病常见的症状之一，生理情况下女性生理期、运动后等都可以引起，病理情况下大多是由泌尿系统疾病引起，如泌尿系炎症、尿路结石等，也有一些血尿是由全身性疾病或泌尿系统邻近器官所致。

(3) 需要指出的是：尿液呈红色并不都是血尿，有些药物、食物都能使尿液呈红色、橙色或褐色；由于严重创伤、错误输血等大量红细胞或组织破坏，也可导致血红蛋白或肌红蛋白血尿。

(4) 建议往泌尿外科进一步复查，以明确诊断。

**【右肺下叶结节硬化灶】：**

(1) 结节不是一种疾病，而是医学影像学上的专业名称。所谓肺部小结节是单一边界清楚，直径小于或等于 5mm，周围被含气肺组织包绕的病变。肺部小结节大多数为良性，但也有早期肺癌和肺部转移癌的可能。建议定期复查并呼吸科诊治。

**【窦性心动过缓伴不齐】：**

(1) 可见于正常人、体力劳动者、运动员，无症状者可定期随访，跟踪观察。不需治疗。

(2)如果有症状（胸闷、黑矇、晕厥等）请做动态心电图等相关检查，有明显窦性心动过缓并窦性心律不齐者可积极治疗心动过缓。在医生指导下服用提升心率的药物如：心宝、红参等。如果每分钟心率低于45次伴有晕厥、胸闷等症状时，需安装心脏起搏器。

(3)请前往心内科进一步治疗，长期随访。

**【正常红细胞偏高】：**

(1)建议泌尿外科咨询，定期复查。

汇总医生： 丁昊炜

主检日期： 2025-08-27

主检医生：

## 分科结果

### 身高、体重、血压

项目名称	检查结果	项目名称	检查结果
身高	162cm	体重	56kg
血压	108/66mmHg		

**\*小结：**

未见异常

操作员：杨彦霞

检查日期：2025-08-25

检查医生：名燕凌

## 检验报告

## 尿液分析+尿沉渣

项目名称	检查结果	单位	参考值	提示
白细胞尿	24	个/u1	0--13	↑
上皮细胞(EC)	6	/HP	0--28	
管型(CAST)	0	个/u1	0--1	
霉菌(尿)	0	/HP	0--0	
结晶	0	/HP	0--10	
透明度(CLA)	清亮			
胆红素(BIL)	-		阴性	
隐血(ERY)	3+		阴性	
小圆上皮细胞(SRC)	0	个/u1	0--0	
维生素C	-		阴性	
异常红细胞	0	个/u1	0--3	
红细胞(正常)	1772	个/u1	0--6	↑
鳞状上皮细胞	6	个/u1	0--0	↑
粘液丝	0	个/u1	0--0	
颜色(Colour)	淡黄色			
尿葡萄糖(GLU)	-		阴性	
酮体(KET)	-		阴性	
比重(SG)	1.030		1.003--1.030	
酸碱度(PH)	6.0		4.5--8.0	
尿蛋白质(PRO)	+-		阴性	
尿胆原(URO)	-		阴性	
亚硝酸盐(NIT)	-		阴性	
红细胞(尿)(RBC)	1772	个/u1	0--6	↑
尿白细胞(LEU)	1+		阴性	

**\*小结：**

白细胞尿偏高(24 个/u1) 隐血(ERY)3+ 正常红细胞偏高(1772 个/u1) 鳞状上皮细胞偏高(6 /HP)  
 尿蛋白质(PRO)+- 红细胞(尿)(RBC)偏高(1772 个/u1) 尿白细胞(LEU)1+

操作员：刘慧芳 检查日期：2025-08-25 检查医生：康建忠

**血常规（五分类）**

项目名称	检查结果	单位	参考值	提示
白细胞(WBC)	6.35	10 <sup>9</sup> /L	3.5--9.5	
淋巴细胞绝对值(LY#)	2.16	10 <sup>9</sup> /L	1.1--3.2	
淋巴细胞百分比(LY%)	34.2	%	20--50	
中性粒细胞绝对值(GR#)	3.69	10 <sup>9</sup> /L	1.8--6.3	
中性粒细胞百分比(GR%)	58.1	%	40--75	
嗜碱性粒细胞绝对值(BA#)	0.04	10 <sup>9</sup> /L	0--0.06	
嗜碱性粒细胞百分比(BA%)	0.6	%	0--1.0	
嗜酸性粒细胞绝对值(EO#)	0.10	10 <sup>9</sup> /L	0.02--0.52	
嗜酸性粒细胞百分比(EO%)	1.5	%	0.4--8.0	
血小板(PLT)	329	10 <sup>9</sup> /L	125--350	
血小板分布宽度(PDW)	15.3	%	15--17	
平均血小板体积(MPV)	9.2	f1	6.0--14.0	
血小板压积(PCT)	0.302	%	0.11--0.28	↑
红细胞(RBC)	4.06	10 <sup>12</sup> /L	4.3--5.8	↓
血红蛋白	124	g/L	130--175	↓
红细胞压积(HCT)	38.2	%	40--50	↓
红细胞平均体积(MCV)	94.0	f1	82--100	
平均血红蛋白含量(MCH)	30.5	pg	27--34	
平均血红蛋白浓度(MCHC)	325	g/L	316--354	
单核细胞绝对值(MO#)	0.36	10 <sup>9</sup> /L	0.1--0.60	
单核细胞百分比(MO%)	5.6	%	3--10	
红细胞分布宽度标准差(RDW-SD)	44.2	f1	35--56	

红细胞分布宽度变异系数 (RDW-CV)	12.6	%	10.6--16.6	
大血小板比率	18.1	%	11--45	
大血小板数目	59	$10^9/L$	30--90	
未成熟粒细胞数目	0.01	$10^9/L$	0--999	
未成熟粒细胞百分比	0.1	%	0--100	
有核红细胞数目	0.000	$10^9/L$	0--9999	
有核红细胞百分比	0.00	/100WBC	0--9999	

**\*小结:**

血小板压积 (PCT) 偏高 (0.302 %) 红细胞 (RBC) 偏低 ( $4.06 \times 10^{12}/L$ ) 血红蛋白偏低 (124 g/L) 红细胞压积 (HCT) 偏低 (38.2 %)

操作员：赵伟 检查日期：2025-08-25 检查医生：康建忠

**肾功三项**

项目名称	检查结果	单位	参考值	提示
肌酐 (CREA)	56.90	$\mu\text{mol}/L$	57--97	↓
尿酸 (UA)	171.00	$\mu\text{mol}/L$	200--420	↓
尿素测定 (Urea)	3.30	$\text{mmol}/L$	3.1--8.0	

**\*小结:**

肌酐 (CREA) 偏低 (56.90  $\mu\text{mol}/L$ ) 尿酸 (UA) 偏低 (171.00  $\mu\text{mol}/L$ )

操作员：刘慧芳 检查日期：2025-08-25 检查医生：康建忠

**空腹血糖**

项目名称	检查结果	单位	参考值	提示
葡萄糖 (GLU)	4.74	$\text{mmol}/L$	3.89--6.1	

**\*小结:**

未见异常

操作员：刘慧芳 检查日期：2025-08-25 检查医生：康建忠

**心肌酶 (五项)**

项目名称	检查结果	单位	参考值	提示
------	------	----	-----	----

乳酸脱氢酶(LDH)	147.00	U/L	120--250	
门冬氨酸氨基转移酶(AST)	11.00	U/L	15--40	↓
肌酸激酶(CK)	79.00	U/L	50--310	
肌酸激酶同工酶(CK-Mb(M))	8	U/L	0--25	
α-羟丁酸脱氢酶	97.00	U/L	72--182	

**\*小结:**

门冬氨酸氨基转移酶(AST)偏低(11.00 U/L)

操作员：刘慧芳 检查日期:2025-08-25 检查医生:康建忠

**同型半胱氨酸**

项目名称	检查结果	单位	参考值	提示
同型半胱氨酸	7.40	umol/L	0--15	

**\*小结:**

未见异常

操作员：刘慧芳 检查日期:2025-08-25 检查医生:康建忠

**血脂四项**

项目名称	检查结果	单位	参考值	提示
动脉硬化指数	1.49		1.31--3.19	
总胆固醇(CHOL)	4.45	mmol/L	2.59--5.2	
甘油三脂(TG)	1.22	mmol/L	0.7--1.7	
低密度脂蛋白(LDL)	2.15	mmol/L	0--4.13	
高密度脂蛋白(HDL)	1.44	mmol/L	0.77--1.55	

**\*小结:**

未见异常

操作员：刘慧芳 检查日期:2025-08-25 检查医生:康建忠

**肝功能三项**

项目名称	检查结果	单位	参考值	提示
------	------	----	-----	----

γ-谷氨酰转肽酶 (GGT)	12.0	U/L	10--60	
丙氨酸氨基转移酶 (ALT)	8.00	U/L	9--50	↓
门冬氨酸氨基转移酶 (AST)	11.00	U/L	15--40	↓
谷草比谷丙	1.38		0.4--2.5	

**\*小结:**

丙氨酸氨基转移酶 (ALT) 偏低 (8.00 U/L) 门冬氨酸氨基转移酶 (AST) 偏低 (11.00 U/L)

操作员：刘慧芳 检查日期：2025-08-25 检查医生：康建忠

车研 男 45岁

体检号:448603

病床号:

### 大同瑞慈康复医院 12导联心电图报告

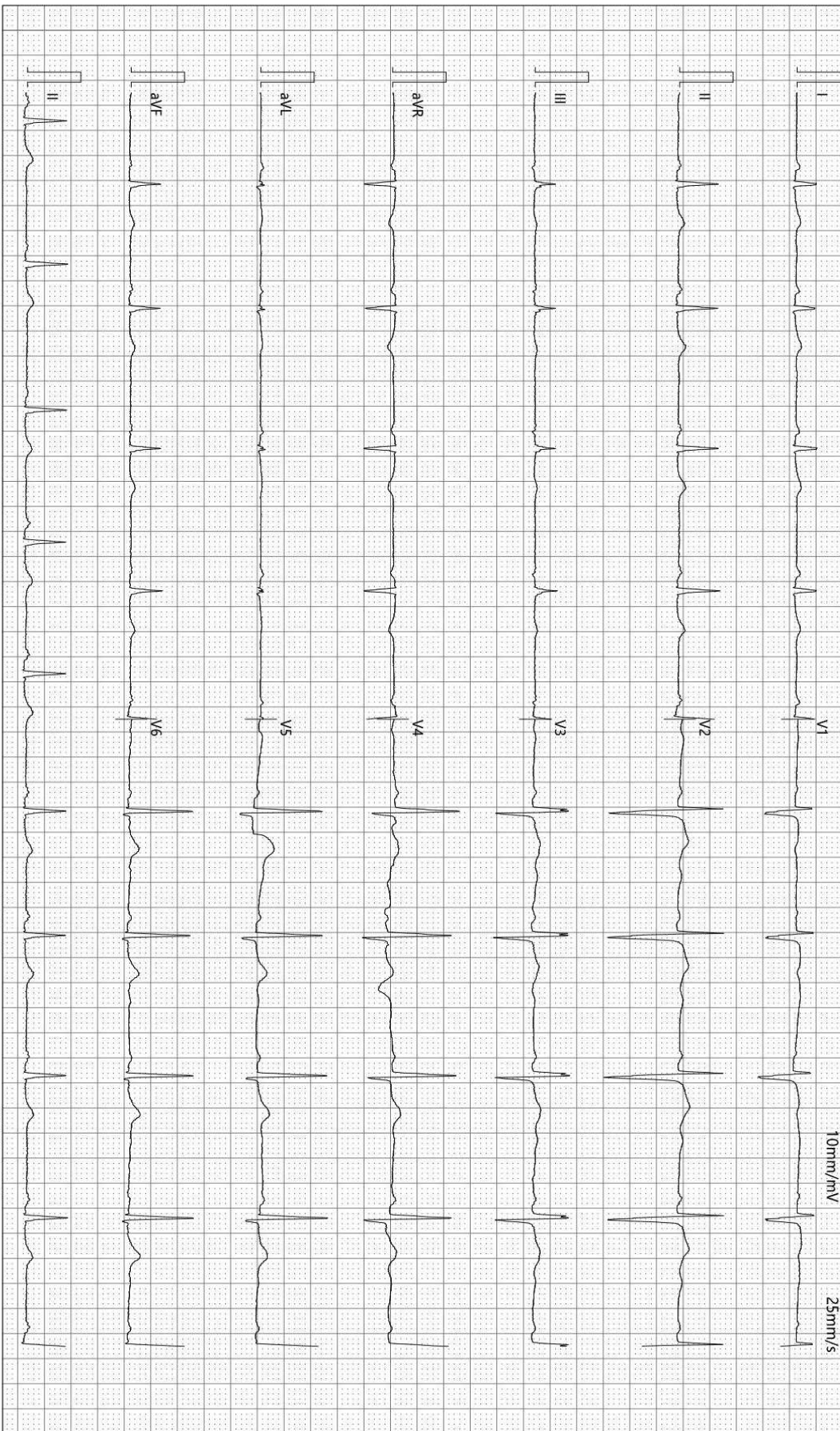
诊断结果:

窦性心动过缓伴不齐

诊断医生:

张生 陶志辉

HR	: 55 ↓ bpm	[60 ~ 100bpm]
P	: 102ms	[0 ~ 110ms]
PR	: 165ms	[120 ~ 200ms]
QRS	: 83ms	[60 ~ 100ms]
QT/QTc	: 424/407ms	[320 ~ 440/0 ~ 450ms]
P/QRS/T	: -20 ↓ /64/49deg.	[0 ~ 75/-30 ~ 90/0 ~ 75deg]
RV5/SV1	: 1.278/0.601mV	[0.0 ~ 2.5/0.0 ~ 2.0mV]



检查时间:2025-08-25 09:34:47

诊断时间:2025-08-25 09:43:06

SEMIP V1.90

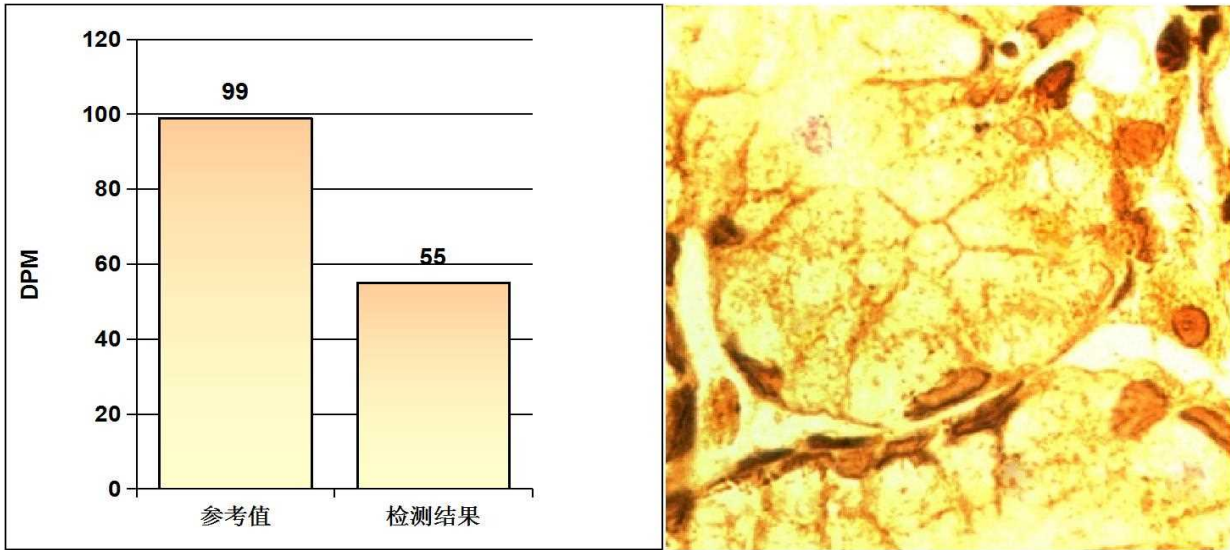
仅供临床参考

# 大同瑞慈康复医院

## <sup>14</sup>C呼气试验检验报告

姓名	车研	年龄	45	性别	男
住院号	0	日期	2025/8/25 10:07:26	电话	18335212742
送检医生	曹居杰	样品编号	5877	编号	2309140604

### <sup>14</sup>C呼气试验



#### 阳性参考值 (Disintegrations Per Minute(DPM)):

DPM值:	dpm > 2499	阳性++++
	1499 < dpm ≤ 2499	阳性+++
	499 < dpm ≤ 1499	阳性++
	149 < dpm ≤ 499	阳性+
	dpm ≤ 99	阴性
	99 < dpm ≤ 149	不确定

检测结果: **dpm= 55**      **阴性**

检测者: \_\_\_\_\_ 宋晓宁

# 大同瑞慈健康体检

## 骨密度检测报告

### 受检者信息

受检者ID: 2309140604  
姓名: 车研  
出生年月日: 1979/9/25

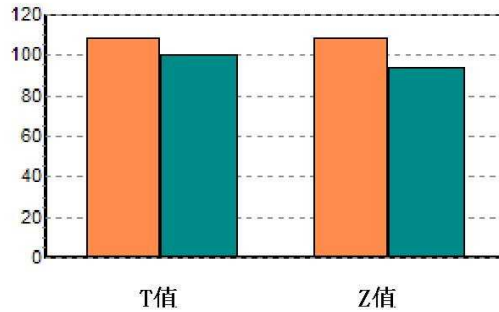
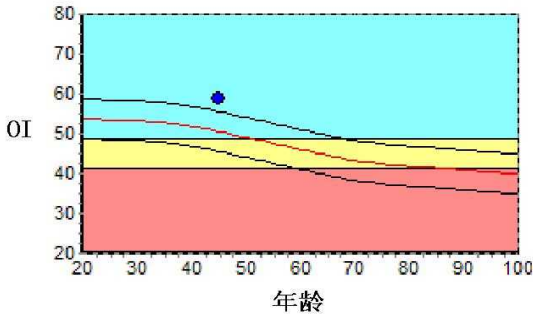
年龄: 45  
性别: 男  
测定部位(右/左): 右

### 测定结果

测定日期: 2025/8/25 9:36:47

测试编号: 1/1

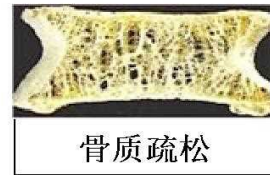
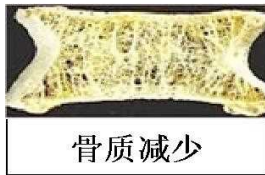■ 受测者 ■ 平均值



数据库: Asia  
OI: 58.6  
SOS: 1368.2 m/s, BUA: 49.1  
T值: 0.95  
Z值: 1.63

成人比: 108.8 %  
同龄比: 116.0 %  
OPR: N/A %

### 结果分析



### 注解

以上结论仅供参考

科室:

医生签名:

医院地址 大同瑞慈健康体检  
地址 大同市平城区魏都大道79号

联系电话 0352-2824444  
操作者 名燕凌

Rich 大同瑞慈康复医院  
超声诊断图文报告

流水号: 2309140604

超声号: 1915164

姓名: 车研

年龄: 45 岁

性别: 男

检查设备: Vivid E95

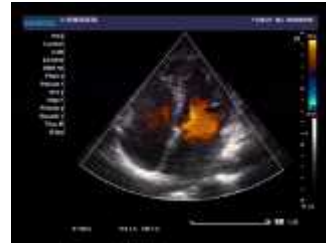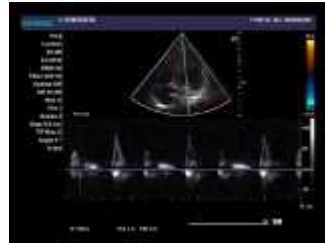
体检号: 448603

申请医院: 本院

体检科室: 体检科

检查部位: 心脏彩超

经典图像:



影像所见:

超声测量 (单位: mm)

升主动脉内径 30 (32±3mm)

左房内径 32 (35mm)

室间隔 8.6 (8-11mm)

左室内径 46 (47±4mm)

左室后壁 9.3 (8-11mm)

EF68% (50-80%)

右室内径 35 (36±4mm)

右房内径 32 (36±4mm)

FS34% (28-41%)

主肺动脉内径 22 (23±3mm)

升主动脉内径正常, 心脏各腔室大小正常, 室间隔厚度正常, 左室壁未见明显节段性运动异常, 各瓣膜及启闭功能未见明显异常, 舒张期二尖瓣口血流频谱 E/A>1, 心包腔未见积液。

影像诊断:

心脏结构及功能未见明显异常

报告医师: 李菊蓉

检查日期: 2025-08-25

审核医师: 李菊蓉

报告日期: 2025-08-25



注: 本报告仅供临床医生参考!

地址: 大同市魏都大道 79 号。若有疑问, 请致电: 0352---2830580

Rich 大同瑞慈康复医院  
超声诊断图文报告

流水号: 2309140604

超声号: 1915168

姓名: 车研

年龄: 45岁

性别: 男

检查设备: Vivid E95

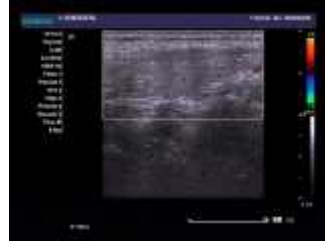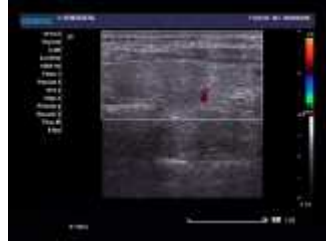体检号: 448603

申请医院: 本院

体检科室: 体检科

检查部位: 甲状腺彩超

经典图像:



影像所见:

甲状腺双侧叶形态正常, 包膜完整, 实质回声均匀, CDFI: 未见异常血流信号。  
双侧颈部未见明显肿大淋巴结。

影像诊断:

甲状腺双侧叶未见异常

报告医师: 李菊蓉

检查日期: 2025-08-25

审核医师: 李菊蓉

报告日期: 2025-08-25



注: 本报告仅供临床医生参考!

地址: 大同市魏都大道 79 号。若有疑问, 请致电: 0352---2830580

Rich 大同瑞慈康复医院  
超声诊断图文报告

流水号: 2309140604

超声号: 1915171

姓名: 车研

年龄: 45 岁

性别: 男

检查设备: Vivid E95

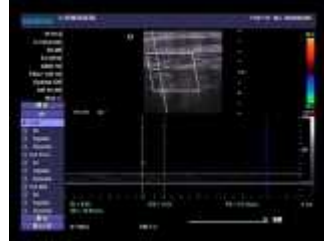
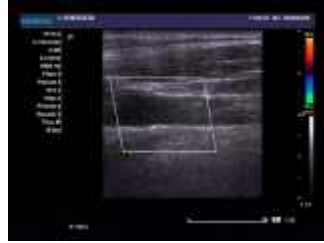
体检号: 448603

申请医院: 本院

体检科室: 体检科

检查部位: 颈部血管彩超

经典图像:



影像所见:

右锁骨下动脉起始处、双侧颈总动脉、颈内、颈外动脉起始段内中膜不增厚, 内壁欠光滑, 管壁未见明确强回声斑。CDFI: 血流充盈好。PW: 频谱形态正常。

双侧椎动脉走行正常, 椎动脉内径正常, 管壁不厚, 管腔内为无回声, CDFI: 血流充盈好。PW: 频谱正常。

内径 mm	流速 cm/s	RI		
左侧椎动脉	3.4	39.9	0.53	
右侧椎动脉	3.6	31.1	0.55	

影像诊断:

双侧颈动脉、椎动脉未见明显异常

报告医师: 李菊蓉

检查日期: 2025-08-25

审核医师: 李菊蓉

报告日期: 2025-08-25



注: 本报告仅供临床医生参考!

地址: 大同市魏都大道 79 号。若有疑问, 请致电: 0352---2830580

Rich 大同瑞慈康复医院  
超声诊断图文报告

流水号: 2309140604

超声号: 1915175

姓名: 车研

年龄: 45 岁

性别: 男

检查设备: Vivid E95

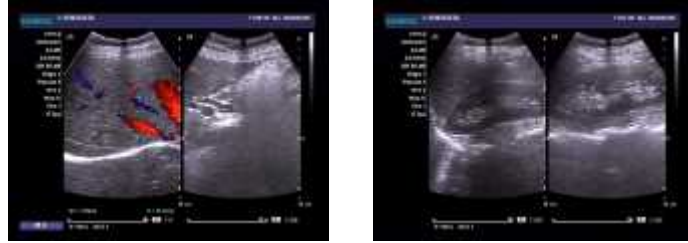体检号: 448603

申请医院: 本院

体检科室: 体检科

检查部位: 全腹彩超

经典图像:



影像所见:

肝脏大小形态正常, 包膜光滑完整, 实质回声均匀, 肝内管道系统走行清晰, 门静脉及肝内胆管不扩张。  
胆囊切除术后, 胆总管内径约 0.7cm, 可显示长度约 4.1cm, 肝外胆管不扩张。  
胰腺大小形态正常, 实质回声均匀, 主胰管不扩张。  
脾脏大小形态正常, 实质回声均匀, 脾门静脉不宽。  
双肾大小形态正常, 皮髓质分界清晰, 集合系统未见分离, 双侧输尿管未见扩张。

影像诊断:

肝、胆总管、脾、胰、双肾未见明显异常

报告医师: 李菊蓉

检查日期: 2025-08-25

审核医师: 李菊蓉

报告日期: 2025-08-25



注: 本报告仅供临床医生参考!

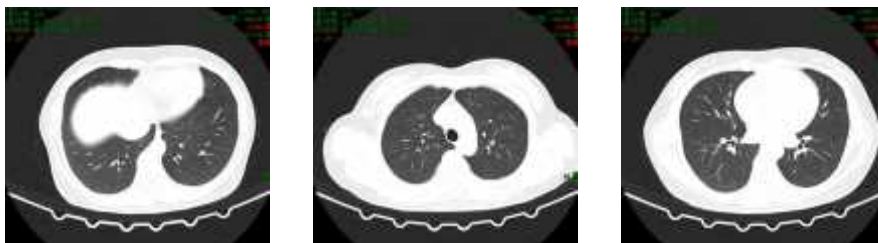地址: 大同市魏都大道 79 号。若有疑问, 请致电: 0352---2830580

ID 号: 2309140604

影像号: CT20250825101

姓名: 车研                      年龄: 45 岁                      性别: 男                      检查设备: 西门子量子双源 CT  
体检号: 448603                      申请医院: 本院                      体检科室: 体检科                      检查部位: 肺部双源 CT

经典图像:



影像所见:

胸廓对称, 骨性肋骨完整, 胸壁软组织结构良好, 两肺支气管血管纹理走行分布良好, 支气管束结构清晰, 双肺通气良好。右肺下叶结节致密灶, 直径约 0.2-0.3cm (3-31 层面) 肺门结构未见异常。纵隔无偏移, 段以上支气管通畅。心影及大血管形态结构正常, 纵隔内未见肿大淋巴结。胸膜未见异常。

影像诊断:

右肺下叶结节硬化灶, 低危结节。

报告医师: 剧艳军

检查日期: 2025-08-27

审核医师: 剧艳军

报告日期: 2025-08-27

