



2309140599

# 大同瑞慈健康体检

## 报 告 册

|      |             |    |     |
|------|-------------|----|-----|
| 体检编号 | 448571      | 工号 | 45  |
| 姓名   | 高贺          |    |     |
| 性别   | 男           | 年龄 | 43岁 |
| 单位   | 大同市住房事务中心   |    |     |
| 部门   | 大同市住房事务中心   |    |     |
| 联系电话 | 13513670102 |    |     |
| 体检日期 | 2023-11-05  |    |     |

尊敬的高贺先生您好！

首先，瑞慈健康体检全体员工欢迎您的光临，并对您的信任表示衷心的感谢！

您于 2023-11-05 （体检编号：448571）完成健康检查，本机构的各科医生已根据您的体检项目及结果，汇总成此份健康体检报告，并经总检医生审核。据此提出对您健康状况的综合分析及建议。

瑞慈健康体检倡导“大健康、大康复”，提出“健康是第一财富（Rich）”的人文理念。希望您仔细阅读并妥善地保管此份健康体检报告，并认真关注报告中的提示与建议，若您对报告内容有任何疑问，可直接与瑞慈健康体检客服部联系，进一步咨询。

健康体检咨询电话：**0352-2824444**

客户服务咨询电话：**0352-2830597**  
**400-6112995**

瑞慈健康体检报告由下列内容组成：

第一部分：主检报告

第二部分：分科分项结果

第三部分：检验报告

第四部分：附表

## 主检报告

### 检查综述

- 1、【同型半胱氨酸】 同型半胱氨酸偏高(34.83 umol/L)
- 2、【尿液分析+尿沉渣】 粘液丝偏高(1 /HP)
- 3、【心电图】 1.窦性心律 2.异常Q波(AVL, V1, V2) 3.T波改变
- 4、【C14检测幽门螺杆菌】 阳性++
- 5、【心脏彩超】 1.升主动脉增宽 2.主动脉瓣中量返流
- 6、【颈部血管彩超】 左侧颈总动脉窦部斑块形成
- 7、【全腹彩超】 肝内高回声结节 考虑肝血管瘤

### 医生建议

#### 【同型半胱氨酸偏高】：

(1)血同型半胱氨酸是一种含硫氨基酸，为蛋氨酸和半胱氨酸代谢过程中产生的重要中间产物。正常情况下，血同型半胱氨酸在体内能被分解代谢，浓度维持在较低水平。但在日常生活中由于原发性原因和继发性原因会影响血同型半胱氨酸代谢导致在血液中升高。

(2)同型半胱氨酸偏高称之为高同型半胱氨酸血症，产生的原因和遗传、环境、营养因素有很大关系。高同型半胱氨酸血症目前认为是冠心病、高血压、脑血管疾病重要的危险因素。建议日常生活中清淡饮食，多吃新鲜蔬菜水果，补充维生素成分，心内科诊治。

#### 【粘液丝偏高】：

(1)尿常规中粘液丝是由尿路中细胞分泌出来的，在有尿路感染时分泌会明显增多，且伴有炎症细胞的出现。

(2)粘液丝偏高，可分为生理性偏高和病理性偏高两种，生理性偏高一般是由于喝水较少导致的尿液浓缩，一般在喝水后就能达到稀释的效果。

(3)病理性的粘液丝偏高是由于泌尿系炎症或者是前列腺炎导致的，需要注意观察，多喝水，同时有白细胞等炎症细胞增多时，应及时服用抗感染药物治疗。如果仅有粘液丝的增多而没有白细胞等炎症细胞增多时，尿路有炎症的可能性不大。

(4)建议平时饮食注意清淡，多喝水，少吃油腻和辛辣的食物，要注意个人清洁卫生，勤洗阴部，注意休息。

#### 【T波改变】：

(1)可见于心肌劳损，电解质紊乱及神经调节异常，如疲劳，精神紧张等，往心血管内科咨询，进一步查找病因及治疗。

#### 【异常Q波】：

(1)也可以见于正常人，不排除既往有陈旧性心肌梗死病史。既往有冠心病、心梗病史者，特别伴ST-T改变，建议在心血管内科医生指导下坚持治疗，严防心脑血管意外事件发生，尤其在秋冬季节。无既往病史者，建议密切动态观察，心血管内科结合临床诊治。

#### 【主动脉瓣中量返流】：

(1)建议心内科结合临床

**【升主动脉增宽】：**

(1) 建议心血管内科结合临床考虑。

**【左侧颈总动脉窦部斑块形成】：**

(1) 颈动脉斑块是动脉硬化后，血管里面的垃圾沉淀在血管壁形成。斑块又分为硬斑和软斑两种。硬斑比较稳定，不容易脱落，软斑不稳定，容易破裂脱落，从而形成血管栓塞。

(2) 建议：1. 减低胆固醇水平。2. 减低高血糖、高血压等高危因素，将血压、血糖控制在理想水平。3. 积极进行生活干预，控制饮食，改善饮食结构，适量增加运动，戒烟限酒。4. 必要时药物治疗。

**【肝内高回声结节】：**

(1) 建议肝胆外科诊断治疗。

**【肝血管瘤】：**

(1) 肝血管瘤是肝脏常见的良性肿瘤，属先天性发育异常。

(2) 肝血管瘤如 5CM 以下，静止不发展无任何自觉症状，一般不需要特殊治疗。如体积增大，可压迫周围器官（胆、胰、胃等），出现上腹饱胀感；若加速增大，为防止破裂大出血应手术切除。

(3) 日常生活中应注意保持心情舒畅，切忌大怒大暴。多吃蔬菜水果，进食不宜过饱，宜食清淡富含营养的食物，保持大便通畅，防止便秘。

(4) 不宜做剧烈运动，可做低强度运动，防止过度用力，以免增加腹腔压力。

(5) 首次发现，应往肝胆外科复查，除外肝内其它占位性病变。定期进行肝脏彩超超检查，追踪比较，若无变化可继续观察，无需作特殊处理。若瘤体增大或有症状者，应及时诊治。

**【呼气试验检验报告阳性】：**

(1) 提示幽门螺旋杆菌（HP）感染。幽门螺旋杆菌是慢性活动性胃炎的病原菌，是消化道溃疡和胃癌等疾病的重要致病因子。

(2) 没有临床症状者（如中上腹不适、饱胀、反酸、恶心等），可暂不进行抗 HP 治疗。如果是 HP 感染的消化性溃疡、慢性胃炎、早期胃癌切除后和需要长期服用非甾体类抗炎药物（如阿司匹林）者，应在专科医生指导下进行抗 HP 治疗。

(3) 建议您先进行胃镜检查，或往消化内科咨询，再决定是否进行根除治疗。

汇总医生： 丁昊炜

主检日期： 2023-11-06

主检医生：

## 分科结果

### 身高、体重、血压

| 项目名称 | 检查结果       | 项目名称 | 检查结果 |
|------|------------|------|------|
| 身高   | 172cm      | 体重   | 60kg |
| 血压   | 127/82mmHg |      |      |

**\*小结：**

未见异常

操作员：闫辛儿

检查日期：2023-11-05

检查医生：名燕凌

## 检验报告

## 尿液分析+尿沉渣

| 项目名称        | 检查结果  | 单位   | 参考值          | 提示 |
|-------------|-------|------|--------------|----|
| 白细胞尿        | 0     | 个/ul | 0--13        |    |
| 上皮细胞(EC)    | 0     | /HP  | 0--28        |    |
| 管型(CAST)    | 0     | 个/ul | 0--1         |    |
| 霉菌(尿)       | 0     | /HP  | 0--0         |    |
| 结晶          | 0     | /HP  | 0--10        |    |
| 透明度(CLA)    | 清亮    |      |              |    |
| 胆红素(BIL)    | -     |      | 阴性           |    |
| 隐血(ERY)     | -     |      | 阴性           |    |
| 小圆上皮细胞(SRC) | 0     | 个/ul | 0--0         |    |
| 维生素C        | -     |      | 阴性           |    |
| 异常红细胞       | 0     | 个/ul | 0--3         |    |
| 红细胞(正常)     | 0     | 个/ul | 0--6         |    |
| 鳞状上皮细胞      | 0     | 个/ul | 0--0         |    |
| 粘液丝         | 1     | 个/ul | 0--0         | ↑  |
| 颜色(Colour)  | 淡黄色   |      |              |    |
| 尿葡萄糖(GLU)   | -     |      | 阴性           |    |
| 酮体(KET)     | -     |      | 阴性           |    |
| 比重(SG)      | 1.020 |      | 1.003--1.030 |    |
| 酸碱度(PH)     | 6.0   |      | 4.5--8.0     |    |
| 尿蛋白质(PRO)   | -     |      | 阴性           |    |
| 尿胆原(URO)    | -     |      | 阴性           |    |
| 亚硝酸盐(NIT)   | -     |      | 阴性           |    |
| 红细胞(尿)(RBC) | 0     | 个/ul | 0--6         |    |
| 尿白细胞(LEU)   | -     |      | 阴性           |    |

\*小结:

粘液丝偏高(1 /HP)

操作员：赵伟 检查日期:2023-11-05 检查医生:陈建国

血常规（五分类）

| 项目名称           | 检查结果  | 单位                  | 参考值        | 提示 |
|----------------|-------|---------------------|------------|----|
| 白细胞(WBC)       | 6.81  | 10 <sup>9</sup> /L  | 3.5--9.5   |    |
| 淋巴细胞绝对值(LY#)   | 2.00  | 10 <sup>9</sup> /L  | 1.1--3.2   |    |
| 淋巴细胞百分比(LY%)   | 29.3  | %                   | 20--50     |    |
| 中性粒细胞绝对值(GR#)  | 3.99  | 10 <sup>9</sup> /L  | 1.8--6.3   |    |
| 中性粒细胞百分比(GR%)  | 58.5  | %                   | 40--75     |    |
| 嗜碱性粒细胞绝对值(BA#) | 0.03  | 10 <sup>9</sup> /L  | 0--0.06    |    |
| 嗜碱性粒细胞百分比(BA%) | 0.5   | %                   | 0--1.0     |    |
| 嗜酸性粒细胞绝对值(EO#) | 0.35  | 10 <sup>9</sup> /L  | 0.02--0.52 |    |
| 嗜酸性粒细胞百分比(EO%) | 5.2   | %                   | 0.4--8.0   |    |
| 血小板(PLT)       | 139   | 10 <sup>9</sup> /L  | 125--350   |    |
| 血小板分布宽度(PDW)   | 17.0  | %                   | 15--17     |    |
| 平均血小板体积(MPV)   | 10.8  | fl                  | 6.0--14.0  |    |
| 血小板压积(PCT)     | 0.150 | %                   | 0.11--0.28 |    |
| 红细胞(RBC)       | 5.05  | 10 <sup>12</sup> /L | 4.3--5.8   |    |
| 血红蛋白           | 151   | g/L                 | 130--175   |    |
| 红细胞压积(HCT)     | 45.4  | %                   | 40--50     |    |
| 红细胞平均体积(MCV)   | 89.8  | fl                  | 82--100    |    |
| 平均血红蛋白含量(MCH)  | 29.9  | pg                  | 27--34     |    |
| 平均血红蛋白浓度(MCHC) | 333   | g/L                 | 316--354   |    |
| 单核细胞绝对值(MO#)   | 0.44  | 10 <sup>9</sup> /L  | 0.1--0.60  |    |
| 单核细胞百分比(MO%)   | 6.5   | %                   | 3--10      |    |
| 红细胞分布宽度标准差     | 42.7  | fl                  | 35--56     |    |

|                         |       |                    |            |  |
|-------------------------|-------|--------------------|------------|--|
| (RDW-SD)                |       |                    |            |  |
| 红细胞分布宽度变异系数<br>(RDW-CV) | 12.5  | %                  | 10.6--16.6 |  |
| 大血小板比率                  | 31.8  | %                  | 11--45     |  |
| 大血小板数目                  | 44    | 10 <sup>9</sup> /L | 30--90     |  |
| 未成熟粒细胞数目                | 0.01  | 10 <sup>9</sup> /L | 0--999     |  |
| 未成熟粒细胞百分比               | 0.1   | %                  | 0--100     |  |
| 有核红细胞数目                 | 0.000 | 10 <sup>9</sup> /L | 0--9999    |  |
| 有核红细胞百分比                | 0.00  | /100WBC            | 0--9999    |  |

**\*小结:**

未见异常

操作员：贺琰 检查日期:2023-11-05 检查医生:陈建国

**肾功三项**

| 项目名称        | 检查结果   | 单位     | 参考值      | 提示 |
|-------------|--------|--------|----------|----|
| 肌酐(CREA)    | 80.00  | umol/L | 57--97   |    |
| 尿酸(UA)      | 324.00 | umol/L | 200--420 |    |
| 尿素测定 (Urea) | 5.90   | mmol/L | 3.1--8.0 |    |

**\*小结:**

未见异常

操作员：王文静 检查日期:2023-11-05 检查医生:陈建国

**空腹血糖**

| 项目名称     | 检查结果 | 单位     | 参考值       | 提示 |
|----------|------|--------|-----------|----|
| 葡萄糖(GLU) | 4.63 | mmol/L | 3.89--6.1 |    |

**\*小结:**

未见异常

操作员：王文静 检查日期:2023-11-05 检查医生:陈建国

### 心肌酶（五项）

| 项目名称              | 检查结果   | 单位  | 参考值      | 提示 |
|-------------------|--------|-----|----------|----|
| 乳酸脱氢酶(LDH)        | 151.00 | U/L | 120--250 |    |
| 门冬氨酸氨基转移酶(AST)    | 20.00  | U/L | 15--40   |    |
| 肌酸激酶(CK)          | 58.00  | U/L | 50--310  |    |
| 肌酸激酶同工酶(CK-Mb(M)) | 8      | U/L | 0--25    |    |
| $\alpha$ -羟丁酸脱氢酶  | 124.00 | U/L | 72--182  |    |

**\*小结:**

未见异常

操作员：王文静 检查日期:2023-11-05 检查医生:陈建国

### 同型半胱氨酸

| 项目名称   | 检查结果  | 单位     | 参考值   | 提示 |
|--------|-------|--------|-------|----|
| 同型半胱氨酸 | 34.83 | umol/L | 0--15 | ↑  |

**\*小结:**

同型半胱氨酸偏高(34.83 umol/L)

操作员：王文静 检查日期:2023-11-05 检查医生:陈建国

### 血脂四项

| 项目名称        | 检查结果 | 单位     | 参考值        | 提示 |
|-------------|------|--------|------------|----|
| 动脉硬化指数      | 2.30 |        | 1.31--3.19 |    |
| 总胆固醇(CHOL)  | 4.51 | mmol/L | 2.59--5.2  |    |
| 甘油三脂(TG)    | 1.37 | mmol/L | 0.7--1.7   |    |
| 低密度脂蛋白(LDL) | 2.53 | mmol/L | 0--4.13    |    |
| 高密度脂蛋白(HDL) | 1.10 | mmol/L | 0.77--1.55 |    |

**\*小结:**

未见异常

### 肝功能三项

| 项目名称           | 检查结果  | 单位  | 参考值      | 提示 |
|----------------|-------|-----|----------|----|
| γ-谷氨酰转肽酶(GGT)  | 52.0  | U/L | 10--60   |    |
| 丙氨酸氨基转移酶(ALT)  | 28.00 | U/L | 9--50    |    |
| 门冬氨酸氨基转移酶(AST) | 20.00 | U/L | 15--40   |    |
| 谷草比谷丙          | 0.71  |     | 0.4--2.5 |    |

**\*小结:**

未见异常

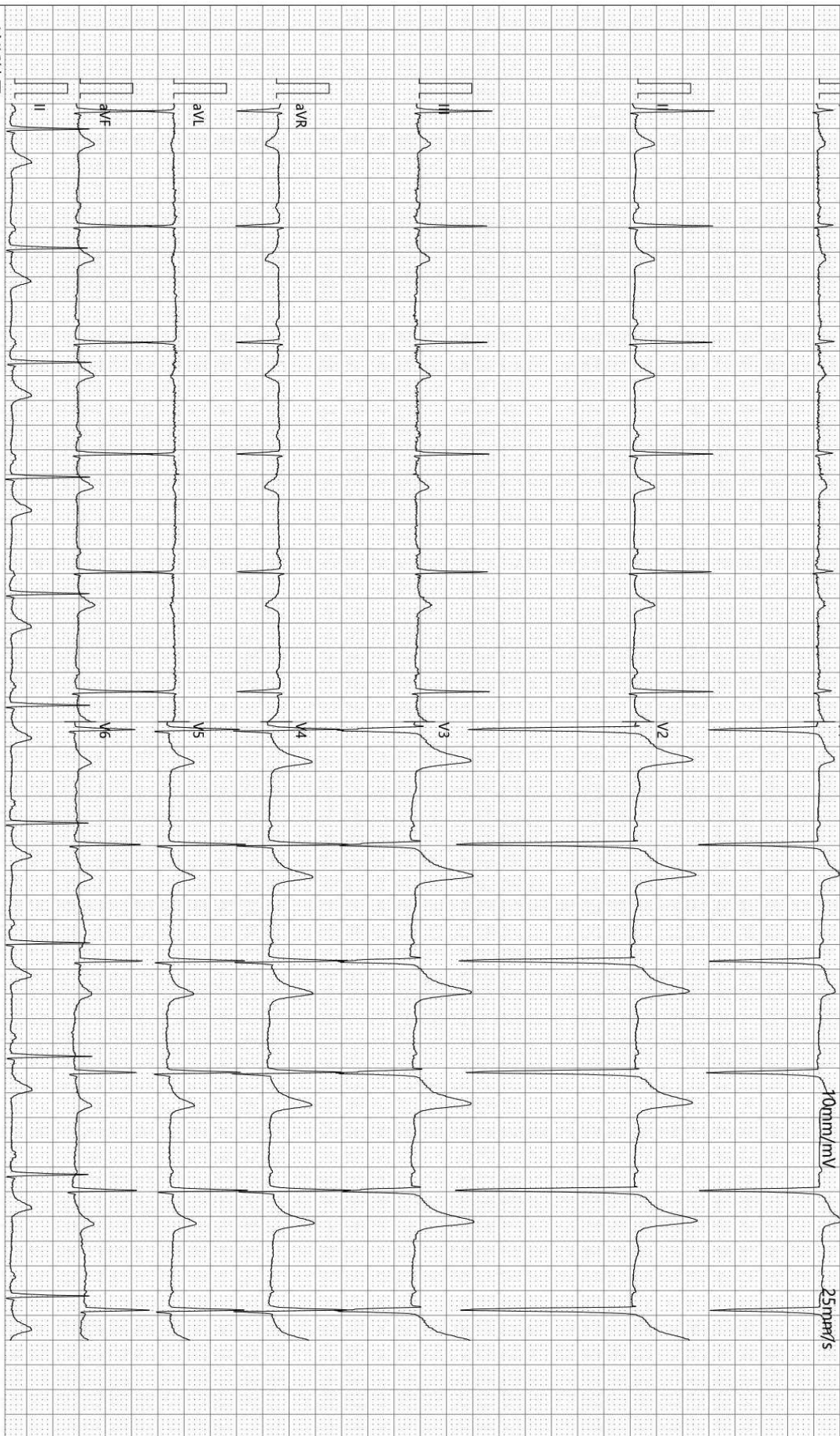
# 大同瑞慈康复医院 12导联心电图报告

高贺 男 43岁 ID:2309140599 申请科室:瑞慈体检科 体检号:448571 病床号:

HR: 63bpm  
QT/QTc: 370/381ms  
P: 111 ↑ ms  
P/QRS/T: 70/83/69deg.

PR: 179ms  
RV5/SV1: 1.434/2.141 ↑ mV

QRS: 76ms



## 诊断结果:

1. 窦性心律
2. 异常Q波(AVL, V1, V2)
3. T波改变

-35Hz AC50

检查: 2023-11-05 08:18:31

打印: 2023-11-05 08:29:44

报告需医生确认:

张之生

SE-1515 V1.40 SEMIP V1.90

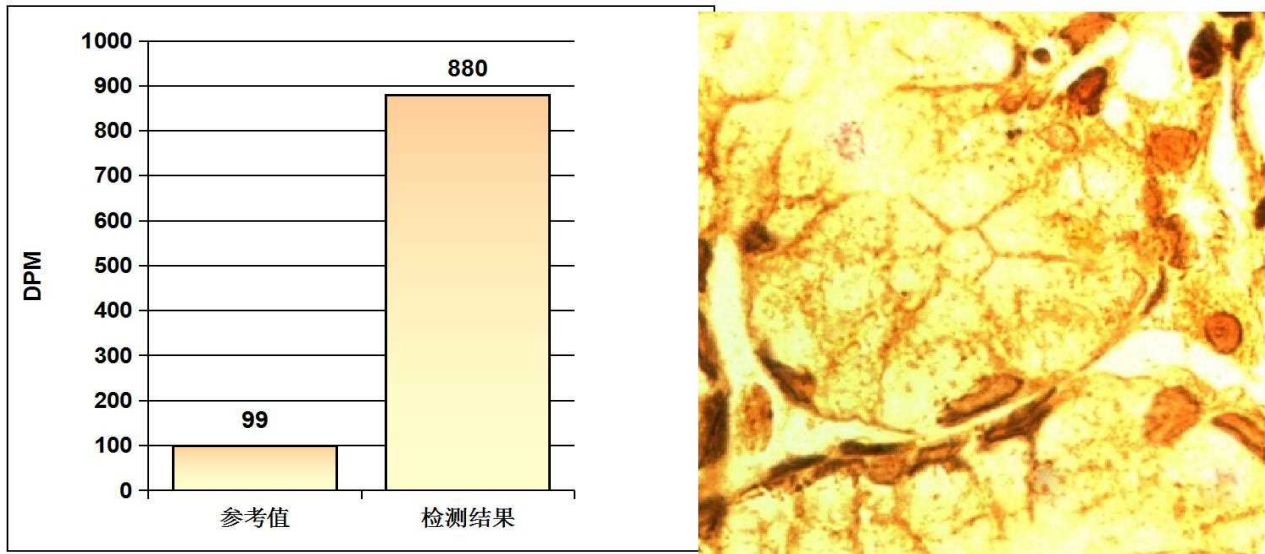
仅供临床参考

# 大同瑞慈康复医院

## <sup>14</sup>C呼气试验检验报告

|      |     |      |                   |    |            |
|------|-----|------|-------------------|----|------------|
| 姓名   | 高贺  | 年龄   | 43                | 性别 | 男          |
| 住院号  | 0   | 日期   | 2023/11/5 8:50:48 | 电话 | 0          |
| 送检医生 | 曹居杰 | 样品编号 | 7667              | 编号 | 2309140599 |

### <sup>14</sup>C呼气试验



### 阳性参考值 (Disintegrations Per Minute(DPM)):

|       |                   |        |
|-------|-------------------|--------|
| DPM值: | dpm > 2499        | 阳性++++ |
|       | 1499 < dpm ≤ 2499 | 阳性+++  |
|       | 499 < dpm ≤ 1499  | 阳性++   |
|       | 149 < dpm ≤ 499   | 阳性+    |
|       | dpm ≤ 99          | 阴性     |
|       | 99 < dpm ≤ 149    | 不确定    |

检测结果: **dpm= 880**      **阳性++**

医生建议: 请接受正规的根除幽门螺杆菌(HP)的治疗, 并在治疗结束后一个月内复查; 注意保持健康及规律饮食!

温馨提示: 您本次检测的结果为阳性

检测医生: \_\_\_\_\_ 曹居杰

# 大同瑞慈健康体检

## 骨密度检测报告

### 受检者信息

受检者ID: 2309140599  
姓名: 高贺  
出生年月日: 1980/8/5

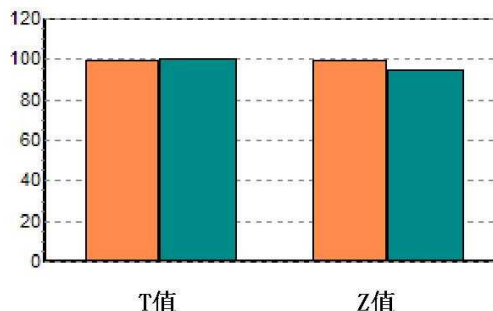
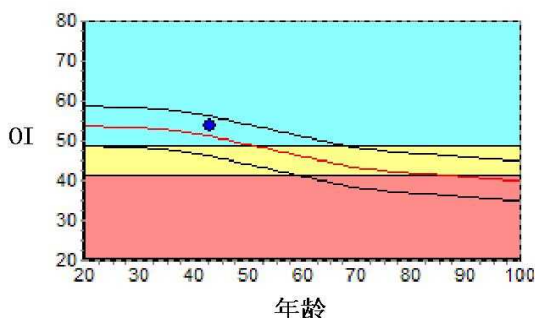
年龄: 43  
性别: 男  
测定部位(右/左): 右

### 测定结果

测定日期: 2023/11/5 8:25:22

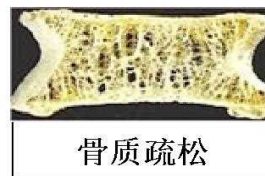
测试编号: 1/1

■ 受测者 ■ 平均值



|      |            |      |       |   |
|------|------------|------|-------|---|
| 数据库: | Asia       | 成人比: | 99.5  | % |
| OI:  | 53.6       | 同龄比: | 105.0 | % |
| SOS: | 1371.2 m/s | OPR: | N/A   | % |
| T值:  | -0.05      |      |       |   |
| Z值:  | 0.52       |      |       |   |

### 结果分析



### 注解

以上结论仅供参考

科室:

医生签名:

医院地址 大同瑞慈健康体检  
地址 大同市平城区魏都大道79号

联系电话 0352-2824444  
操作者 名燕凌

## 双源 CT 诊断图文报告

流水号: 2309140599

影像号: CT20231105016

姓名: 高贺

年龄: 43 岁

性别: 男

检查设备: 西门子量子双源 CT

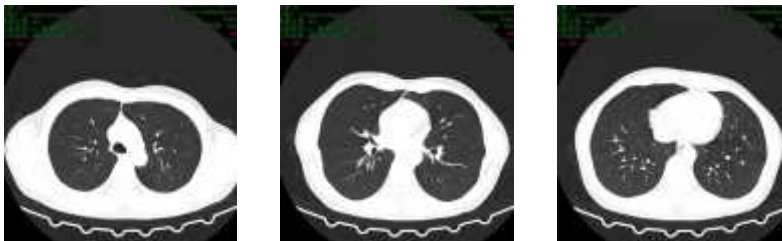体检号: 448571

申请医院: 本院

体检科室: 体检科

检查部位: 肺部双源 CT

经典图像:



影像所见:

胸廓对称, 骨性肋骨完整, 胸壁软组织结构良好, 两肺支气管血管纹理走行分布良好, 支气管束结构清晰, 双肺通气良好。肺门结构未见异常。纵隔无偏移, 段以上支气管通畅。心影及大血管形态结构正常, 纵隔内未见肿大淋巴结。胸膜未见异常。

影像诊断:

胸部未见明显异常

报告医师: 剧艳军

检查日期: 2023-11-05

审核医师: 剧艳军

报告日期: 2023-11-05

## 超声诊断图文报告

流水号: 2309140599

影像号: 1441281

姓名: 高贺

年龄: 43 岁

性别: 男

检查设备: Vivid E95

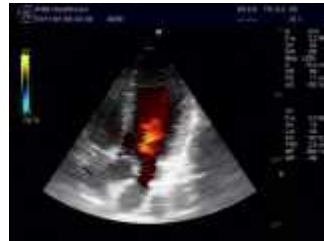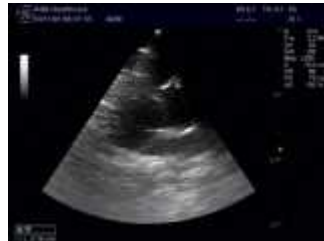体检号: 448571

申请医院: 本院

体检科室: 体检科

检查部位: 心脏彩超

经典图像:



影像所见:

超声测量 (单位: mm)

升主动脉内径 31 (32±3mm)

左房内径 22 (35mm)

室间隔 10 (8-11mm)

左室内径 42 (47±4mm)

左室后壁 10 (8-11mm)

EF60% (50-80%)

右室内径 23 (36±4mm)

右房内径 25 (36±4mm)

FS32% (28-41%)

主肺动脉内径 20 (23±3mm)

升主动脉内径增宽, 心脏各腔室大小正常, 室间隔厚度正常, 左室壁未见明显节段性运动异常, 主动脉瓣回声正常, 舒张期瓣下可见中量返流信号, 余瓣膜及启闭功能未见明显异常, 舒张期二尖瓣口血流频谱 E/A>1, 心包腔未见积液。

影像诊断:

1. 升主动脉增宽

2. 主动脉瓣中量返流

报告医师: 李菊蓉

检查日期: 2023-11-05

审核医师: 李菊蓉

报告日期: 2023-11-05



大同市医学影像研究中心

注: 本报告仅供临床医生参考!

地址: 大同市魏都大道 79 号。若有疑问, 请致电: 0352-2830580

## 超声诊断图文报告

流水号: 2309140599

影像号: 1441286

姓名: 高贺

年龄: 43 岁

性别: 男

检查设备: Vivid E95

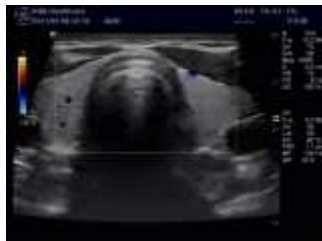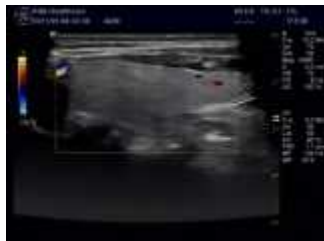体检号: 448571

申请医院: 本院

体检科室: 体检科

检查部位: 甲状腺彩超

经典图像:



影像所见:

甲状腺双侧叶形态正常, 包膜完整, 实质回声均匀, CDFI: 未见异常血流信号。  
双侧颈部未见明显肿大淋巴结。

影像诊断:

甲状腺双侧叶未见异常

报告医师: 李菊蓉

检查日期: 2023-11-05

审核医师: 李菊蓉

报告日期: 2023-11-05



大同市医学影像研究中心

注: 本报告仅供临床医生参考!

地址: 大同市魏都大道 79 号。若有疑问, 请致电: 0352-2830580

## 超声诊断图文报告

流水号: 2309140599

影像号: 1441288

姓名: 高贺

年龄: 43 岁

性别: 男

检查设备: Vivid E95

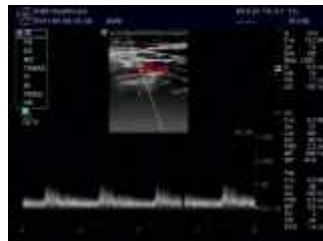
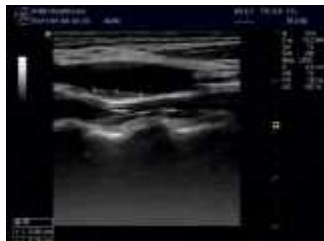体检号: 448571

申请医院: 本院

体检科室: 体检科

检查部位: 颈部血管彩超

经典图像:



影像所见:

左侧颈总动脉窦部探及混合回声斑, 大小约  $9.4 \times 1.5 \text{mm}$ , 右锁骨下动脉起始处、右侧颈总动脉、双侧颈内、颈外动脉起始段内中膜不增厚, 内壁欠光滑, 管壁未见明确强回声斑。CDFI: 血流充盈好。PW: 频谱形态正常。

双侧椎动脉走行正常, 椎动脉内径正常, 管壁不厚, 管腔内为无回声, CDFI: 血流充盈好。PW: 频谱正常。

影像诊断:

左侧颈总动脉窦部斑块形成

报告医师: 李菊蓉

检查日期: 2023-11-05

审核医师: 李菊蓉

报告日期: 2023-11-05

## 超声诊断图文报告

流水号: 2309140599

影像号: 1441290

姓名: 高贺

年龄: 43岁

性别: 男

检查设备: Vivid E95

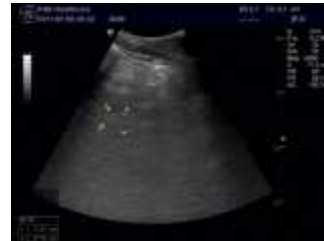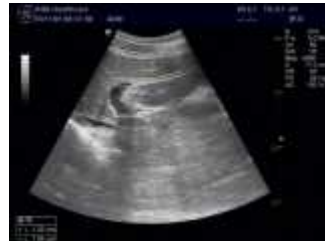体检号: 448571

申请医院: 本院

体检科室: 体检科

检查部位: 全腹彩超

经典图像:



影像所见:

肝脏大小形态正常,包膜光滑完整,肝内探及数个高回声结节,大者位于右前叶,大小约1.2\*1.0cm,边界清,余实质回声均匀,肝内管道系统走行清晰,门静脉及肝内胆管不扩张。

胆囊大小形态正常,壁不厚、光滑,囊内透声好,肝外胆管不扩张。

胰腺大小形态正常,实质回声均匀,主胰管不扩张。

脾脏大小形态正常,实质回声均匀,脾门静脉不宽。

双肾大小形态正常,皮髓质分界清晰,集合系统未见分离,双侧输尿管未见扩张。

膀胱充盈欠佳。

前列腺形态正常,大小约2.7\*2.6\*2.6cm,实质回声均匀。

影像诊断:

肝内高回声结节 考虑肝血管瘤

报告医师: 李菊蓉

检查日期: 2023-11-05

审核医师: 李菊蓉

报告日期: 2023-11-05