



2309140579

大同瑞慈健康体检

报 告 册

体检编号	448596	工号	25
姓名	杨久兴		
性别	男	年龄	49岁
单位	大同市住房事务中心		
部门	大同市住房事务中心		
联系电话	13934126177		
体检日期	2024-10-11		

尊敬的 杨久兴先生 您好！

首先，瑞慈健康体检全体员工欢迎您的光临，并对您的信任表示衷心的感谢！

您于 2024-10-11 （体检编号：448596）完成健康检查，本机构的各科医生已根据您的体检项目及结果，汇总成此份健康体检报告，并经总检医生审核。据此提出对您健康状况的综合分析及建议。

瑞慈健康体检倡导“大健康、大康复”，提出“健康是第一财富（Rich）”的人文理念。希望您仔细阅读并妥善地保管此份健康体检报告，并认真关注报告中的提示与建议，若您对报告内容有任何疑问，可直接与瑞慈健康体检客服部联系，进一步咨询。

健康体检咨询电话：**0352-2824444**

客户服务咨询电话：**0352-2830597**

400-6112995

瑞慈健康体检报告由下列内容组成：

第一部分：主检报告

第二部分：分科分项结果

第三部分：检验报告

第四部分：附表

主检报告

检查综述

- 【身高、体重、血压】 (1) 体重指数 25.18：超重 (2) 血压 149/93：本次测量血压偏高
- 【血常规（五分类）】 红细胞压积(HCT)偏高(51.2%)
- 【血脂四项】 总胆固醇(CHOL)偏高(5.37 mmol/L) 甘油三脂(TG)偏高(2.04 mmol/L)
- 【尿液分析+尿沉渣】 维生素 C2+ 鳞状上皮细胞偏高(5 /HP) 粘液丝偏高(23 /HP) 尿蛋白质(PRO)+-
- 【肺部双源 CT】 左肺下叶间质纤维粘连
- 【心脏彩超】 主动脉瓣少量反流
- 【全腹彩超】 左肾囊肿

医生建议

【超重】：

(1) 体重指数是判断体重超标或偏低的主要指标。体重是反映和衡量一个人健康状况的重要标志之一，过胖和过瘦都不利于健康，身高体重不协调也不会给人以美感。体重的变化，还会直接反映身体长期的热量平衡状态。

(2) 当需要比较及分析一个人的体重对于不同身高的人所带来的健康影响时，体重指数是一个中立而可靠的指标。其主要适用于需要体重测试、体型肥胖和全身检查的人群。

(3) 体重指数(BMI)是世界卫生组织推荐的国际统一使用的肥胖分型标准，也是目前国际上常用的衡量人体胖瘦程度以及是否健康的一个标准，其计算方式为： $BMI = \text{体重(千克)} / \text{身高(米)}^2$ 。成人的标准值是 BMI 18.5-23.9 之间。低于 18.5 为体重指数偏低；高于 23.9 则为体重指数偏高。

(4) 一般表现为体重超重或肥胖，超重及肥胖会出现一系列代谢性疾病，如高血压、高血糖、高血脂、高尿酸血症等，所以体重指数偏高者一定要注意控制体重。

(5) 合理控制饮食，食品多样化，食物纤维可适量增加，饮食规律，避免暴饮暴食，低盐、低脂饮食为主，减少高热量食物的摄入。

(6) 加强体育锻炼，每天最少保持 30 分钟的中等强度运动。鼓励每天至少快步走 6000 步比较健康。肥胖患者不适合较剧烈的运动，会加重膝关节的负担，可以选择游泳、划船等对膝关节负荷较小的运动。

(7) 定期检查血糖、血脂、肝功、肝脏 B 超等，积极治疗基础性疾病。

(8) 减少热量摄取及增加热量消耗。强调以健康行为、饮食、运动为主的综合治疗。

【本次测量血压偏高】：

(1) 高血压是指收缩期和（或）舒张期动脉血压高于正常，并连续三次不同日测量，血压都高于正常标准，可确定患高血压病。

(2) 高血压的发病与遗传、精神过度紧张、肥胖、吸烟、酗酒、嗜盐等因素有关。血压持久增高，可导致心、脑、肾等脏器的损害。

(3) 原发性高血压由于目前原因不明（部分与遗传有关），须终身服药降压。高血压主要危害心、脑血管和肾脏。一旦确诊“高血压”就要终生服药。

(4) 平时应低盐（每天 5~10g）、低脂饮食（少吃动物脂肪与内脏）；戒烟限酒。遵照医嘱坚持服药，定期测量血压，宜控制在 140/90mmHg 以下，若合并有糖尿病和肾病，要把血压控制在 130/80mmHg 以下。

(5) 血压到正常水平时，说明此时选用的降压药和治疗方案基本合适，但并不意味着高血压已被“治愈”，应坚持治疗。若盲目自行停药或间断服药，常会使血压波动很大，而加重心、脑、肾和血管的损害。

(6)建议您密切关注血压，保持心情舒畅，劳逸结合，适量运动，控制体重，避免过度劳累、情绪激动等。改进生活方式，适当低盐、低脂、低胆固醇饮食，戒烟酒。必要时心血管专科诊治。

【红细胞压积(HCT)偏高】：

- (1)供内科结合临床参考。
- (2)如果明显升高，复查血常规。

【总胆固醇(CHOL)偏高】：

- (1)总胆固醇是脂质的主要成分之一，其数量受年龄、家族、性别、饮食、遗传等多种因素影响。总胆固醇对人体生长发育以及新陈代谢有重要的作用，正常值是2.59-5.20mmol/L。
- (2)总胆固醇升高后，会增加类脂物质的堆积，会产生更多的血管斑块，进而增加心脑血管疾病的风险。大于5.21-5.69mmol/L是胆固醇的临界偏高，即使是一个完全健康的人，只要总胆固醇>7.2mmol/L或低密度脂蛋白>4.9mmol/L，未来发生心脑血管的风险就明显增高，应该马上治疗。
- (3)总胆固醇升高根据病因可分为两大类：一是原发性，是由于遗传因素缺陷所致，另一种是继发性，可引起其升高的疾病主要有糖尿病、高血压、甲减、肝肾疾病等。
- (4)降低总胆固醇的治疗中，原发性偏高应积极应用降脂药，曾经选择他汀类药物，胆固醇不能达标的，可联合用药（如依折麦布等）。
- (5)如果总胆固醇偏高，且患者有糖尿病、高血压、甲减、肝肾疾病或者已经发生心脑血管疾病的人更应积极用药，控制降低疾病风险。
- (6)戒烟，增强运动，采用低脂、低糖饮食，少食富含脂肪、胆固醇及饱和脂肪酸的食物，多进食蔬菜、水果、豆制品、粗粮、鱼和高纤维食品。
- (7)必要时在医师指导下使用降脂药物治疗，并前往内分泌科复诊。

【甘油三酯(TG)偏高】：

- (1)甘油三酯是甘油和脂肪酸所构成的有机化合物，甘油三酯测定是脂类代谢的重要指标之一。
- (2)甘油三酯增高与冠心病的发生有着重要的相关性，随年龄增大而有上升的趋势，其增高最常见于高脂和过量糖类饮食、肥胖等。
- (3)甘油三酯主要功能是为机体提供能量，其正常值在0.7-1.7mmol/L之间，1.7-2.29mmol/L为边缘增高，提示应该注意饮食和运动了。
- (4)甘油三酯大于2.3mmol/L，就称为高甘油三酯血症。甘油三酯增高虽然不会直接导致血管斑块的形成，但也会间接引起心脑血管疾病风险增加，同时，当甘油三酯大于5.6mmol/L时，还会增加急性胰腺炎的风险，所以降低甘油三酯的基础主要是控制饮食，饮食控制不佳可以选择药物治疗。
- (5)生活方式的干预是控制甘油三酯水平升高的基础，包括减重，增加运动量，限制酒精摄入以及避免食用果糖和高碳水化合物食物。多食蔬菜水果，定期复查。
- (6)明显增高者在医师的指导下使用降脂药物治疗，首选他汀和贝特类药物。

【鳞状上皮细胞偏高】：

- (1)在生理情况下，机体正常的新陈代谢都会引起鳞状上皮细胞的脱离，这是一种正常的机体现象。如果长时间出现鳞状上皮细胞偏高的现象时，则有可能是尿路感染、泌尿系统结石等因素导致，应及时往泌尿外科进一步诊断治疗。

【粘液丝偏高】：

- (1)尿常规中粘液丝是由尿路中细胞分泌出来的，在有尿路感染时分泌会明显增多，且伴有炎症细胞的出现。
- (2)粘液丝偏高，可分为生理性偏高和病理性偏高两种，生理性偏高一般是由于喝水较少导致的尿液浓缩，一般在喝水后就能达到稀释的效果。
- (3)病理性的粘液丝偏高是由于泌尿系炎症或者是前列腺炎导致的，需要注意观察，多喝水，同时有白细胞等炎症细胞增多时，应及时服用抗感染药物治疗。如果仅有粘液丝的增多而没有白细胞等炎症细胞增多时，尿路有炎症的可能性不大。
- (4)建议平时饮食注意清淡，多喝水，少吃油腻和辛辣的食物，要注意个人清洁卫生，勤洗阴部，注意休息。

【尿蛋白质(PRO)+-】：

(1) 建议专科复查，结合临床诊治。

【维生素 C2+】：

(1) 尿液中维生素 C 阳性，一般提示饮食中摄入维生素 C 含量较高的食物，引起尿液中维生素 C 呈阳性反应。建议定期复查尿常规。

【左肺下叶间质纤维粘连】：

(1) 建议呼吸内科诊断治疗。

【主动脉瓣少量反流】：

(1) 主动脉根部退行性变，会导致主动脉瓣关闭不全的现象，从而形成轻度返流。在很多人中，没有临床症状，只有在做心脏彩超时发现。一般不需要治疗，建议定期复查，必要时心内科结合临床考虑。

【左肾囊肿】：

(1) 肾囊肿是肾脏内出现大小不等的与外界不相通的囊性肿块的总称。肾囊肿属于良性肿瘤，在肾囊性疾病中以单纯性肾囊肿最为常见。其发生原因尚可能与先天性肾小球、肾小管结构异常和后天性损伤感染有关。

(2) 单纯性肾囊肿大多数无症状，常在体检彩超时发现。一般直径大于 5cm 或者合并感染、破裂、出血时才引起症状，主要表现为腰腹部或背部胀痛，当出现并发症时疼痛加重。

(3) 肾囊肿直径小于 4cm，无肾盂肾盏明显受压，无感染、恶变、高血压及症状不明显者，只需密切随访观察，定期彩超检查。

(4) 肾囊肿多数是先天性的，对人体健康没有多大影响，不会癌变，可以工作，可以运动，生活上没什么要特别注意的地方。其发病率可随年龄增长而增高，50 岁以上的人有 50% 可以发现这种囊肿，借助彩超、CT 可确诊。

(5) 首次发现，建议作 MRI 或 CT 检查，以排除肾内其它占位性病变。

(6) 过大的囊肿，对肾脏本身或周围的器官有压迫症状的，或有炎症的，往外科治疗。定期复查。

汇总医生： 樊兴国

主检日期： 2024-10-14

主检医生：

分科结果

身高、体重、血压

项目名称	检查结果	项目名称	检查结果
身高	176cm	体重	78kg
血压	149/93mmHg		

***小结：**

- (1) 体重指数 25.18：超重
- (2) 血压 149/93：本次测量血压偏高

操作员：闫辛儿 检查日期：2024-10-12 检查医生：名燕凌

检验报告

尿液分析+尿沉渣

项目名称	检查结果	单位	参考值	提示
白细胞尿	0	个/ul	0--13	
上皮细胞(EC)	5	/HP	0--28	
管型(CAST)	0	个/ul	0--1	
霉菌(尿)	0	/HP	0--0	
结晶	0	/HP	0--10	
透明度(CLA)	清亮			
胆红素(BIL)	-		阴性	
隐血(ERY)	-		阴性	
小圆上皮细胞(SRC)	0	个/ul	0--0	
维生素C	2+		阴性	
异常红细胞	0	个/ul	0--3	
红细胞(正常)	0	个/ul	0--6	
鳞状上皮细胞	5	个/ul	0--0	↑
粘液丝	23	个/ul	0--0	↑
颜色(Colour)	淡黄色			
尿葡萄糖(GLU)	-		阴性	
酮体(KET)	-		阴性	
比重(SG)	1.020		1.003--1.030	
酸碱度(PH)	7.5		4.5--8.0	
尿蛋白质(PRO)	+-		阴性	
尿胆原(URO)	-		阴性	
亚硝酸盐(NIT)	-		阴性	
红细胞(尿)(RBC)	0	个/ul	0--6	
尿白细胞(LEU)	-		阴性	

*小结:

维生素 C2+ 鳞状上皮细胞偏高(5 /HP) 粘液丝偏高(23 /HP) 尿蛋白质(PRO)+-

操作员：乔叶 检查日期：2024-10-11 检查医生：康建忠

血常规（五分类）

项目名称	检查结果	单位	参考值	提示
白细胞(WBC)	6.07	10 ⁹ /L	3.5--9.5	
淋巴细胞绝对值(LY#)	2.03	10 ⁹ /L	1.1--3.2	
淋巴细胞百分比(LY%)	33.5	%	20--50	
中性粒细胞绝对值(GR#)	3.69	10 ⁹ /L	1.8--6.3	
中性粒细胞百分比(GR%)	60.6	%	40--75	
嗜碱性粒细胞绝对值(BA#)	0.02	10 ⁹ /L	0--0.06	
嗜碱性粒细胞百分比(BA%)	0.4	%	0--1.0	
嗜酸性粒细胞绝对值(EO#)	0.09	10 ⁹ /L	0.02--0.52	
嗜酸性粒细胞百分比(EO%)	1.5	%	0.4--8.0	
血小板(PLT)	228	10 ⁹ /L	125--350	
血小板分布宽度(PDW)	16.2	%	15--17	
平均血小板体积(MPV)	11.0	fl	6.0--14.0	
血小板压积(PCT)	0.250	%	0.11--0.28	
红细胞(RBC)	5.50	10 ¹² /L	4.3--5.8	
血红蛋白	169	g/L	130--175	
红细胞压积(HCT)	51.2	%	40--50	↑
红细胞平均体积(MCV)	93.2	fl	82--100	
平均血红蛋白含量(MCH)	30.7	pg	27--34	
平均血红蛋白浓度(MCHC)	329	g/L	316--354	
单核细胞绝对值(MO#)	0.24	10 ⁹ /L	0.1--0.60	
单核细胞百分比(MO%)	4.0	%	3--10	
红细胞分布宽度标准差	45.0	fl	35--56	

(RDW-SD)				
红细胞分布宽度变异系数 (RDW-CV)	12.9	%	10.6--16.6	
大血小板比率	32.3	%	11--45	
大血小板数目	74	10 ⁹ /L	30--90	
未成熟粒细胞数目	0.01	10 ⁹ /L	0--999	
未成熟粒细胞百分比	0.2	%	0--100	
有核红细胞数目	0.000	10 ⁹ /L	0--9999	
有核红细胞百分比	0.00	/100WBC	0--9999	

***小结:**

红细胞压积(HCT)偏高(51.2 %)

操作员：乔叶 检查日期:2024-10-11 检查医生:康建忠

肾功三项

项目名称	检查结果	单位	参考值	提示
肌酐(CREA)	85.60	umol/L	57--97	
尿酸(UA)	402.00	umol/L	200--420	
尿素测定 (Urea)	5.73	mmol/L	3.1--8.0	

***小结:**

未见异常

操作员：王文静 检查日期:2024-10-11 检查医生:康建忠

空腹血糖

项目名称	检查结果	单位	参考值	提示
葡萄糖(GLU)	4.75	mmol/L	3.89--6.1	

***小结:**

未见异常

操作员：王文静 检查日期:2024-10-11 检查医生:康建忠

心肌酶（五项）

项目名称	检查结果	单位	参考值	提示
乳酸脱氢酶(LDH)	155.00	U/L	120--250	
门冬氨酸氨基转移酶(AST)	32.00	U/L	15--40	
肌酸激酶(CK)	103.00	U/L	50--310	
肌酸激酶同工酶(CK-Mb(M))	7	U/L	0--25	
α -羟丁酸脱氢酶	139.00	U/L	72--182	

***小结:**

未见异常

操作员：王文静 检查日期:2024-10-11 检查医生:康建忠

同型半胱氨酸

项目名称	检查结果	单位	参考值	提示
同型半胱氨酸	14.00	umol/L	0--15	

***小结:**

未见异常

操作员：王文静 检查日期:2024-10-11 检查医生:康建忠

血脂四项

项目名称	检查结果	单位	参考值	提示
动脉硬化指数	2.02		1.31--3.19	
总胆固醇(CHOL)	5.37	mmol/L	2.59--5.2	↑
甘油三脂(TG)	2.04	mmol/L	0.7--1.7	↑
低密度脂蛋白(LDL)	2.59	mmol/L	0--4.13	
高密度脂蛋白(HDL)	1.28	mmol/L	0.77--1.55	

***小结:**

总胆固醇(CHOL)偏高(5.37 mmol/L) 甘油三脂(TG)偏高(2.04 mmol/L)

肝功能三项

项目名称	检查结果	单位	参考值	提示
γ-谷氨酰转肽酶(GGT)	24.0	U/L	10--60	
丙氨酸氨基转移酶(ALT)	33.00	U/L	9--50	
门冬氨酸氨基转移酶(AST)	32.00	U/L	15--40	
谷草比谷丙	0.97		0.4--2.5	

***小结：**

未见异常

大同瑞慈康复医院 12导联心电图报告

杨久兴 男 49岁

体检号:448596

病床号:

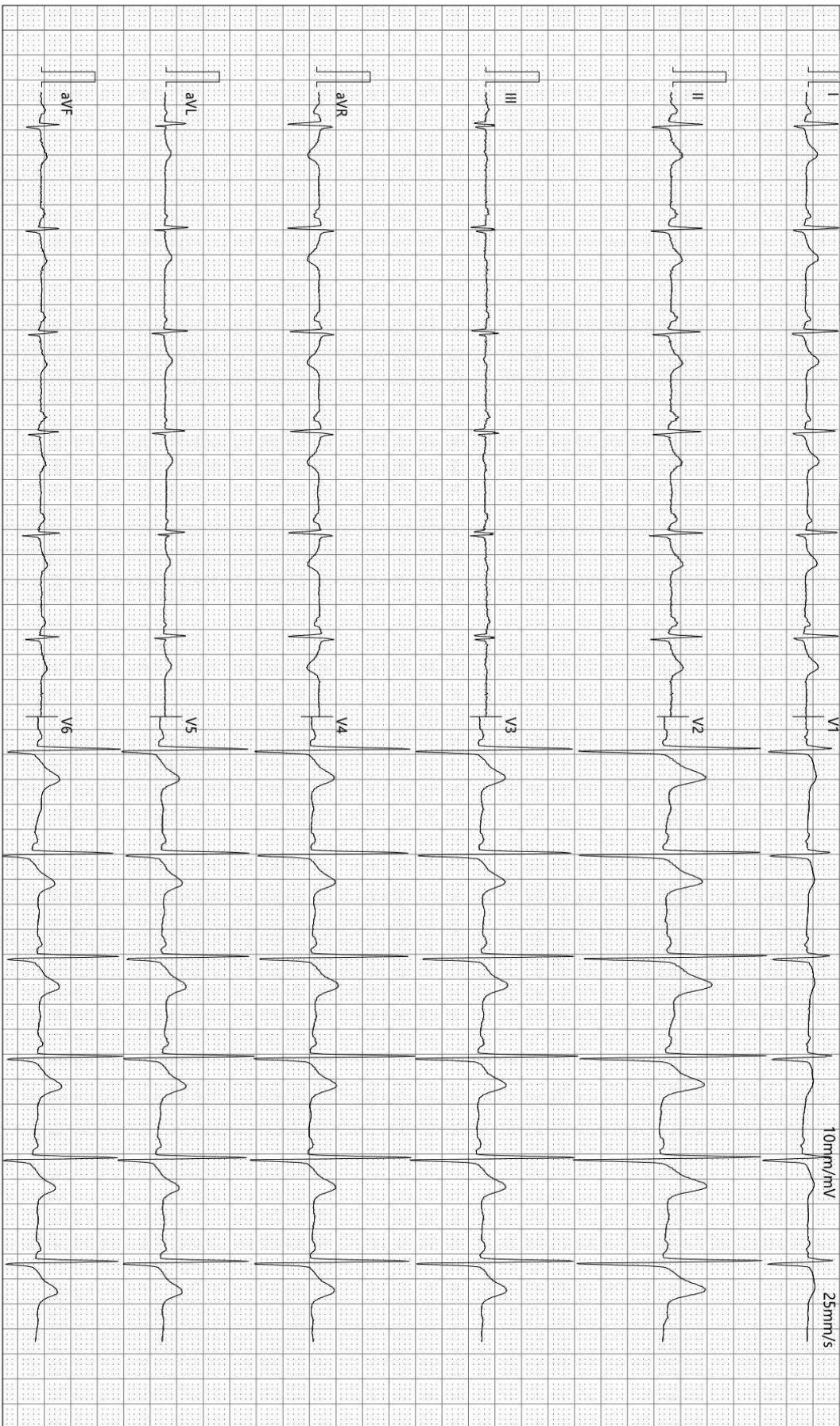
诊断结果:

- 1.窦性心律
- 2.正常心电图

诊断医生:

张生 陶志娟

HR : 72bpm [60~100bpm]
 P : 106ms [0~110ms]
 PR : 145ms [120~200ms]
 QRS : 76ms [60~100ms]
 QT/QTc : 364/399ms [320~440/0~450ms]
 P/QRS/T : 53/0/36deg [0~75/-30~90/0~75deg]
 RV5/SV1 : 1.67/0/0.693mV [0.0~2.5/0.0~2.0mV]



检查时间:2024-10-11 09:33:06

诊断时间:2024-10-11 09:45:40

SEMIP V1 90

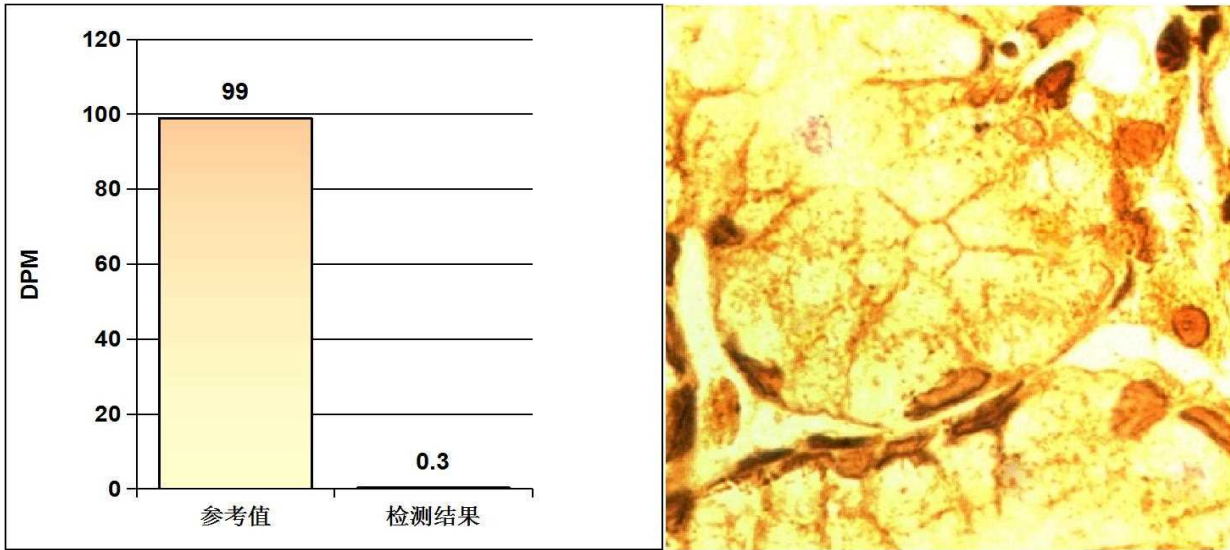
仅供临床参考

大同瑞慈康复医院

¹⁴C呼气试验检验报告

姓名	杨久兴	年龄	49	性别	男
住院号	0	日期	2024/10/11 10:57:34	电话	0
送检医生	曹居杰	样品编号	2105	编号	2309140579

¹⁴C呼气试验



阳性参考值 (Disintegrations Per Minute(DPM)):

DPM值:	dpm > 2499	阳性++++
	1499 < dpm ≤ 2499	阳性+++
	499 < dpm ≤ 1499	阳性++
	149 < dpm ≤ 499	阳性+
	dpm ≤ 99	阴性
	99 < dpm ≤ 149	不确定

检测结果: **dpm= 0** **阴性**

医生建议: 注意保持健康及规律饮食

温馨提示: 您本次检测的结果为阴性

检测医生: 曹居杰

大同瑞慈健康体检

骨密度检测报告

受检者信息

受检者ID: 2309140579
姓名: 杨久兴
出生年月日: 1974/10/13

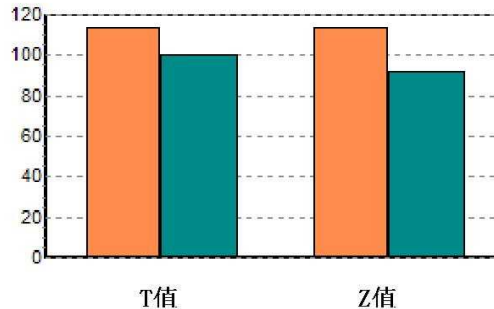
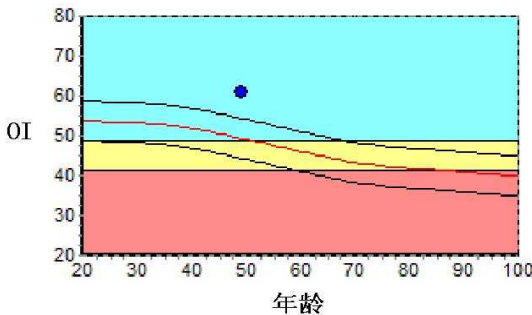
年龄: 49
性别: 男
测定部位(右/左): 右

测定结果

测定日期: 2024/10/11 8:57:20

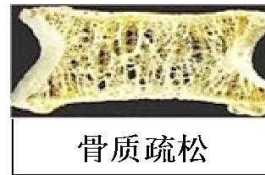
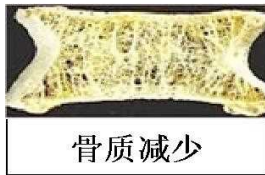测试编号: 1/1

受测者 平均值



数据库:	Asia	成人比:	113.3	%
OI:	61.0	同龄比:	123.6	%
SOS:	1381.3 m/s	OPR:	N/A	%
T值:	1.43			
Z值:	2.33			

结果分析



注解

以上结论仅供参考

科室:

医生签名:

医院地址 大同瑞慈健康体检
地址 大同市平城区魏都大道79号

联系电话 0352-2824444
操作者 名燕凌

Rich 大同瑞慈康复医院
超声诊断图文报告

流水号: 2309140579

超声号: 1708527

姓名: 杨久兴

年龄: 49 岁

性别: 男

检查设备: Vivid E95

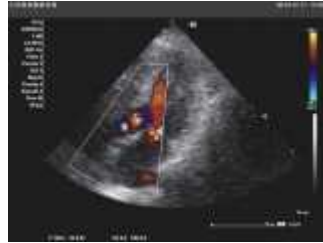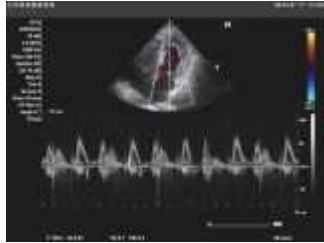
体检号: 448596

申请医院: 本院

体检科室: 体检科

检查部位: 心脏彩超

经典图像:



影像所见:

超声测量 (单位: mm)

升主动脉内径 25 (32±3mm)

左房内径 30 (35mm)

室间隔 10 (8-11mm)

左室内径 39 (47±4mm)

左室后壁 9 (8-11mm)

EF66% (50-80%)

右室内径 25 (36±4mm)

右房内径 28 (36±4mm)

FS36% (28-41%)

主肺动脉内径 20 (23±3mm)

升主动脉内径正常, 心脏各腔室大小正常, 室间隔厚度正常, 左室壁未见明显节段性运动异常, CDFI: 主动脉瓣瓣口可见少量反流血流信号, 余各瓣膜及启闭功能未见明显异常, 舒张期二尖瓣口血流频谱 E/A>1, 心包腔未见积液。

影像诊断:

主动脉瓣少量反流

报告医师: 郭丽霞

检查日期: 2024-10-11

审核医师: 郭丽霞

报告日期: 2024-10-11



注: 本报告仅供临床医生参考!

地址: 大同市魏都大道 79 号。若有疑问, 请致电: 0352-2830580

Rich 大同瑞慈康复医院
超声诊断图文报告

流水号: 2309140579

超声号: 1708533

姓名: 杨久兴

年龄: 49 岁

性别: 男

检查设备: Vivid E95

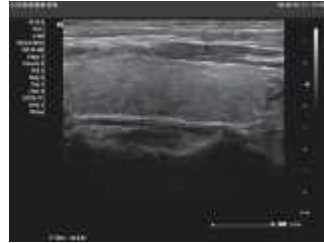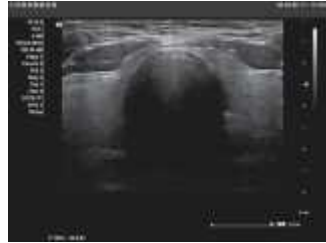体检号: 448596

申请医院: 本院

体检科室: 体检科

检查部位: 甲状腺彩超

经典图像:



影像所见:

甲状腺双侧叶形态正常, 包膜完整, 实质回声均匀, CDFI: 未见异常血流信号。
双侧颈部未见明显肿大淋巴结。

影像诊断:

甲状腺双侧叶未见异常

报告医师: 郭丽霞

检查日期: 2024-10-11

审核医师: 郭丽霞

报告日期: 2024-10-11



注: 本报告仅供临床医生参考!

地址: 大同市魏都大道 79 号。若有疑问, 请致电: 0352---2830580

Rich 大同瑞慈康复医院
超声诊断图文报告

流水号: 2309140579

超声号: 1708537

姓名: 杨久兴

年龄: 49 岁

性别: 男

检查设备: Vivid E95

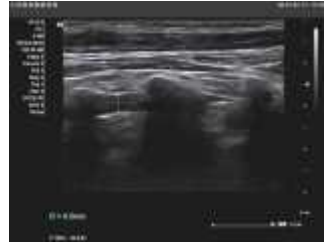
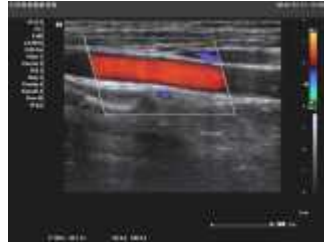
体检号: 448596

申请医院: 本院

体检科室: 体检科

检查部位: 颈部血管彩超

经典图像:



影像所见:

右锁骨下动脉起始处、双侧颈总动脉、颈内、颈外动脉起始段内中膜不增厚, 内壁欠光滑, 管壁未见明确强回声斑。

CDFI: 血流充盈好。PW: 频谱形态正常。

双侧椎动脉走行正常, 椎动脉内径正常, 管壁不厚, 管腔内为无回声, CDFI: 血流充盈好。PW: 频谱正常。

影像诊断:

双侧颈动脉、椎动脉未见明显异常

报告医师: 郭丽霞

检查日期: 2024-10-11

审核医师: 郭丽霞

报告日期: 2024-10-11



注: 本报告仅供临床医生参考!

地址: 大同市魏都大道 79 号。若有疑问, 请致电: 0352---2830580

Rich 大同瑞慈康复医院
超声诊断图文报告

流水号: 2309140579

超声号: 1708540

姓名: 杨久兴

年龄: 49 岁

性别: 男

检查设备: Vivid E95

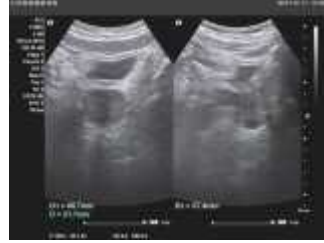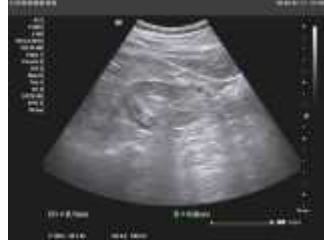体检号: 448596

申请医院: 本院

体检科室: 体检科

检查部位: 全腹彩超

经典图像:



影像所见:

肝脏大小形态正常, 包膜光滑完整, 实质回声均匀, 肝内管道系统走行清晰, 门静脉及肝内胆管不扩张。

胆囊大小形态正常, 壁不厚、光滑, 囊内透声好, 肝外胆管不扩张。

胰腺大小形态正常, 实质回声均匀, 主胰管不扩张。

脾脏大小形态正常, 实质回声均匀, 脾门静脉不宽。

双肾大小形态正常, 皮髓质分界清晰, 左肾实质内探及两个囊性回声, 大者约 0.8*0.7cm, 内透声好, 双肾集合系统未见分离, 双侧输尿管未见扩张。

膀胱充盈佳, 未见明显异常。

前列腺形态正常, 大小约 4.1*3.7*2.2cm, 实质回声均匀。

影像诊断:

左肾囊肿

报告医师: 郭丽霞

检查日期: 2024-10-11

审核医师: 郭丽霞

报告日期: 2024-10-11



注: 本报告仅供临床医生参考!

地址: 大同市魏都大道 79 号。若有疑问, 请致电: 0352---2830580

姓名: 杨久兴

年龄: 49 岁

性别: 男

检查设备: 西门子量子双源 CT

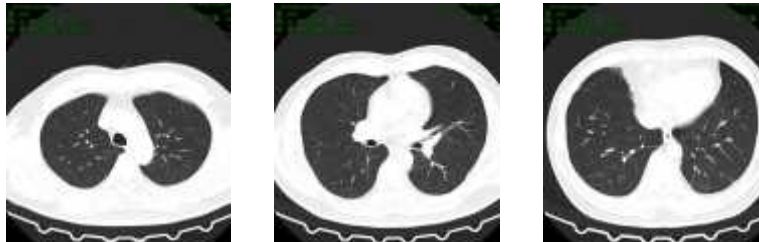体检号: 448596

申请医院: 本院

体检科室: 体检科

检查部位: 肺部双源 CT

经典图像:



影像所见:

胸廓对称, 骨性肋骨完整, 胸壁软组织结构良好, 两肺支气管血管纹理走行分布良好, 支气管束结构清晰, 双肺通气良好。左肺下叶间质纤维粘连, 肺结构紊乱。肺门结构未见异常。纵隔无偏移, 段以上支气管通畅。心影及大血管形态结构正常, 纵隔内未见肿大淋巴结。胸膜未见异常。

影像诊断:

左肺下叶间质纤维粘连

报告医师: 剧艳军

检查日期: 2024-10-12

审核医师: 剧艳军

报告日期: 2024-10-12