



2309140541

大同瑞慈健康体检

报 告 册

体检编号	448546	工号	37
姓名	闫晓花		
性别	女	年龄	50岁
单位	大同市林业资源防治检疫监		
部门	大同市林业资源防治检疫监测中		
联系电话	13008041430		
体检日期	2024-05-31		

尊敬的闫晓花女士您好！

首先，瑞慈健康体检全体员工欢迎您的光临，并对您的信任表示衷心的感谢！

您于 2024-05-31 （体检编号：448546）完成健康检查，本机构的各科医生已根据您的体检项目及结果，汇总成此份健康体检报告，并经总检医生审核。据此提出对您健康状况的综合分析及建议。

瑞慈健康体检倡导“大健康、大康复”，提出“健康是第一财富（Rich）”的人文理念。希望您仔细阅读并妥善地保管此份健康体检报告，并认真关注报告中的提示与建议，若您对报告内容有任何疑问，可直接与瑞慈健康体检客服部联系，进一步咨询。

健康体检咨询电话：**0352-2824444**

客户服务咨询电话：**0352-2830597**

400-6112995

瑞慈健康体检报告由下列内容组成：

第一部分：主检报告

第二部分：分科分项结果

第三部分：检验报告

第四部分：附表

主检报告

检查综述

- 【CT检查】 右肺中叶及左肺下叶纤维粘连
- 【心电图】 1. 窦性心动过缓 2. 异常Q波 3. 胸导低电压 4. r波递增不良
- 【全腹彩超】 1. 宫颈纳囊 2. 右侧附件区囊性结构 考虑生理性

医生建议

【右肺中叶及左肺下叶纤维粘连】：

(1) 建议呼吸内科诊断治疗。

【窦性心动过缓】：

(1) 可见于正常人、体力劳动者、运动员，无症状者一般不需治疗，可定期随访，跟踪观察。
(2) 如果有症状（胸闷、黑矇、晕厥等）请做动态心电图等相关检查，在医生指导下服用提升心率的药物如：心宝、红参等。如果每分钟心率低于45次伴有晕厥、胸闷等症状时，需安装心脏起搏器。请前往心内科进一步治疗，长期随访。

【胸导低电压】：

(1) 建议往心血管内科诊断治疗，定期复查。

【异常Q波】：

(1) 也可以见于正常人，不排除既往有陈旧性心肌梗死病史。既往有冠心病、心梗病史者，特别伴ST-T改变，建议在心血管内科医生指导下坚持治疗，严防心脑血管意外事件发生，尤其在秋冬季节。无既往病史者，建议密切动态观察，心血管内科结合临床诊治。

【R波递增不良】：

(1) 无明显临床症状时，考虑为先天变异，建议定期复查心电图。如伴有明显胸闷、胸痛等临床症状，多考虑急性心肌梗死，建议急查心功酶学检查，速往心血管内科结合临床治疗。

【宫颈纳囊】：

(1) 宫颈腺体囊肿又叫宫颈纳氏囊肿（可称‘纳囊’或‘那囊’），同宫颈糜烂、宫颈息肉一样，是慢性宫颈炎的一种表现。
(2) 临床表现时可以看到宫颈表面突出多个大小不一的青白色囊泡（并非紫色），内含黏液，小的有米粒大，大的有玉米粒大，有的可以长得很大，突出于宫颈表面，甚至到达阴道口，根部与宫颈之间有蒂相连，常合并有宫颈肥大。
(3) 其形成原因是在宫颈糜烂愈合过程中，新生的鳞状上皮覆盖宫颈腺管口或伸入腺管，将腺管口阻塞；腺管周围的结缔组织增生或瘢痕形成压迫腺管，使腺管变窄甚至阻塞，腺体分泌物引流受阻，滞留形成的囊肿叫宫颈纳氏囊肿。
(4) 对小的纳囊，无任何临床症状可不予处理；对于密集的较小的纳囊或比较大的纳囊，可考虑光疗、激光、微波、自凝刀等物理治疗。

(5)对于较大的突出于宫颈表面的纳囊，可考虑电刀切除治疗。上述治疗方法均无太大痛苦，也基本不会影响日常的工作和生活。

【右侧附件区囊性结构】：

(1)建议往妇科进一步诊断治疗。

汇总医生： 丁昊炜

主检日期： 2024-06-02

主检医生：

分科结果

身高、体重、血压

项目名称	检查结果	项目名称	检查结果
身高	169cm	体重	59kg
血压	125/78mmHg		

***小结：**

未见异常

操作员：杨彦霞

检查日期：2024-05-31

检查医生：名燕凌

内科

项目名称	检查结果	项目名称	检查结果
心率	58次/min	心律	齐
心脏杂音	无	心界	正常
肺部	正常	呼吸音	呼吸音清
啰音	未闻及	叩诊	叩诊呈清音
腹部触诊	腹部平软	发育	正常
肝胆	肋下未触及	脾脏	肋下未触及
双肾	无叩击痛	肠鸣音	正常
营养	良好	神经系统	正常
生理反射	生理反射存在	病理反射	病理反射未引出
颅神经	正常	运动功能	正常
深浅感觉	正常	其它	无异常发现
既往史	无		

***小结：**

未见异常

操作员：杨淑兰

检查日期：2024-05-31

检查医生：杨淑兰

外科（女）

项目名称	检查结果	项目名称	检查结果
皮肤	正常	甲状腺	无肿大
浅表淋巴结	无肿大	肛门	拒检
泌尿外生殖器	正常	四肢关节	未见异常
腹股沟	未见异常	足背动脉	正常
紫绀	无	色素沉着	无
脱毛	无	脱色	无
浮肿	无	皮下结节	无
头颅	正常	颈部	正常
乳腺	正常	脊柱	正常
直肠	未检	皮肤黄疸	无
四肢	活动正常	其他	无

*小结:

未见异常

操作员：魏利平

检查日期:2024-05-31

检查医生: 魏利平

检验报告

尿常规

项目名称	检查结果	单位	参考值	提示
胆红素(BIL)	-		阴性	
隐血(ERY)	-		阴性	
小圆上皮细胞(SRC)	0	个/ul	0--0	
维生素 C	-		阴性	
异常红细胞	0	个/ul	0--3	
红细胞（正常）	0	个/ul	0--6	
鳞状上皮细胞	0	个/ul	0--0	
粘液丝	0	个/ul	0--0	
尿葡萄糖(GLU)	-		阴性	
酮体(KET)	-		阴性	
比重(SG)	1.020		1.003--1.030	
酸碱度(PH)	6.5		4.5--8.0	
尿蛋白质(PRO)	-		阴性	
尿胆原(URO)	-		阴性	
亚硝酸盐(NIT)	-		阴性	
尿白细胞(LEU)	-		阴性	

*小结:

未见异常

操作员：黄璐瑶 检查日期:2024-05-31

检查医生:陈建国

血常规（五分类）

项目名称	检查结果	单位	参考值	提示
白细胞(WBC)	4.71	10 ⁹ /L	3.5--9.5	
淋巴细胞绝对值(LY#)	2.00	10 ⁹ /L	1.1--3.2	

淋巴细胞百分比(LY%)	42.7	%	20--50
中性粒细胞绝对值(GR#)	2.28	10 ⁹ /L	1.8--6.3
中性粒细胞百分比(GR%)	48.3	%	40--75
嗜碱性粒细胞绝对值(BA#)	0.01	10 ⁹ /L	0--0.06
嗜碱性粒细胞百分比(BA%)	0.3	%	0--1.0
嗜酸性粒细胞绝对值(EO#)	0.10	10 ⁹ /L	0.02--0.52
嗜酸性粒细胞百分比(EO%)	2.0	%	0.4--8.0
血小板(PLT)	189	10 ⁹ /L	125--350
血小板分布宽度(PDW)	16.4	%	15--17
平均血小板体积(MPV)	12.4	fl	6.0--14.0
血小板压积(PCT)	0.234	%	0.11--0.28
红细胞(RBC)	4.07	10 ¹² /L	3.8--5.1
血红蛋白	132	g/L	115--150
红细胞压积(HCT)	39.4	%	35--45
红细胞平均体积(MCV)	96.9	fl	82--100
平均血红蛋白含量(MCH)	32.4	pg	27--34
平均血红蛋白浓度(MCHC)	334	g/L	316--354
单核细胞绝对值(MO#)	0.32	10 ⁹ /L	0.1--0.60
单核细胞百分比(MO%)	6.7	%	3--10
红细胞分布宽度标准差(RDW-SD)	43.9	fl	35--56
红细胞分布宽度变异系数(RDW-CV)	12.1	%	10.6--16.6
大血小板比率	41.8	%	11--45
大血小板数目	79	10 ⁹ /L	30--90
未成熟粒细胞数目	0.01	10 ⁹ /L	0--999
未成熟粒细胞百分比	0.1	%	0--100
有核红细胞数目	0.000	10 ⁹ /L	0--9999

有核红细胞百分比	0.00	/100WBC	0--9999	
----------	------	---------	---------	--

***小结:**

未见异常

操作员：王文静 检查日期:2024-05-31 检查医生:陈建国

血 HP 检测

项目名称	检查结果	单位	参考值	提示
幽门螺旋杆菌抗体检测	阴性 (-)		阴性 (-)	

***小结:**

未见异常

操作员：王小雪 检查日期:2024-05-31 检查医生:陈建国

肾功三项

项目名称	检查结果	单位	参考值	提示
肌酐(CREA)	62.00	umol/L	41--73	
尿酸(UA)	254.00	umol/L	140--340	
尿素测定 (Urea)	3.90	mmol/L	2.6--7.5	

***小结:**

未见异常

操作员：梁可欣 检查日期:2024-05-31 检查医生:陈建国

空腹血糖

项目名称	检查结果	单位	参考值	提示
葡萄糖(GLU)	4.86	mmol/L	3.89--6.1	

***小结:**

未见异常

操作员：梁可欣 检查日期:2024-05-31 检查医生:陈建国

尿沉渣

项目名称	检查结果	单位	参考值	提示
白细胞尿	0	个/ul	0--13	
上皮细胞(EC)	0	/HP	0--28	
管型(CAST)	0	个/ul	0--1	
霉菌(尿)	0	/HP	0--0	
结晶	0	/HP	0--10	
透明度(CLA)	清亮			
胆红素(BIL)	-		阴性	
颜色(Colour)	淡黄色			
红细胞(尿)(RBC)	0	个/ul	0--6	

***小结:**

未见异常

操作员：黄璐瑶 检查日期:2024-05-31 检查医生:陈建国

血脂四项

项目名称	检查结果	单位	参考值	提示
动脉硬化指数	2.36		1.31--3.19	
总胆固醇(CHOL)	4.47	mmol/L	2.59--5.2	
甘油三脂(TG)	1.21	mmol/L	0.7--1.7	
低密度脂蛋白(LDL)	2.79	mmol/L	0--4.13	
高密度脂蛋白(HDL)	1.18	mmol/L	0.77--1.55	

***小结:**

未见异常

操作员：梁可欣 检查日期:2024-05-31 检查医生:陈建国

肝功能三项

项目名称	检查结果	单位	参考值	提示
------	------	----	-----	----

γ-谷氨酰转肽酶(GGT)	11.0	U/L	7--45	
丙氨酸氨基转移酶(ALT)	14.00	U/L	7--40	
门冬氨酸氨基转移酶(AST)	18.00	U/L	13--35	
谷草比谷丙	1.29		0.4--2.5	

***小结:**

未见异常

操作员：梁可欣 检查日期:2024-05-31 检查医生:陈建国

肿瘤标志物 2 项

项目名称	检查结果	单位	参考值	提示
癌胚抗原(CEA)	1.0	ng/ml	0--5	
甲胎蛋白(AFP)	1.4	ng/ml	0--7	

***小结:**

未见异常

操作员：梁可欣 检查日期:2024-05-31 检查医生:陈建国

大同瑞慈康复医院 12导联心电图报告

闫晓花 女 50岁 体检号:448546

病床号:

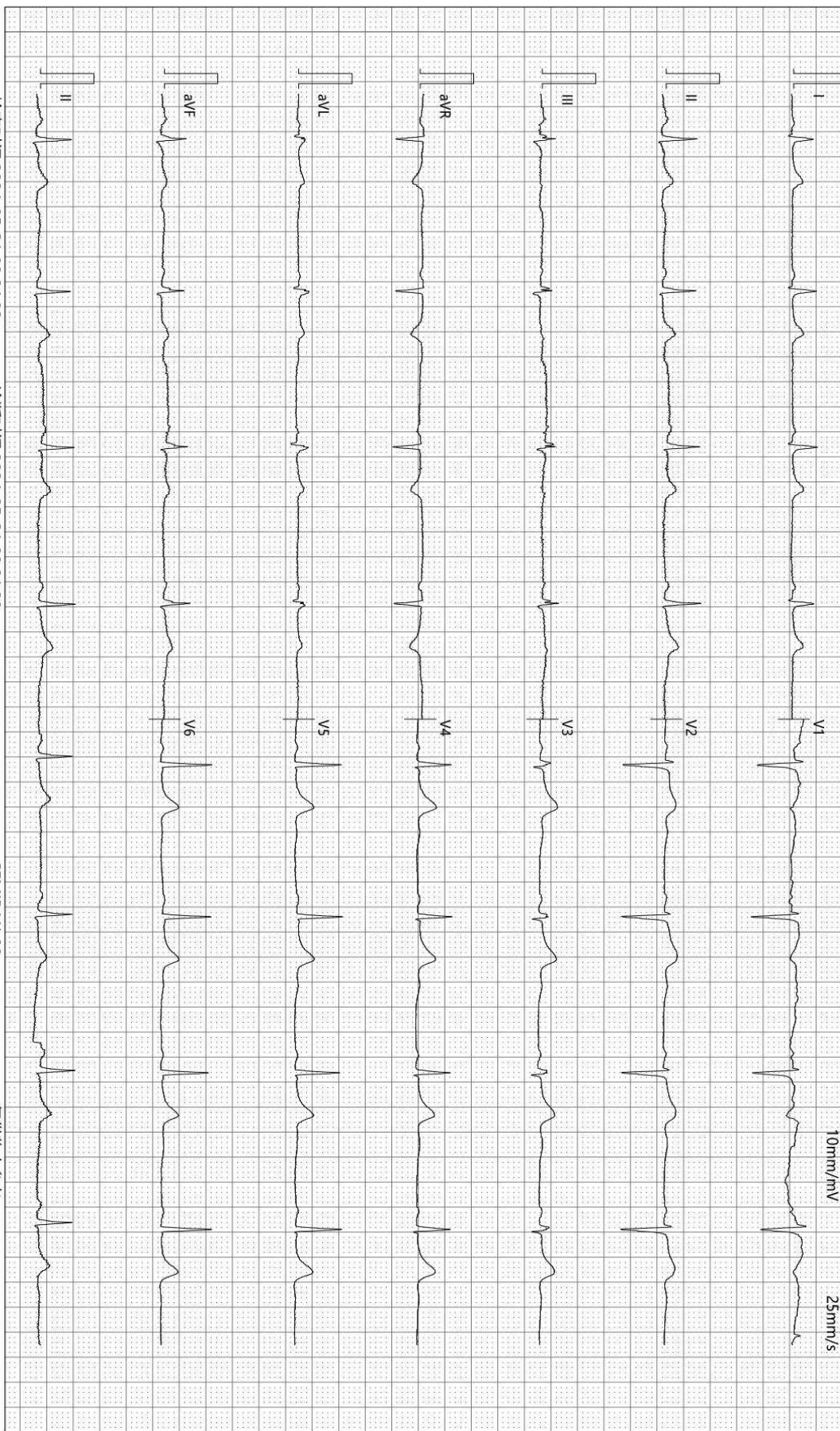
诊断结果:

1. 窦性心动过缓
2. 异常Q波
3. 胸导低电压
4. r波递增不良

诊断医生:

张之生

HR : 48 ↓ bpm [60 ~ 100bpm]
 P : 105ms [0 ~ 110ms]
 PR : 156ms [120 ~ 200ms]
 QRS : 85ms [60 ~ 100ms]
 QT/QTc : 461/414ms [320 ~ 440/0 ~ 460ms]
 P/QRS/T : 57/40/35deg. [0 ~ 75/-30 ~ 90/0 ~ 75deg]
 RV5/SV1 : 0.863/0.727mV [0.0 ~ 2.5/0.0 ~ 2.0mV]



检查时间:2024-05-31 09:04:02

诊断时间:2024-05-31 09:21:29

SEMIP V1 90

仅供临床参考

双源 CT 诊断图文报告

流水号: 2309140541

影像号: CT20240531042

姓名: 闫晓花

年龄: 50 岁

性别: 女

检查设备: 西门子量子双源 CT

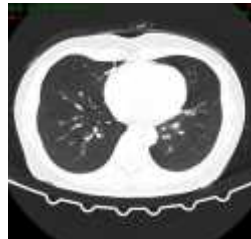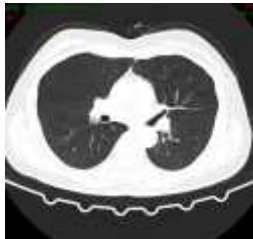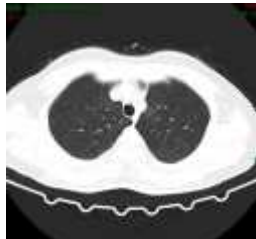体检号: 448546

申请医院: 本院

体检科室: 体检科

检查部位: CT 检查

经典图像:



影像所见:

胸廓对称, 骨性肋骨完整, 胸壁软组织结构良好, 两肺支气管血管纹理走行分布良好, 支气管束结构清晰, 右肺中叶及左肺下叶纤维粘连, 双肺通气良好。肺门结构未见异常。纵隔无偏移, 段以上支气管通畅。心影及大血管形态结构正常, 纵隔内未见肿大淋巴结。胸膜未见异常。

影像诊断:

右肺中叶及左肺下叶纤维粘连

报告医师: 剧艳军

检查日期: 2024-06-01

审核医师: 剧艳军

报告日期: 2024-06-01

超声诊断图文报告

流水号: 2309140541

影像号: 1580264

姓名: 闫晓花

年龄: 50 岁

性别: 女

检查设备: Vivid E95

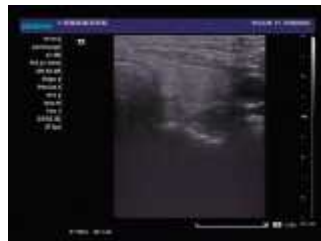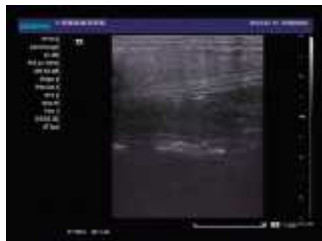体检号: 448546

申请医院: 本院

体检科室: 体检科

检查部位: 甲状腺彩超

经典图像:



影像所见:

甲状腺双侧叶形态正常, 包膜完整, 实质回声均匀, CDFI: 未见异常血流信号。
双侧颈部未见明显肿大淋巴结。

影像诊断:

甲状腺双侧叶未见异常

报告医师: 李菊蓉

检查日期: 2024-05-31

审核医师: 李菊蓉

报告日期: 2024-05-31

超声诊断图文报告

流水号: 2309140541

影像号: 1580266

姓名: 闫晓花

年龄: 50 岁

性别: 女

检查设备: Vivid E95

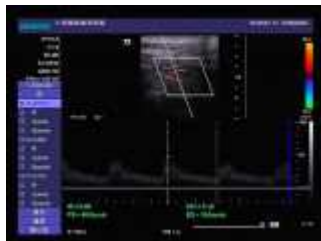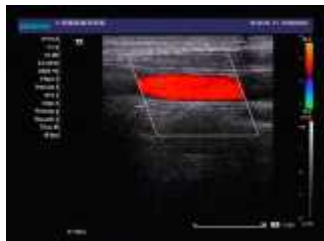
体检号: 448546

申请医院: 本院

体检科室: 体检科

检查部位: 颈部血管彩超

经典图像:



影像所见:

右锁骨下动脉起始处、双侧颈总动脉、颈内、颈外动脉起始段内中膜不增厚, 内壁欠光滑, 管壁未见明确强回声斑。CDFI: 血流充盈好。PW: 频谱形态正常。

双侧椎动脉走行正常, 椎动脉内径正常, 管壁不厚, 管腔内为无回声, CDFI: 血流充盈好。PW: 频谱正常。

	内径 mm	流速 cm/s	RI
左侧椎动脉	3.2	42.1	0.61
右侧椎动脉	3.1	48.8	0.68

影像诊断:

双侧颈动脉、椎动脉未见明显异常

报告医师: 李菊蓉

检查日期: 2024-05-31

审核医师: 李菊蓉

报告日期: 2024-05-31

超声诊断图文报告

流水号: 2309140541

影像号: 1580268

姓名: 闫晓花

年龄: 50 岁

性别: 女

检查设备: Vivid E95

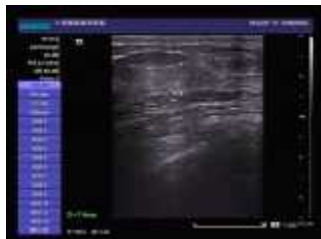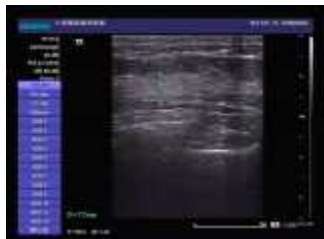体检号: 448546

申请医院: 本院

体检科室: 体检科

检查部位: 乳腺彩超

经典图像:



影像所见:

双侧乳腺腺体层次清晰, 右乳腺体厚 0.7cm, 左乳腺体厚 0.8cm, 乳导管未见扩张, 未见明显占位性病变, CDFI: 未见异常血流信号。

双侧腋下未见明显肿大淋巴结。

影像诊断:

双侧乳腺未见明显异常

报告医师: 李菊蓉

检查日期: 2024-05-31

审核医师: 李菊蓉

报告日期: 2024-05-31

超声诊断图文报告

流水号: 2309140541

影像号: 1580270

姓名: 闫晓花

年龄: 50 岁

性别: 女

检查设备: Vivid E95

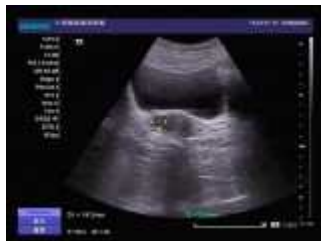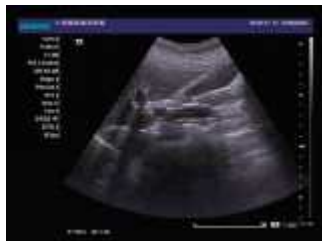体检号: 448546

申请医院: 本院

体检科室: 体检科

检查部位: 全腹彩超

经典图像:



影像所见:

肝脏大小形态正常, 包膜光滑完整, 实质回声均匀, 肝内管道系统走行清晰, 门静脉及肝内胆管不扩张。

胆囊大小形态正常, 壁不厚、光滑, 囊内透声好, 肝外胆管不扩张。

胰腺大小形态正常, 实质回声均匀, 主胰管不扩张。

脾脏大小形态正常, 实质回声均匀, 脾门静脉不宽。

双肾大小形态正常, 皮髓质分界清晰, 集合系统未见分离, 双侧输尿管未见扩张。

膀胱充盈欠佳。

前位子宫, 大小约 4.1*3.2*3.9cm, 肌壁回声均匀, 内膜线清晰, 厚 0.6cm, 宫颈厚约 2.4cm, 其内探及直径约 0.9cm 囊性回声, 内透声好, 右侧附件区探及大小约 1.4*1.2cm 囊性结构, 内透声尚可, 左侧附件区未见异常。

影像诊断:

1. 宫颈纳囊
2. 右侧附件区囊性结构 考虑生理性

报告医师: 李菊蓉

检查日期: 2024-05-31

审核医师: 李菊蓉

报告日期: 2024-05-31