



2309140524

大同瑞慈健康体检

报 告 册

体检编号	448533	工号	20
姓名	梁亚琼		
性别	女	年龄	41岁
单位	大同市林业资源防治检疫监		
部门	大同市林业资源防治检疫监测中		
联系电话	15635223026		
体检日期	2024-06-13		

尊敬的 梁亚琼女士 您好！

首先，瑞慈健康体检全体员工欢迎您的光临，并对您的信任表示衷心的感谢！

您于 2024-06-13 （体检编号：448533）完成健康检查，本机构的各科医生已根据您的体检项目及结果，汇总成此份健康体检报告，并经总检医生审核。据此提出对您健康状况的综合分析及建议。

瑞慈健康体检倡导“大健康、大康复”，提出“健康是第一财富（Rich）”的人文理念。希望您仔细阅读并妥善地保管此份健康体检报告，并认真关注报告中的提示与建议，若您对报告内容有任何疑问，可直接与瑞慈健康体检客服部联系，进一步咨询。

健康体检咨询电话：**0352-2824444**

客户服务咨询电话：**0352-2830597**
400-6112995

瑞慈健康体检报告由下列内容组成：

第一部分：主检报告

第二部分：分科分项结果

第三部分：检验报告

第四部分：附表

主检报告

检查综述

- 【血常规（五分类）】 红细胞压积(HCT)偏高(45.5%)
- 【血脂四项】 总胆固醇(CHOL)偏高(6.73 mmol/L)
- 【尿常规】 鳞状上皮细胞偏高(4 /HP) 粘液丝偏高(17 /HP)
- 【心电图】 1. 窦性心律 2. 短PR间期
- 【乳腺彩超】 双乳腺体结构紊乱
- 【全腹彩超】 子宫肌瘤 多发

医生建议

【红细胞压积(HCT)偏高】：

- 供内科结合临床参考。
- 如果明显升高，复查血常规。

【总胆固醇(CHOL)偏高】：

- 总胆固醇是脂质的主要成分之一，其数量受年龄、家族、性别、饮食、遗传等多种因素影响。总胆固醇对人体生长发育以及新陈代谢有重要的作用，正常值是2.59-5.20mmol/L。
- 总胆固醇升高后，会增加类脂物质的堆积，会产生更多的血管斑块，进而增加心脑血管疾病的风险。大于5.21-5.69mmol/L是胆固醇的临界偏高，即使是一个完全健康的人，只要总胆固醇>7.2mmol/L或低密度脂蛋白>4.9mmol/L，未来发生心脑血管的风险就明显增高，应该马上治疗。
- 总胆固醇升高根据病因可分为两大类：一是原发性，是由于遗传因素缺陷所致，另一种是继发性，可引起其升高的疾病主要有糖尿病、高血压、甲减、肝肾疾病等。
- 降低总胆固醇的治疗中，原发性偏高应积极应用降脂药，曾经选择他汀类药物，胆固醇任不能达标的，可联合用药（如依折麦布等）。
- 如果总胆固醇偏高，且患者有糖尿病、高血压、甲减、肝肾疾病或者已经发生心脑血管疾病的人更应积极用药，控制降低疾病风险。
- 戒烟，增强运动，采用低脂、低糖饮食，少食富含脂肪、胆固醇及饱和脂肪酸的食物，多进食蔬菜、水果、豆制品、粗粮、鱼和高纤维食品。
- 必要时在医师指导下使用降脂药物治疗，并前往内分泌科复诊。

【鳞状上皮细胞偏高】：

- 在生理情况下，机体正常的新陈代谢都会引起鳞状上皮细胞的脱离，这是一种正常的机体现象。如果长时间出现鳞状上皮细胞偏高的现象时，则有可能是尿路感染、泌尿系统结石等因素导致，应及时往泌尿外科进一步诊断治疗。

【粘液丝偏高】：

- 尿常规中粘液丝是由尿路中细胞分泌出来的，在有尿路感染时分泌会明显增多，且伴有炎症细胞的出现。
- 粘液丝偏高，可分为生理性偏高和病理性偏高两种，生理性偏高一般是由于喝水较少导致的尿液浓缩，一般在喝水后就能达到稀释的效果。

(3)病理性的粘液丝偏高是由于泌尿系炎症或者是前列腺炎导致的，需要注意观察，多喝水，同时有白细胞等炎症细胞增多时，应及时服用抗感染药物治疗。如果仅有粘液丝的增多而没有白细胞等炎症细胞增多时，尿路有炎症的可能性不大。

(4)建议平时饮食注意清淡，多喝水，少吃油腻和辛辣的食物，要注意个人清洁卫生，勤洗阴部，注意休息。

【短 PR 间期】：

(1)可见于正常人，和预激综合征、交界性心律，定期复查心电图，心血管专科治疗。

【双乳腺体结构紊乱】：

(1)建议外科进一步检查

【子宫肌瘤】：

(1)子宫肌瘤又称子宫平滑肌瘤，是女性生殖器最常见的一种良性肿瘤，多见于 30—50 岁妇女，以 40—50 岁最为多见。

(2)子宫肌瘤根据肌瘤与子宫壁的关系分 3 类：肌壁间肌瘤、浆膜下肌瘤和粘膜下肌瘤。

(3)子宫肌瘤多无症状，少数表现为阴道出血，腹部触及肿物以及压迫症状等。如发生蒂扭转或其他情况时可引起疼痛。以多发性子宫肌瘤为常见。

(4)治疗必须根据患者年龄、生育要求、症状、肌瘤大小等情况全面考虑，肌瘤小且无症状，尤其近绝经年龄者，雌激素水平低落，肌瘤可自然萎缩或消失，通常不需治疗，每 3—6 个月随访一次；若肌瘤较大或症状明显继发贫血者，常需手术切除。

汇总医生： 樊兴国

主检日期： 2024-06-14

主检医生：

分科结果

身高、体重、血压

项目名称	检查结果	项目名称	检查结果
身高	171cm	体重	66kg
血压	111/78mmHg		

***小结：**

未见异常

操作员：张文静 检查日期：2024-06-13 检查医生：名燕凌

检验报告

尿常规

项目名称	检查结果	单位	参考值	提示
胆红素(BIL)	-		阴性	
隐血(ERY)	-		阴性	
小圆上皮细胞(SRC)	0	个/ul	0--0	
维生素 C	-		阴性	
异常红细胞	0	个/ul	0--3	
红细胞（正常）	0	个/ul	0--6	
鳞状上皮细胞	4	个/ul	0--0	↑
粘液丝	17	个/ul	0--0	↑
尿葡萄糖(GLU)	-		阴性	
酮体(KET)	-		阴性	
比重(SG)	1.015		1.003--1.030	
酸碱度(PH)	6.0		4.5--8.0	
尿蛋白质(PRO)	-		阴性	
尿胆原(URO)	-		阴性	
亚硝酸盐(NIT)	-		阴性	
尿白细胞(LEU)	-		阴性	

*小结:

鳞状上皮细胞偏高(4 /HP) 粘液丝偏高(17 /HP)

操作员：黄璐瑶

检查日期:2024-06-13

检查医生:陈建国

血常规（五分类）

项目名称	检查结果	单位	参考值	提示
白细胞(WBC)	4.97	10 ⁹ /L	3.5--9.5	
淋巴细胞绝对值(LY#)	2.05	10 ⁹ /L	1.1--3.2	

淋巴细胞百分比(LY%)	41.2	%	20--50	
中性粒细胞绝对值(GR#)	2.48	10 ⁹ /L	1.8--6.3	
中性粒细胞百分比(GR%)	49.9	%	40--75	
嗜碱性粒细胞绝对值(BA#)	0.02	10 ⁹ /L	0--0.06	
嗜碱性粒细胞百分比(BA%)	0.4	%	0--1.0	
嗜酸性粒细胞绝对值(EO#)	0.09	10 ⁹ /L	0.02--0.52	
嗜酸性粒细胞百分比(EO%)	1.9	%	0.4--8.0	
血小板(PLT)	244	10 ⁹ /L	125--350	
血小板分布宽度(PDW)	16.1	%	15--17	
平均血小板体积(MPV)	9.5	fl	6.0--14.0	
血小板压积(PCT)	0.232	%	0.11--0.28	
红细胞(RBC)	5.10	10 ¹² /L	3.8--5.1	
血红蛋白	149	g/L	115--150	
红细胞压积(HCT)	45.5	%	35--45	↑
红细胞平均体积(MCV)	89.3	fl	82--100	
平均血红蛋白含量(MCH)	29.1	pg	27--34	
平均血红蛋白浓度(MCHC)	326	g/L	316--354	
单核细胞绝对值(MO#)	0.33	10 ⁹ /L	0.1--0.60	
单核细胞百分比(MO%)	6.6	%	3--10	
红细胞分布宽度标准差(RDW-SD)	43.7	fl	35--56	
红细胞分布宽度变异系数(RDW-CV)	13.0	%	10.6--16.6	
大血小板比率	21.5	%	11--45	
大血小板数目	52	10 ⁹ /L	30--90	
未成熟粒细胞数目	0.01	10 ⁹ /L	0--999	
未成熟粒细胞百分比	0.1	%	0--100	
有核红细胞数目	0.000	10 ⁹ /L	0--9999	

有核红细胞百分比	0.00	/100WBC	0--9999	
----------	------	---------	---------	--

***小结:**

红细胞压积(HCT)偏高(45.5 %)

操作员：王文静 检查日期:2024-06-13 检查医生:陈建国

血 HP 检测

项目名称	检查结果	单位	参考值	提示
幽门螺旋杆菌抗体检测	阴性 (-)		阴性 (-)	

***小结:**

未见异常

操作员：王文静 检查日期:2024-06-13 检查医生:陈建国

肾功三项

项目名称	检查结果	单位	参考值	提示
肌酐(CREA)	54.00	umol/L	41--73	
尿酸(UA)	247.00	umol/L	140--340	
尿素测定 (Urea)	4.20	mmol/L	2.6--7.5	

***小结:**

未见异常

操作员：王小雪 检查日期:2024-06-13 检查医生:陈建国

空腹血糖

项目名称	检查结果	单位	参考值	提示
葡萄糖(GLU)	5.14	mmol/L	3.89--6.1	

***小结:**

未见异常

操作员：王小雪 检查日期:2024-06-13 检查医生:陈建国

尿沉渣

项目名称	检查结果	单位	参考值	提示
白细胞尿	0	个/ul	0--13	
上皮细胞(EC)	4	/HP	0--28	
管型(CAST)	0	个/ul	0--1	
霉菌(尿)	0	/HP	0--0	
结晶	0	/HP	0--10	
透明度(CLA)	清亮			
胆红素(BIL)	-		阴性	
颜色(Colour)	淡黄色			
红细胞(尿)(RBC)	0	个/ul	0--6	

***小结:**

未见异常

操作员：黄璐瑶 检查日期:2024-06-13 检查医生:陈建国

血脂四项

项目名称	检查结果	单位	参考值	提示
动脉硬化指数	2.76		1.31--3.19	
总胆固醇(CHOL)	6.73	mmol/L	2.59--5.2	↑
甘油三脂(TG)	1.60	mmol/L	0.7--1.7	
低密度脂蛋白(LDL)	3.95	mmol/L	0--4.13	
高密度脂蛋白(HDL)	1.43	mmol/L	0.77--1.55	

***小结:**

总胆固醇(CHOL)偏高(6.73 mmol/L)

操作员：王小雪 检查日期:2024-06-13 检查医生:陈建国

肝功能三项

项目名称	检查结果	单位	参考值	提示
------	------	----	-----	----

γ-谷氨酰转肽酶(GGT)	19.0	U/L	7--45	
丙氨酸氨基转移酶(ALT)	10.00	U/L	7--40	
门冬氨酸氨基转移酶(AST)	16.00	U/L	13--35	
谷草比谷丙	1.60		0.4--2.5	

***小结:**

未见异常

操作员：王小雪 检查日期:2024-06-13 检查医生:陈建国

肿瘤标志物 2 项

项目名称	检查结果	单位	参考值	提示
癌胚抗原(CEA)	0.58	ng/ml	0--5	
甲胎蛋白(AFP)	1.4	ng/ml	0--7	

***小结:**

未见异常

操作员：王小雪 检查日期:2024-06-13 检查医生:陈建国

梁亚琼 女 41岁

体检号:448533

病床号:

大同瑞慈康复医院 12导联心电图报告

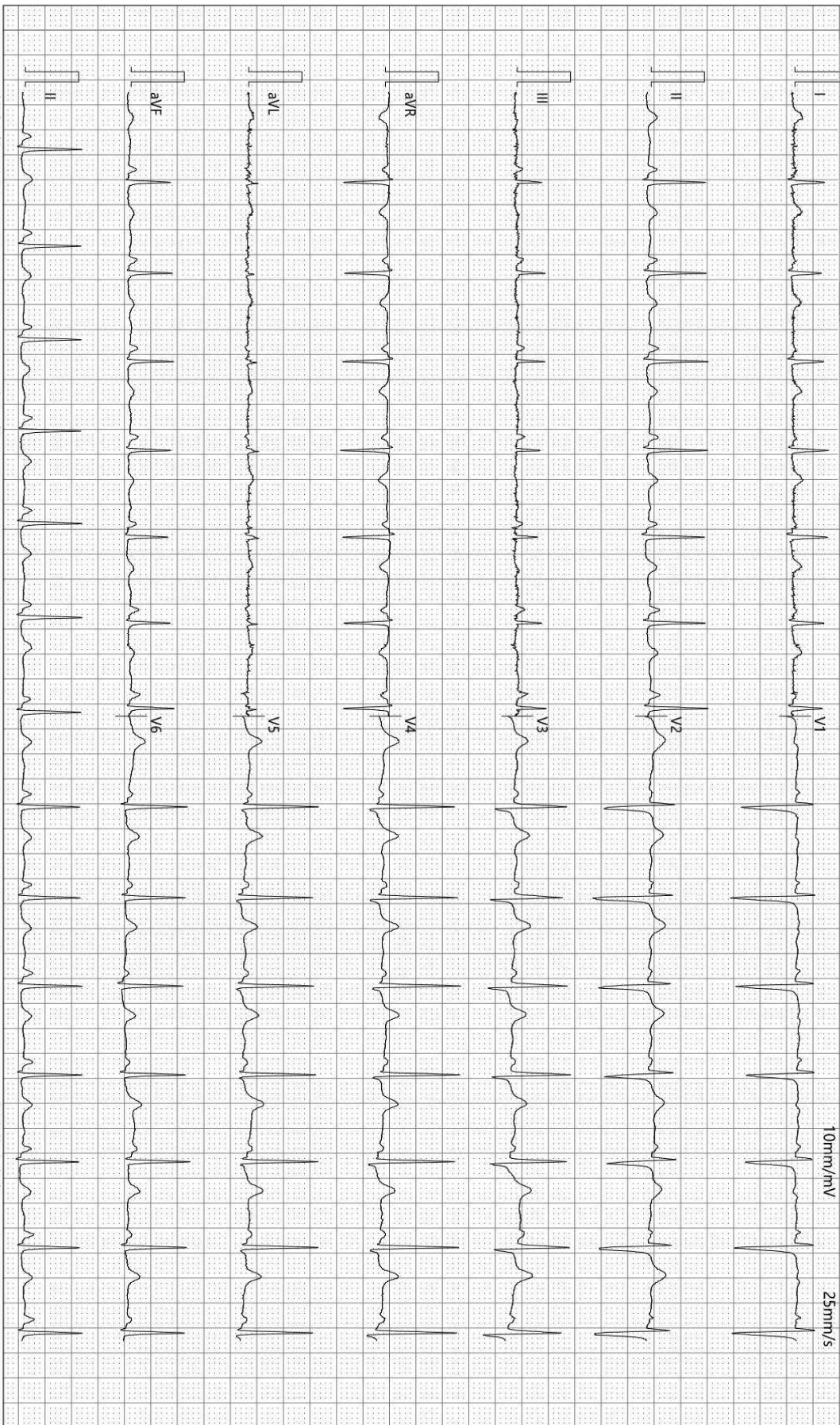
诊断结果:

- 1.窦性心律
- 2.短PR间期

诊断医生:

张之生

HR : 82bpm [60~100bpm]
 P : 82ms [0~110ms]
 PR : 114↓ms [120~200ms]
 QRS : 84ms [60~100ms]
 QT/QTc : 344/402ms [320~440/0~460ms]
 P/QRS/T : 71/59/37deg. [0~75/-30~90/0~75deg]
 RV5/SV1 : 1.338/1.068mV [0.0~2.5/0.0~2.0mV]



检查时间:2024-06-13 08:34:29

诊断时间:2024-06-13 08:43:20

SEMIP V1 90

仅供临床参考

双源 CT 诊断图文报告

流水号: 2309140524

影像号: CT20240613029

姓名: 梁亚琼

年龄: 41 岁

性别: 女

检查设备: 西门子量子双源 CT

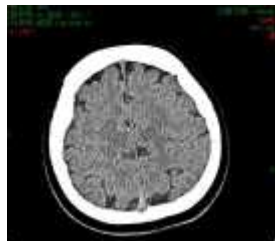
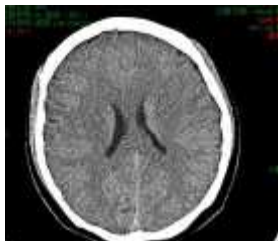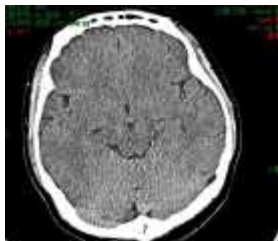体检号: 448533

申请医院: 本院

体检科室: 体检科

检查部位: CT 检查

经典图像:



影像所见:

颅脑结构双侧对称, 脑实质内未见异常密度。中线结构居中。脑沟、裂、池及脑室系统等未见异常。

影像诊断:

颅脑未见明显异常

报告医师: 剧艳军

检查日期: 2024-06-14

审核医师: 剧艳军

报告日期: 2024-06-14

超声诊断图文报告

流水号: 2309140524

影像号: 1587406

姓名: 梁亚琼

年龄: 41 岁

性别: 女

检查设备: Vivid E95

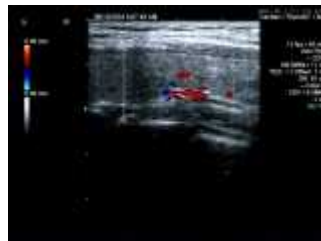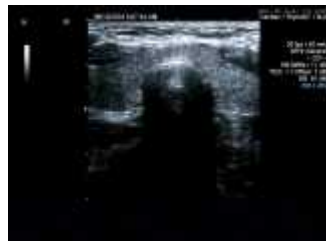体检号: 448533

申请医院: 本院

体检科室: 体检科

检查部位: 甲状腺彩超

经典图像:



影像所见:

甲状腺双侧叶形态正常, 包膜完整, 实质回声均匀, CDFI: 未见异常血流信号。
双侧颈部未见明显肿大淋巴结。

影像诊断:

甲状腺双侧叶未见异常

报告医师: 李菊蓉

检查日期: 2024-06-13

审核医师: 李菊蓉

报告日期: 2024-06-13

超声诊断图文报告

流水号: 2309140524

影像号: 1587410

姓名: 梁亚琼

年龄: 41 岁

性别: 女

检查设备: Vivid E95

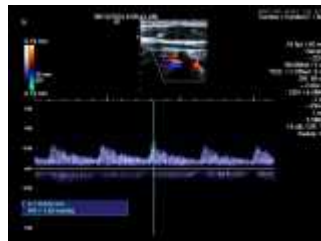
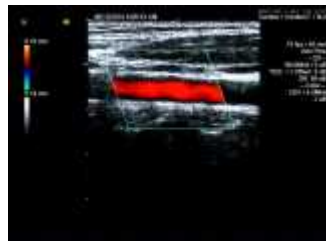
体检号: 448533

申请医院: 本院

体检科室: 体检科

检查部位: 颈部血管彩超

经典图像:



影像所见:

右锁骨下动脉起始处、双侧颈总动脉、颈内、颈外动脉起始段内中膜不增厚, 内壁光滑, 管壁未见明确强回声斑。

CDFI: 血流充盈好。PW: 频谱形态正常。

双侧椎动脉走行正常, 椎动脉内径正常, 管壁不厚, 管腔内为无回声, CDFI: 血流充盈好。PW: 频谱正常。

影像诊断:

双侧颈动脉、椎动脉未见明显异常

报告医师: 李菊蓉

检查日期: 2024-06-13

审核医师: 李菊蓉

报告日期: 2024-06-13



大同市医学影像研究中心

注: 本报告仅供临床医生参考!

地址: 大同市魏都大道 79 号。若有疑问, 请致电: 0352---2830580

超声诊断图文报告

流水号: 2309140524

影像号: 1587413

姓名: 梁亚琼

年龄: 41 岁

性别: 女

检查设备: Vivid E95

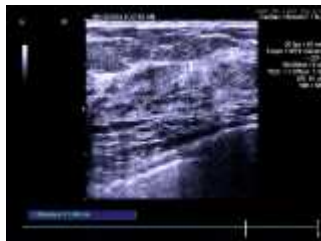
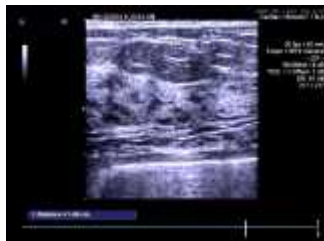
体检号: 448533

申请医院: 本院

体检科室: 体检科

检查部位: 乳腺彩超

经典图像:



影像所见:

双侧乳腺腺体层次清晰, 结构紊乱, 右乳腺体厚 1.0cm, 左乳腺体厚 1.1cm, 乳导管未见扩张, 未见明显占位性病变, CDFI: 未见异常血流信号。

双侧腋下未见明显肿大淋巴结。

影像诊断:

双乳腺体结构紊乱

报告医师: 李菊蓉

检查日期: 2024-06-13

审核医师: 李菊蓉

报告日期: 2024-06-13

超声诊断图文报告

流水号: 2309140524

影像号: 1587416

姓名: 梁亚琼

年龄: 41 岁

性别: 女

检查设备: Vivid E95

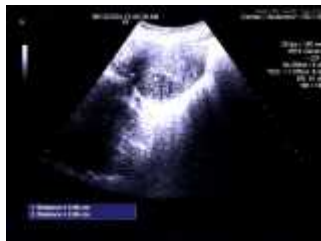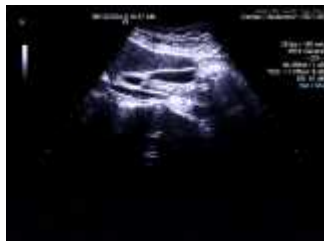体检号: 448533

申请医院: 本院

体检科室: 体检科

检查部位: 全腹彩超

经典图像:



影像所见:

肝脏大小形态正常, 包膜光滑完整, 实质回声均匀, 肝内管道系统走行清晰, 门静脉及肝内胆管不扩张。

胆囊大小形态正常, 壁不厚、光滑, 囊内透声好, 肝外胆管不扩张。

胰腺大小形态正常, 实质回声均匀, 主胰管不扩张。

脾脏大小形态正常, 实质回声均匀, 脾门静脉不宽。

双肾大小形态正常, 皮髓质分界清晰, 集合系统未见分离, 双侧输尿管未见扩张。

膀胱充盈佳, 未见明显异常。

前位子宫, 大小约 6.0*5.6*5.1cm, 肌壁回声欠均匀, 其内探及数个低回声结节, 大者位于后壁, 大小约 3.0*2.1cm, 边界清, 形态规则, 内膜线清晰, 厚 1.2cm, 宫颈厚约 3.1cm, 双侧附件区未见异常。

影像诊断:

子宫肌瘤 多发

报告医师: 李菊蓉

检查日期: 2024-06-13

审核医师: 李菊蓉

报告日期: 2024-06-13



大同市医学影像研究中心

注: 本报告仅供临床医生参考!

地址: 大同市魏都大道 79 号。若有疑问, 请致电: 0352---2830580