



2309140508

大同瑞慈健康体检

报 告 册

| | | | |
|------|----------------|----|-----|
| 体检编号 | 448519 | 工号 | 5 |
| 姓名 | 杜春 | | |
| 性别 | 男 | 年龄 | 50岁 |
| 单位 | 大同市林业资源防治检疫监 | | |
| 部门 | 大同市林业资源防治检疫监测中 | | |
| 联系电话 | 18835273616 | | |
| 体检日期 | 2024-07-08 | | |

尊敬的 杜春先生 您好！

首先，瑞慈健康体检全体员工欢迎您的光临，并对您的信任表示衷心的感谢！

您于 2024-07-08 （体检编号：448519）完成健康检查，本机构的各科医生已根据您的体检项目及结果，汇总成此份健康体检报告，并经总检医生审核。据此提出对您健康状况的综合分析及建议。

瑞慈健康体检倡导“大健康、大康复”，提出“健康是第一财富（Rich）”的人文理念。希望您仔细阅读并妥善地保管此份健康体检报告，并认真关注报告中的提示与建议，若您对报告内容有任何疑问，可直接与瑞慈健康体检客服部联系，进一步咨询。

健康体检咨询电话：**0352-2824444**

客户服务咨询电话：**0352-2830597**

400-6112995

瑞慈健康体检报告由下列内容组成：

第一部分：主检报告

第二部分：分科分项结果

第三部分：检验报告

第四部分：附表

主检报告

检查综述

1、【CT检查】右肺下叶纤维结节硬化灶

医生建议

【右肺下叶纤维结节硬化灶】：

(1) 建议呼吸内科诊断治疗。

汇总医生： 丁昊炜

主检日期： 2024-07-09

主检医生：

分科结果

检验报告

双源 CT 诊断图文报告

流水号: 2309140508

影像号: CT20240708028

姓名: 杜春

年龄: 50 岁

性别: 男

检查设备: 西门子量子双源 CT

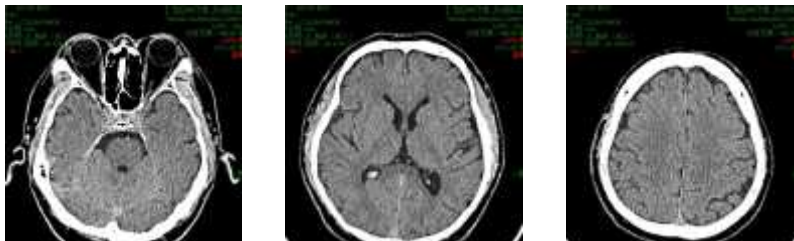体检号: 448519

申请医院: 本院

体检科室: 体检科

检查部位: 脑部双源 CT

经典图像:



影像所见:

颅脑结构双侧对称, 脑实质内未见异常密度。中线结构居中。脑沟、裂、池及脑室系统等未见异常。

影像诊断:

颅脑未见明显异常

报告医师: 剧艳军

检查日期: 2024-07-08

审核医师: 剧艳军

报告日期: 2024-07-08

双源 CT 诊断图文报告

流水号: 2309140508

影像号: CT20240707057

姓名: 杜春

年龄: 50 岁

性别: 男

检查设备: 西门子量子双源 CT

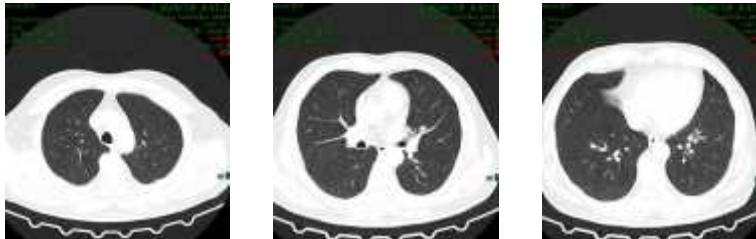
体检号: 448519

申请医院: 本院

体检科室: 体检科

检查部位: CT 检查

经典图像:



影像所见:

胸廓对称, 骨性肋骨完整, 胸壁软组织结构良好, 两肺支气管血管纹理走行分布良好, 支气管束结构清晰, 右肺下叶纤维结节硬化灶, 直径约 0.3-0.4cm。双肺通气良好。肺门结构未见异常。纵隔无偏移, 段以上支气管通畅。心影及大血管形态结构正常, 纵隔内未见肿大淋巴结。胸膜未见异常。

影像诊断:

右肺下叶纤维结节硬化灶

报告医师: 剧艳军

检查日期: 2024-07-08

审核医师: 剧艳军

报告日期: 2024-07-08