



2309130541

大同瑞慈健康体检

报 告 册

体检编号	448464	工号	28
姓名	刘儒		
性别	男	年龄	38岁
单位	大同中煤出口基地建设有限		
部门	大同中煤出口基地建设有限公司		
联系电话	13603529908		
体检日期	2024-09-13		

尊敬的刘儒先生您好！

首先，瑞慈健康体检全体员工欢迎您的光临，并对您的信任表示衷心的感谢！

您于 2024-09-13 （体检编号：448464）完成健康检查，本机构的各科医生已根据您的体检项目及结果，汇总成此份健康体检报告，并经总检医生审核。据此提出对您健康状况的综合分析及建议。

瑞慈健康体检倡导“大健康、大康复”，提出“健康是第一财富（Rich）”的人文理念。希望您仔细阅读并妥善地保管此份健康体检报告，并认真关注报告中的提示与建议，若您对报告内容有任何疑问，可直接与瑞慈健康体检客服部联系，进一步咨询。

健康体检咨询电话：**0352-2824444**

客户服务咨询电话：**0352-2830597**

400-6112995

瑞慈健康体检报告由下列内容组成：

第一部分：主检报告

第二部分：分科分项结果

第三部分：检验报告

第四部分：附表

主检报告

检查综述

- 【身高、体重、血压】 (1) 体重指数 29.07：超重
- 【内科】 心动过缓
- 【血脂四项】 甘油三酯(TG)偏高(2.36 mmol/L)
- 【肾功能五项】 β 2微球蛋白偏高(1.81 mg/L)
- 【上腹MRI】 1. 肝内及右肾多发异常信号，考虑囊肿可能大，建议MRI增强扫描 2. 胆囊壁稍增厚，考虑胆囊腺肌症可能大
- 【心电图】 1. 窦性心动过缓 2. 不完全性右束支阻滞
- 【全腹彩超】 1. 肝囊肿（多发） 2. 右肾囊肿 3. 前列腺增生伴钙化

医生建议

【超重】：

- (1) 体重指数是判断体重超标或偏低的主要指标。体重是反映和衡量一个人健康状况的重要标志之一，过胖和过瘦都不利于健康，身高体重不协调也不会给人以美感。体重的变化，还会直接反映身体长期的热量平衡状态。
- (2) 当需要比较及分析一个人的体重对于不同身高的人所带来的健康影响时，体重指数是一个中立而可靠的指标。其主要适用于需要体重测试、体型肥胖和全身检查的人群。
- (3) 体重指数(BMI)是世界卫生组织推荐的国际统一使用的肥胖分型标准，也是目前国际上常用的衡量人体胖瘦程度以及是否健康的一个标准，其计算方式为： $BMI = \text{体重(千克)} / \text{身高(米} \times \text{米)}$ 。成人的标准值是BMI 18.5-23.9之间。低于18.5为体重指数偏低；高于23.9则为体重指数偏高。
- (4) 一般表现为体重超重或肥胖，超重及肥胖会出现一系列代谢性疾病，如高血压、高血糖、高血脂、高尿酸血症等，所以体重指数偏高者一定要注意控制体重。
- (5) 合理控制饮食，食品多样化，食物纤维可适量增加，饮食规律，避免暴饮暴食，低盐、低脂饮食为主，减少高热量食物的摄入。
- (6) 加强体育锻炼，每天最少保持30分钟的中等强度运动。鼓励每天至少快步走6000步比较健康。肥胖患者不适合较剧烈的运动，会加重膝关节的负担，可以选择游泳、划船等对膝关节负荷较小的运动。
- (7) 定期检查血糖、血脂、肝功、肝脏B超等，积极治疗基础性疾病。
- (8) 减少热量摄取及增加热量消耗。强调以健康行为、饮食、运动为主的综合治疗。

【心动过缓】：

- (1) 无症状的窦缓通常无需治疗。如果心率过慢，建议心血管内科结合临床诊治。

【甘油三酯(TG)偏高】：

- (1) 甘油三酯是甘油和脂肪酸所构成的有机化合物，甘油三酯测定是脂类代谢的重要指标之一。
- (2) 甘油三酯增高与冠心病的发生有着重要的相关性，随年龄增大而有上升的趋势，其增高最常见于高脂和过量糖类饮食、肥胖等。
- (3) 甘油三酯主要功能是为机体提供能量，其正常值在0.7-1.7mmol/L之间，1.7-2.29mmol/L为边缘增高，提示应该注意饮食和运动了。

(4)甘油三酯大于 2.3mmol/L, 就称为高甘油三酯血症。甘油三酯增高虽然不会直接导致血管斑块的形成, 但也会间接引起心脑血管疾病风险增加, 同时, 当甘油三酯大于 5.6mmol/L 时, 还会增加急性胰腺炎的风险, 所以降低甘油三酯的基础主要是控制饮食, 饮食控制不佳可以选择药物治疗。

(5)生活方式的干预是控制甘油三酯水平升高的基础, 包括减重, 增加运动量, 限制酒精摄入以及避免食用果糖和高碳水化合物食物。多食蔬菜水果, 定期复查。

(6)明显增高者在医师的指导下使用降脂药物治疗, 首选他汀和贝特类药物。

【β2 微球蛋白偏高】：

(1)建议泌尿外科结合临床参考。

【胆囊腺肌症】：

(1)建议肝胆外科诊断治疗。

【胆囊壁稍增厚】：

(1)建议往肝胆外科诊治; 定期复查。

【窦性心动过缓】：

(1)可见于正常人、体力劳动者、运动员, 无症状者一般不需治疗, 可定期随访, 跟踪观察。

(2)如果有症状(胸闷、黑矇、晕厥等)请做动态心电图等相关检查, 在医生指导下服用提升心率的药物如: 心宝、红参等。如果每分钟心率低于 45 次伴有晕厥、胸闷等症状时, 需安装心脏起搏器。请前往心内科进一步治疗, 长期随访。

【不完全性右束支阻滞】：

(1)建议心血管内科就诊; 定期复查。

【肝囊肿】：

(1)肝囊肿, 通俗说就是肝脏中的水泡。绝大多数的肝囊肿都是先天性的, 即因先天发育的某些异常导致了肝囊肿形成。

(2)肝囊肿病因大多数系肝内小胆管发育障碍所致, 单发性肝囊肿的发生是由于异位胆管造成。肝囊肿生长缓慢, 所以可能长期或终生无症状, 其临床表现也随囊肿位置、大小、数目以及有无压迫邻近器官和有无并发症而异。

(3)肝囊肿是一种较常见的肝脏良性疾病, 一般没有什么症状, 也不会影响肝功。5CM 以下的肝囊肿一般不需要特殊治疗。当囊肿长大到一定程度, 可能会压迫胃肠道而引起症状, 如上腹不适饱胀; 也有因囊肿继发细菌感染而有腹痛、发热的。

(4)肝囊肿首次发现, 建议作 MRI 或 CT 检查, 除外肝内其它占位性病变。

(5)过大的肝囊肿, 对肝脏本身或周围的器官有压迫症状的, 或有炎症的, 往外科治疗。

(6)已确诊为肝囊肿, 动态观察, 定期 B 超检查进行对照, 监测囊肿大小。

(7)解除顾虑和紧张情绪, 保持良好心态, 切忌大怒。

(8)多食新鲜蔬菜和水果, 保持大便通畅, 防止便秘; 保证营养, 宜食清淡富含蛋白质的食物为主; 限制饮酒。

(9)不宜剧烈运动, 防止过度用力, 以免增加腹腔压力。

(10)如有症状请及时就诊。

【右肾囊肿】：

(1)肾囊肿是肾脏内出现大小不等的与外界不相通的囊性肿块的总称。肾囊肿属于良性肿瘤, 在肾囊性疾病中以单纯性肾囊肿最为常见。其发生原因尚可能与先天性肾小球、肾小管结构异常和后天性损伤感染有关。

(2)单纯性肾囊肿大多数无症状, 常在体检彩超时被发现。一般直径大于 5cm 或者合并感染、破裂、出血时才引起症状, 主要表现为腰腹部或背部胀痛, 当出现并发症时疼痛加重。

(3)肾囊肿直径小于 4cm, 无肾盂肾盏明显受压, 无感染、恶变、高血压及症状不明显者, 只需密切随访观察, 定期彩超检查。

(4)肾囊肿多数是先天性的，对人体健康没有多大影响，不会癌变，可以工作，可以运动，生活上没什么要特别注意的地方。其发病率可随年龄增长而增高，50岁以上的人有50%可以发现这种囊肿，借助彩超、CT可确诊。

(5)首次发现，建议作MRI或CT检查，以排除肾内其它占位性病变。

(6)过大的囊肿，对肾脏本身或周围的器官有压迫症状的，或有炎症的，往外科治疗。定期复查。

【前列腺增生伴钙化】：

(1)前列腺增生又称前列腺肥大，增生的腺体位于膀胱颈部，会使尿路梗阻，引起尿频和排尿困难，严重影响患者的生活质量，是中老年男性的常见疾病。建议往泌尿科咨询，结合临床诊治。

(2)1、前列腺钙化斑大多数是由于前列腺炎症之后，前列腺内部组织局部出现了纤维化、钙质沉积而引起的。多数患者都是在体检时通过彩超检查时发现的，一般情况没有不适症状不需治疗。2、部分患者如有不适症状，建议前往泌尿科诊断治疗。

【肝内及右肾多发异常信号，考虑囊肿可能大】：

(1)建议MRI增强扫描。

汇总医生： 丁昊炜

主检日期： 2024-09-15

主检医生：

分科结果

身高、体重、血压

项目名称	检查结果	项目名称	检查结果
身高	173cm	体重	87kg
血压	126/79mmHg		

***小结:**

(1) 体重指数 29.07: 超重

操作员：赵婉如 检查日期:2024-09-13 检查医生：名燕凌

内科

项目名称	检查结果	项目名称	检查结果
心率	54 次/min	心律	心动过缓
心脏杂音	无	心界	正常
肺部	正常	呼吸音	呼吸音清
啰音	未闻及	叩诊	叩诊呈清音
腹部触诊	腹部平软	发育	正常
肝胆	肋下未触及	脾脏	肋下未触及
双肾	无叩击痛	肠鸣音	正常
营养	良好	神经系统	正常
生理反射	生理反射存在	病理反射	病理反射未引出
颅神经	正常	运动功能	正常
深浅感觉	正常	其它	无异常发现
既往史	无		

***小结:**

心动过缓

操作员：杨淑兰 检查日期:2024-09-13 检查医生：杨淑兰

外科（含皮肤科）

项目名称	检查结果	项目名称	检查结果
皮肤	正常	甲状腺	无肿大
浅表淋巴结	无肿大	肛门	拒检
泌尿外生殖器	正常	四肢关节	未见异常
腹股沟	未见异常	足背动脉	正常
紫绀	无	色素沉着	无
脱毛	无	脱色	无
皮疹	无	浮肿	无
皮下结节	无	头颅	正常
颈部	正常	乳腺	正常
脊柱	正常	直肠	未检
皮肤黄疸	无	既往史	无
其他	无		

***小结:**

未见异常

操作员：谷岱清

检查日期:2024-09-13

检查医生：谷岱清

眼科

项目名称	检查结果	项目名称	检查结果
视力(左)	0.8	视力(右)	0.8
辨色力	正常	眼睑	正常
结膜	正常	泪器	正常
角膜	正常	虹膜	正常
瞳孔	正常	晶状体	正常
玻璃体	正常	眼底	未见异常

***小结:**

未见异常

操作员：田野青 检查日期：2024-09-13 检查医生：田野青

耳鼻喉科

项目名称	检查结果	项目名称	检查结果
听力(左)	正常	听力(右)	正常
外耳道	正常	鼓膜	正常
鼻窦	正常	鼻中隔	正常
鼻腔	正常	扁桃体	无肿大
嗅觉	正常	咽喉	正常

***小结：**

未见异常

操作员：周留根 检查日期：2024-09-13 检查医生：周留根

口腔科

项目名称	检查结果	项目名称	检查结果
唇颊	正常	齿	正常
齿龈	正常	牙周	正常
舌腭	正常	腮腺	正常
颌下腺	正常	颞下颌关节	正常

***小结：**

未见异常

操作员：龚富生 检查日期：2024-09-13 检查医生：龚富生

检验报告

尿液分析+尿沉渣

项目名称	检查结果	单位	参考值	提示
白细胞尿	0	个/ul	0--13	
上皮细胞(EC)	0	/HP	0--28	
管型(CAST)	0	个/ul	0--1	
霉菌(尿)	0	/HP	0--0	
结晶	0	/HP	0--10	
透明度(CLA)	清亮			
胆红素(BIL)	-		阴性	
隐血(ERY)	-		阴性	
小圆上皮细胞(SRC)	0	个/ul	0--0	
维生素C	-		阴性	
异常红细胞	0	个/ul	0--3	
红细胞(正常)	0	个/ul	0--6	
鳞状上皮细胞	0	个/ul	0--0	
粘液丝	0	个/ul	0--0	
颜色(Colour)	淡黄色			
尿葡萄糖(GLU)	-		阴性	
酮体(KET)	-		阴性	
比重(SG)	1.020		1.003--1.030	
酸碱度(PH)	6.5		4.5--8.0	
尿蛋白质(PRO)	-		阴性	
尿胆原(URO)	-		阴性	
亚硝酸盐(NIT)	-		阴性	
红细胞(尿)(RBC)	0	个/ul	0--6	
尿白细胞(LEU)	-		阴性	

*小结:

未见异常

操作员：王文静 检查日期：2024-09-13 检查医生：陈建国

血常规（五分类）

项目名称	检查结果	单位	参考值	提示
白细胞(WBC)	5.15	10 ⁹ /L	3.5--9.5	
淋巴细胞绝对值(LY#)	2.18	10 ⁹ /L	1.1--3.2	
淋巴细胞百分比(LY%)	42.3	%	20--50	
中性粒细胞绝对值(GR#)	2.56	10 ⁹ /L	1.8--6.3	
中性粒细胞百分比(GR%)	49.7	%	40--75	
嗜碱性粒细胞绝对值(BA#)	0.01	10 ⁹ /L	0--0.06	
嗜碱性粒细胞百分比(BA%)	0.3	%	0--1.0	
嗜酸性粒细胞绝对值(EO#)	0.05	10 ⁹ /L	0.02--0.52	
嗜酸性粒细胞百分比(EO%)	0.9	%	0.4--8.0	
血小板(PLT)	205	10 ⁹ /L	125--350	
血小板分布宽度(PDW)	16.1	%	15--17	
平均血小板体积(MPV)	9.6	fl	6.0--14.0	
血小板压积(PCT)	0.196	%	0.11--0.28	
红细胞(RBC)	5.07	10 ¹² /L	4.3--5.8	
血红蛋白	160	g/L	130--175	
红细胞压积(HCT)	48.5	%	40--50	
红细胞平均体积(MCV)	95.8	fl	82--100	
平均血红蛋白含量(MCH)	31.7	pg	27--34	
平均血红蛋白浓度(MCHC)	331	g/L	316--354	
单核细胞绝对值(MO#)	0.35	10 ⁹ /L	0.1--0.60	
单核细胞百分比(MO%)	6.8	%	3--10	
红细胞分布宽度标准差	43.7	fl	35--56	

(RDW-SD)				
红细胞分布宽度变异系数 (RDW-CV)	12.2	%	10.6--16.6	
大血小板比率	22.0	%	11--45	
大血小板数目	45	10 ⁹ /L	30--90	
未成熟粒细胞数目	0.03	10 ⁹ /L	0--999	
未成熟粒细胞百分比	0.5	%	0--100	
有核红细胞数目	0.000	10 ⁹ /L	0--9999	
有核红细胞百分比	0.00	/100WBC	0--9999	

***小结:**

未见异常

操作员：黄璐瑶 检查日期：2024-09-13 检查医生：陈建国

空腹血糖

项目名称	检查结果	单位	参考值	提示
葡萄糖(GLU)	4.72	mmol/L	3.89--6.1	

***小结:**

未见异常

操作员：梁可欣 检查日期：2024-09-13 检查医生：陈建国

乙肝五项

项目名称	检查结果	单位	参考值	提示
乙肝表面抗原	阴性 (-)		阴性 (-)	
乙型肝炎病毒表面抗体	阴性 (-)		阴性 (-)	
乙型肝炎病毒 e 抗体	阴性 (-)		阴性 (-)	
乙型肝炎病毒核心抗体	阴性 (-)		阴性 (-)	
乙型肝炎病毒 e 抗原	阴性 (-)		阴性 (-)	

***小结:**

未见异常

操作员：乔叶 检查日期：2024-09-13 检查医生：陈建国

血脂四项

项目名称	检查结果	单位	参考值	提示
动脉硬化指数	2.22		1.31--3.19	
总胆固醇(CHOL)	4.95	mmol/L	2.59--5.2	
甘油三脂(TG)	2.36	mmol/L	0.7--1.7	↑
低密度脂蛋白(LDL)	2.33	mmol/L	0--4.13	
高密度脂蛋白(HDL)	1.05	mmol/L	0.77--1.55	

*小结：

甘油三脂(TG)偏高(2.36 mmol/L)

操作员：梁可欣 检查日期：2024-09-13 检查医生：陈建国

肝功能七项

项目名称	检查结果	单位	参考值	提示
总蛋白(T PROT)	67.5	g/L	65--85	
白蛋白(ALB)	43.20	g/L	40--55	
总胆红素(TBIL)	22.10	umol/L	0--26	
直接胆红素(DBIL)	6.0	umol/L	0--8.0	
间接胆红素(IBIL)	16.10	umol/L	0--17.39	
丙氨酸氨基转移酶(ALT)	29.00	U/L	9--50	
门冬氨酸氨基转移酶(AST)	28.00	U/L	15--40	

*小结：

未见异常

操作员：梁可欣 检查日期：2024-09-13 检查医生：陈建国

肾功能五项

项目名称	检查结果	单位	参考值	提示
肌酐(CREA)	91.00	umol/L	57--97	
尿酸(UA)	413.00	umol/L	200--420	
β2 微球蛋白测定	1.81	mg/L	0.8--1.8	↑
尿素测定 (Urea)	5.90	mmol/L	3.1--8.0	
尿微量白蛋白	18.52	ug/ml	0--30	

***小结:**

β2 微球蛋白偏高(1.81 mg/L)

操作员：梁可欣 检查日期:2024-09-13 检查医生:陈建国

心脏病系列八项

项目名称	检查结果	单位	参考值	提示
乳酸脱氢酶(LDH)	160.00	U/L	120--250	
门冬氨酸氨基转移酶(AST)	28.00	U/L	15--40	
肌酸激酶(CK)	67.00	U/L	50--310	
肌酸激酶同工酶(CK-Mb(M))	13	U/L	0--25	
α-羟丁酸脱氢酶	156.00	U/L	72--182	
同型半胱氨酸	13.60	umol/L	0--15	
肌红蛋白	86.00	ng/ml	0--90	
高敏肌钙蛋白 (Tnl)	6.79	pg/ml	0--46.47	

***小结:**

未见异常

操作员：梁可欣 检查日期:2024-09-13 检查医生:陈建国

透视

项目名称	检查结果
透视	胸廓对称。气管、纵隔居中。双肺野清晰。心影在正常范围。膈平滑，肋膈角锐

利。

***小结：**

心肺膈未见异常。

操作员：李贵 检查日期：2024-09-13 检查医生：李贵

大同瑞慈康复医院 12导联心电图报告

刘儒 男 38岁

体检号:448464

病床号:

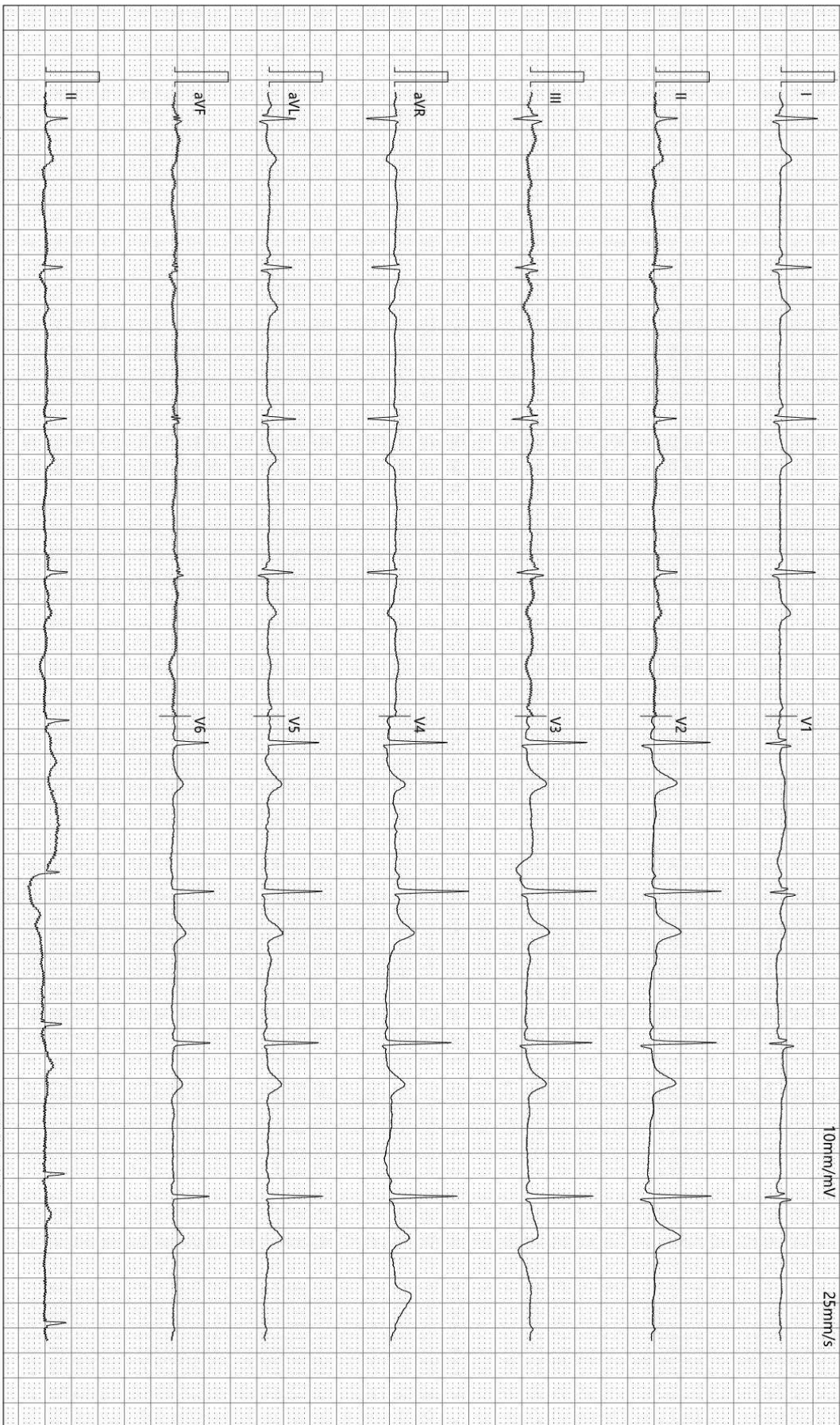
诊断结果:

- 1.窦性心动过缓
- 2.不完全性右束支阻滞

诊断医生:

张之生

HR : 49 ↓ bpm [60 ~ 100bpm]
 P : 98ms [0 ~ 110ms]
 PR : 142ms [120 ~ 200ms]
 QRS : 80ms [60 ~ 100ms]
 QT/QTc : 462/421ms [320 ~ 440/0 ~ 450ms]
 P/QRS/T : -13 ↓ /28/1deg. [0 ~ 75/-30 ~ 90/0 ~ 75deg]
 RV5/SV1 : 1.048/0.225mV [0.0 ~ 2.5/0.0 ~ 2.0mV]



检查时间:2024-09-13 10:02:40

诊断时间:2024-09-13 10:16:18

SEMIP V1 90

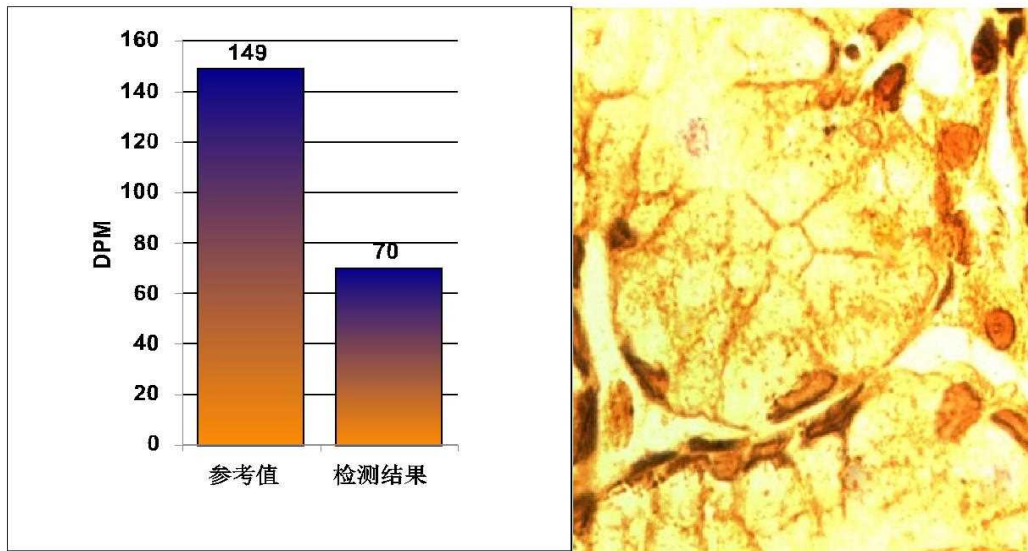
仅供临床参考

大同瑞慈康复医院

¹⁴C呼气试验检验报告

姓名	刘儒	年龄	38	性别	男
住院号		日期	2024-09-13 10:01	电话	
送检医生	曹居杰	样品编号	09945	编号	2309130541

¹⁴C呼气试验



阳性参考值 (Disintegrations Per Minute(DPM)):

DPM值:	dpm > 2499	阳性++++
	1499 < dpm ≤ 2499	阳性+++
	499 < dpm ≤ 1499	阳性++
	149 < dpm ≤ 499	阳性
	dpm ≤ 99	阴性
	99 < dpm ≤ 149	不确定

检测结果: dpm= 70 阴性

本检查结果仅供临床参考，仅针对本次检查，不作医疗证明

温馨提示:

检测医生: _____ 曹居杰

MRI 诊断图文报告

流水号: 2309130541

影像号: MR20240912070

姓名: 刘儒

年龄: 38 岁

性别: 男

检查设备: 西门子 1.5T 磁共振

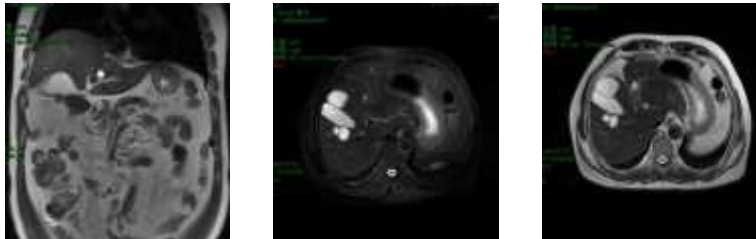
体检号: 448464

申请医院: 本院

体检科室: 体检科

检查部位: 上腹 MRI

经典图像:



影像所见:

肝叶比例协调, 肝缘光滑, 肝内见多发直径约 0.3cm-3.4cm 的类圆形长 T1 长 T2 信号, T2 抑脂像呈高信号, DWI 呈高信号, ADC 高信号, 肝实质 T1 反相位序列信号较同相位信号未见减低, 肝内外胆管无扩张, 胆囊不大, 胆囊腔内未见异常信号, 胆囊底壁局限性稍增厚。脾不大, 脾实质内未见异常信号。右肾见一直径约 0.5cm 的类圆形长 T1 长 T2 信号, T2 抑脂像呈高信号, DWI 呈高信号, ADC 高信号, 胰腺、左肾、双侧肾上腺大小、形态、信号无异常。腹腔、腹膜后未见异常增大的淋巴结。

影像诊断:

- 肝内及右肾多发异常信号, 考虑囊肿可能大, 建议 MRI 增强扫描
- 胆囊壁稍增厚, 考虑胆囊腺肌症可能大

报告医师: 陈江莲

检查日期: 2024-09-13

审核医师: 陈江莲

报告日期: 2024-09-13

MRI 诊断图文报告

流水号: 2309130541

影像号: MR20240912071

姓名: 刘儒

年龄: 38 岁

性别: 男

检查设备: 西门子 1.5T 磁共振

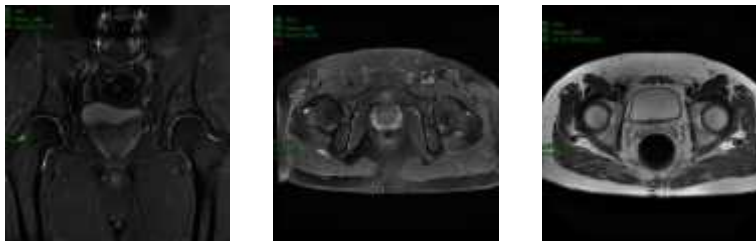体检号: 448464

申请医院: 本院

体检科室: 体检科

检查部位: 下腹 MRI

经典图像:



影像所见:

前列腺体积不大, 大小约 3.3 (AP) cm×4.3 (LR) cm×2.8 (HF) cm, 其内信号均匀, 内外叶比例适中。双侧精囊腺无异常征象, 直肠、膀胱无异常, 双侧腹股沟区淋巴结无肿大, 所见骨质未见异常信号。所见肠管分布正常。

影像诊断:

下腹部 MRI 平扫未见病变征象

报告医师: 陈江莲

检查日期: 2024-09-13

审核医师: 陈江莲

报告日期: 2024-09-13

超声诊断图文报告

流水号: 2309130541

影像号: 1676510

姓名: 刘儒

年龄: 38 岁

性别: 男

检查设备: Vivid E95

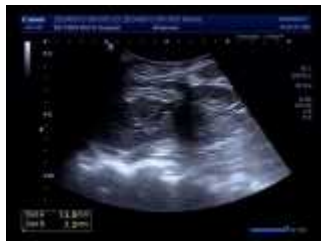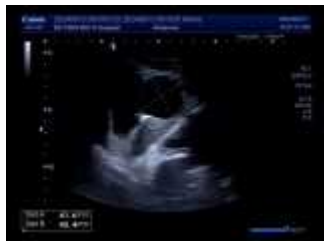体检号: 448464

申请医院: 本院

体检科室: 体检科

检查部位: 全腹彩超

经典图像:



影像所见:

肝脏大小形态正常, 包膜光滑完整, 肝内探及多个囊性回声, 较大约 4.2*4.0cm, 边界清, 余实质回声均匀, 肝内管道系统走行清晰, 门静脉及肝内胆管不扩张。

胆囊大小形态正常, 壁不厚、光滑, 囊内透声好, 肝外胆管不扩张。

胰腺大小形态正常, 实质回声均匀, 主胰管不扩张。

脾脏大小形态正常, 实质回声均匀, 脾门静脉不宽。

双肾大小形态正常, 皮髓质分界清晰, 集合系统未见分离, 右肾探及数个囊性回声, 较大位于下极, 大小约 1.3*0.7cm, 边界清, 双侧输尿管未见扩张。

膀胱充盈佳, 未见明显异常。

前列腺形态饱满, 体积增大, 大小约 4.0*3.9*3.7cm, 实质回声欠均匀, 其内探及强回声斑, 直径约 0.4cm。

影像诊断:

1. 肝囊肿 (多发)
2. 右肾囊肿
3. 前列腺增生伴钙化

报告医师: 侯爱兰

检查日期: 2024-09-13

审核医师: 侯爱兰

报告日期: 2024-09-13