



检 查 结 果

姓名	曹海勇
性别	男
年龄	32岁
联系电话	18535299884
体检日期	2025-04-17

检验报告

尿液分析+尿沉渣

项目名称	检查结果	单位	参考值	提示
白细胞尿	4	个/u1	0--13	
上皮细胞(EC)	3	/HP	0--28	
管型(CAST)	0	个/u1	0--1	
霉菌(尿)	0	/HP	0--0	
结晶	1	/HP	0--10	
透明度(CLA)	清亮			
胆红素(BIL)	-		阴性	
隐血(ERY)	-		阴性	
小圆上皮细胞(SRC)	0	个/u1	0--0	
维生素C	-		阴性	
异常红细胞	0	个/u1	0--3	
红细胞(正常)	0	个/u1	0--6	
鳞状上皮细胞	3	个/u1	0--0	↑
粘液丝	29	个/u1	0--0	↑
颜色(Colour)	淡黄色			
尿葡萄糖(GLU)	-		阴性	
酮体(KET)	-		阴性	
比重(SG)	1.030		1.003--1.030	
酸碱度(PH)	6.5		4.5--8.0	
尿蛋白质(PRO)	-		阴性	
尿胆原(URO)	-		阴性	
亚硝酸盐(NIT)	-		阴性	
红细胞(尿)(RBC)	0	个/u1	0--6	
尿白细胞(LEU)	-		阴性	

***小结：**

鳞状上皮细胞偏高(3 /HP) 粘液丝偏高(29 /HP)

操作员：王小雪 检查日期:2025-04-17 检查医生:康建忠

血常规（五分类）

项目名称	检查结果	单位	参考值	提示
白细胞(WBC)	6.77	10 ⁹ /L	3.5--9.5	
淋巴细胞绝对值(LY#)	2.46	10 ⁹ /L	1.1--3.2	
淋巴细胞百分比(LY%)	36.3	%	20--50	
中性粒细胞绝对值(GR#)	3.85	10 ⁹ /L	1.8--6.3	
中性粒细胞百分比(GR%)	56.9	%	40--75	
嗜碱性粒细胞绝对值(BA#)	0.05	10 ⁹ /L	0--0.06	
嗜碱性粒细胞百分比(BA%)	0.7	%	0--1.0	
嗜酸性粒细胞绝对值(E0#)	0.07	10 ⁹ /L	0.02--0.52	
嗜酸性粒细胞百分比(E0%)	1.1	%	0.4--8.0	
血小板(PLT)	226	10 ⁹ /L	125--350	
血小板分布宽度(PDW)	16.2	%	15--17	
平均血小板体积(MPV)	9.7	f1	6.0--14.0	
血小板压积(PCT)	0.221	%	0.11--0.28	
红细胞(RBC)	5.75	10 ¹² /L	4.3--5.8	
血红蛋白	177	g/L	130--175	↑
红细胞压积(HCT)	52.6	%	40--50	↑
红细胞平均体积(MCV)	91.4	f1	82--100	
平均血红蛋白含量(MCH)	30.8	pg	27--34	
平均血红蛋白浓度(MCHC)	336	g/L	316--354	
单核细胞绝对值(MO#)	0.34	10 ⁹ /L	0.1--0.60	
单核细胞百分比(MO%)	5.0	%	3--10	
红细胞分布宽度标准差(RDW-SD)	42.3	f1	35--56	
红细胞分布宽度变异系数(RDW-CV)	12.4	%	10.6--16.6	

大血小板比率	24.5	%	11--45	
大血小板数目	55	$10^9/L$	30--90	
未成熟粒细胞数目	0.02	$10^9/L$	0--999	
未成熟粒细胞百分比	0.4	%	0--100	
有核红细胞数目	0.000	$10^9/L$	0--9999	
有核红细胞百分比	0.00	/100WBC	0--9999	

***小结:**

血红蛋白偏高(177 g/L) 红细胞压积(HCT)偏高(52.6 %)

操作员：王小雪 检查日期:2025-04-17 检查医生:康建忠

肾功三项

项目名称	检查结果	单位	参考值	提示
肌酐(CREA)	70.10	umol/L	57--97	
尿酸(UA)	418.00	umol/L	200--420	
尿素测定(Urea)	5.60	mmol/L	3.1--8.0	

***小结:**

未见异常

操作员：梁可欣 检查日期:2025-04-17 检查医生:康建忠

空腹血糖

项目名称	检查结果	单位	参考值	提示
葡萄糖(GLU)	5.33	mmol/L	3.89--6.1	

***小结:**

未见异常

操作员：梁可欣 检查日期:2025-04-17 检查医生:康建忠

血脂四项

项目名称	检查结果	单位	参考值	提示
动脉硬化指数	3.12		1.31--3.19	
总胆固醇(CHOL)	5.77	mmol/L	2.59--5.2	↑

甘油三脂(TG)	3.14	mmol/L	0.7--1.7	↑
低密度脂蛋白(LDL)	3.21	mmol/L	0--4.13	
高密度脂蛋白(HDL)	1.03	mmol/L	0.77--1.55	

***小结:**

总胆固醇(CHOL)偏高(5.77 mmol/L) 甘油三脂(TG)偏高(3.14 mmol/L)

操作员：梁可欣 检查日期:2025-04-17 检查医生:康建忠

肝功能三项

项目名称	检查结果	单位	参考值	提示
γ-谷氨酰转肽酶(GGT)	197.0	U/L	10--60	↑
丙氨酸氨基转移酶(ALT)	178.00	U/L	9--50	↑
门冬氨酸氨基转移酶(AST)	68.00	U/L	15--40	↑
谷草比谷丙	0.38		0.4--2.5	↓

***小结:**

γ-谷氨酰转肽酶(GGT)偏高(197.0 U/L) 丙氨酸氨基转移酶(ALT)偏高(178.00 U/L) 门冬氨酸氨基转移酶(AST)偏高(68.00 U/L) 谷草比谷丙偏低(0.38)

操作员：梁可欣 检查日期:2025-04-17 检查医生:康建忠

大同瑞慈康复医院 12导联心电图报告

曹海勇 男 32岁

体检号:448309

病床号:

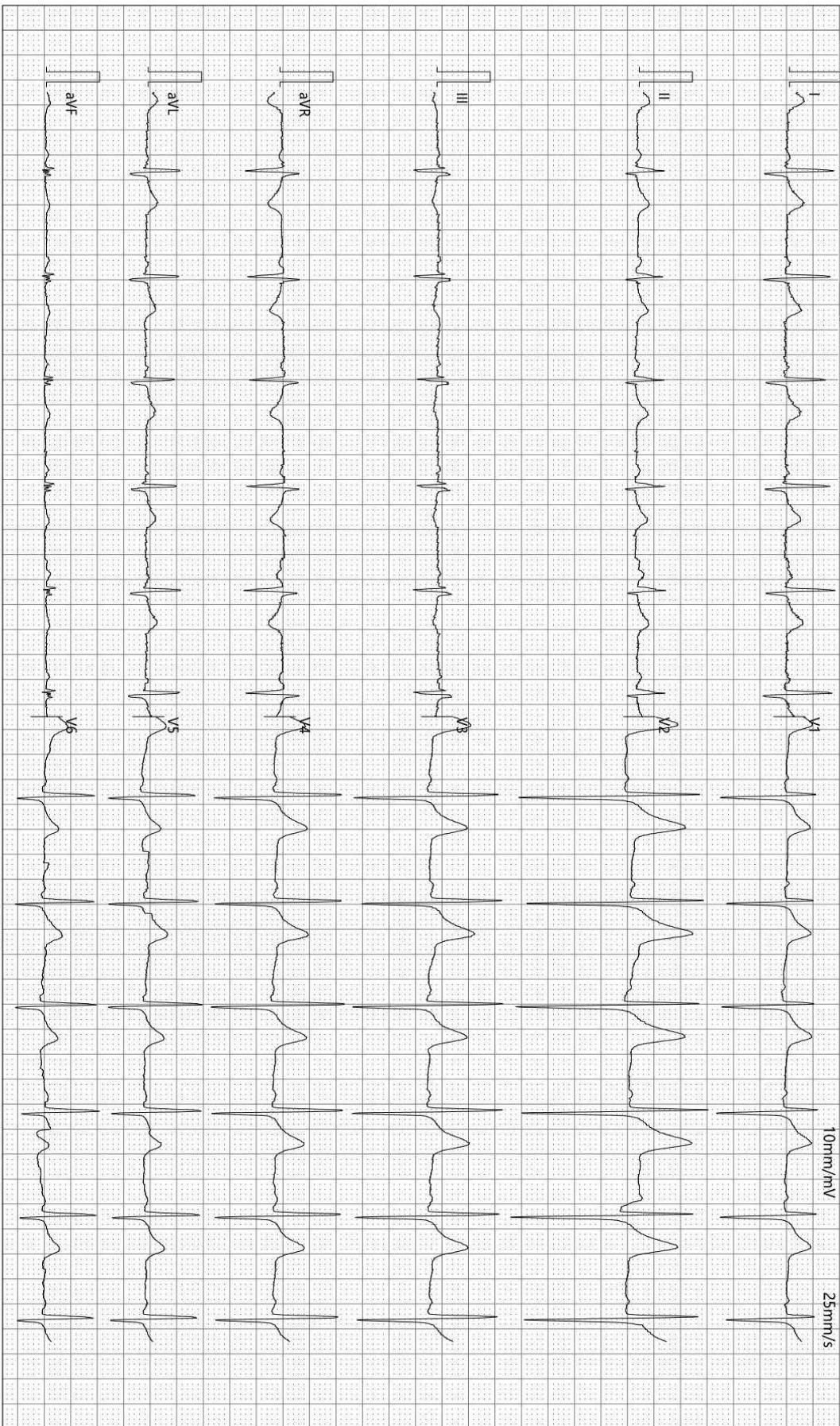
诊断结果:

- 1. 窦性心律
- 2. 正常心电图

诊断医生:

曹海勇

HR : 72bpm [60~100bpm]
P : 114 f ms [0~110ms]
PR : 147ms [120~200ms]
QRS : 84ms [60~100ms]
QT/QTc : 392/432ms [320~440/0~450ms]
P/QRS/T : 53/27/16deg. [0~75/-30~90/0~75deg]
RV5/SV1 : 1.078/1.214mV [0.0~2.5/0.0~2.0mV]



检查时间:2025-04-17 09:08:09

诊断时间:2025-04-17 09:31:03

SEMIP V1.90

仅供临床参考

Rich 大同瑞慈康复医院
超声诊断图文报告

流水号: 2309110532

超声号: 1828955

姓名: 曹海勇

年龄: 32岁

性别: 男

检查设备: Vivid E95

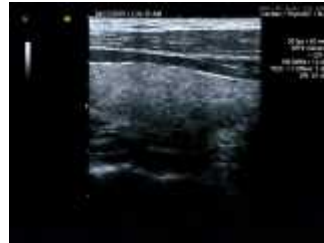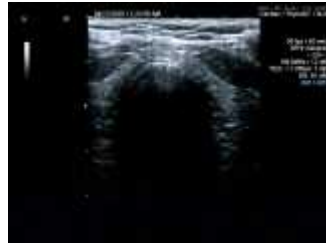
体检号: 448309

申请医院: 本院

体检科室: 体检科

检查部位: 甲状腺彩超

经典图像:



影像所见:

甲状腺双侧叶形态正常, 包膜完整, 实质回声均匀, CDFI: 未见异常血流信号。
双侧颈部未见明显肿大淋巴结。

影像诊断:

甲状腺双侧叶未见异常

报告医师: 李菊蓉

检查日期: 2025-04-17

审核医师: 李菊蓉

报告日期: 2025-04-17



注: 本报告仅供临床医生参考!

地址: 大同市魏都大道 79 号。如有疑问, 请致电: 0352---2830580

Rich 大同瑞慈康复医院
超声诊断图文报告

流水号: 2309110532

超声号: 1828961

姓名: 曹海勇

年龄: 32岁

性别: 男

检查设备: Vivid E95

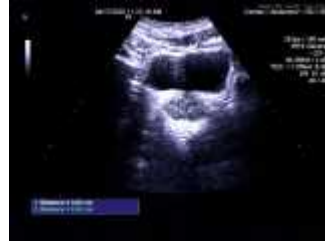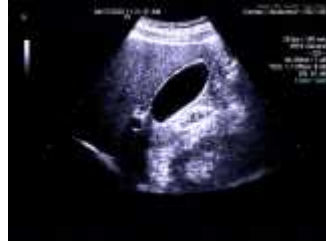体检号: 448309

申请医院: 本院

体检科室: 体检科

检查部位: 全腹彩超

经典图像:



影像所见:

肝脏大小形态正常, 包膜光滑完整, 实质回声细腻、增强, 肝内管道系统走行欠清晰, 门静脉及肝内胆管不扩张。
胆囊大小形态正常, 壁不厚、光滑, 囊内透声好, 肝外胆管不扩张。
胰腺大小形态正常, 实质回声均匀, 主胰管不扩张。
脾脏大小形态正常, 实质回声均匀, 脾门静脉不宽。
双肾大小形态正常, 皮髓质分界清晰, 集合系统未见分离, 双侧输尿管未见扩张。
膀胱充盈尚可。
前列腺形态正常, 大小约 3.6*2.8*2.4cm, 实质回声均匀。

影像诊断:

脂肪肝(轻度)

报告医师: 李菊蓉

检查日期: 2025-04-17

审核医师: 李菊蓉

报告日期: 2025-04-17



注: 本报告仅供临床医生参考!

地址: 大同市魏都大道 79 号。若有疑问, 请致电: 0352---2830580

ID 号: 2309110532

影像号: CT20250417071

姓名: 曹海勇

年龄: 32 岁

性别: 男

检查设备: 西门子量子双源 CT

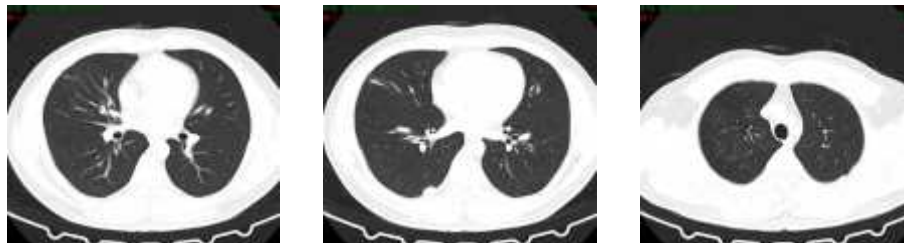体检号: 448309

申请医院: 本院

体检科室: 体检科

检查部位: 肺部双源 CT

经典图像:



影像所见:

胸廓对称, 骨性肋骨完整, 胸壁软组织结构良好, 两肺支气管血管纹理走行分布良好, 支气管束结构清晰, 双肺通气良好。右肺中叶纤维索条粘连, 上叶近肺门旁钙化灶, 肺门结构未见异常。纵隔无偏移, 段以上支气管通畅。心影及大血管形态结构正常, 纵隔内未见肿大淋巴结。胸膜未见异常。

影像诊断:

- 右肺上叶钙化灶
- 右肺中叶纤维粘连

报告医师: 剧艳军

检查日期: 2025-04-18

审核医师: 剧艳军

报告日期: 2025-04-18

ID号: 2309110532

影像号: MR20250417040

姓名: 曹海勇

年龄: 32岁

性别: 男

检查设备: 西门子 1.5T 磁共振

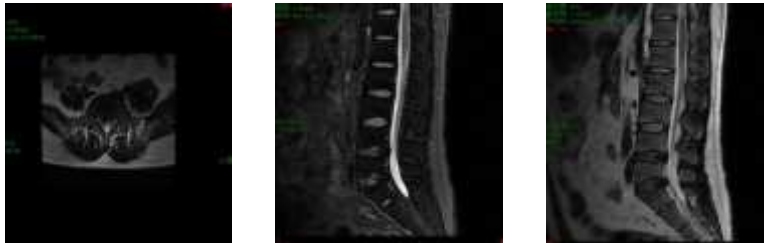体检号: 448309

申请医院: 本院

体检科室: 体检科

检查部位: MR 检查

经典图像:



影像所见:

腰椎椎体序列正常, 生理曲度存在。各椎体及附件骨结构正常。腰2、腰3椎体见局限性凹陷, 与同层面椎间盘信号一致。各椎间盘脱水变性, 于T2WI像信号减低, 腰4-5、腰5-骶1椎间盘膨出伴向后突出, 椎管及双侧椎间孔狭窄, 硬膜囊及双侧神经根受压。脊髓圆锥位置、形态、信号无异常。

影像诊断:

1. 腰4-5、腰5-骶1椎间盘膨出伴突出(中央型)
2. 腰2、腰3椎体“许莫氏结节”形成

报告医师: 陈江莲

检查日期: 2025-04-17

审核医师: 陈江莲

报告日期: 2025-04-17