

2309070651

# 大同瑞慈健康体检

## 报 告 册

体检编号	447985	工号	32
姓名	李文斌		
性别	男	年龄	岁
单位	中煤资源发展集团有限公司		
部门	中煤资源发展集团有限公司大同		
联系电话	13934128855		
体检日期	2023-12-21		

尊敬的 李文斌先生 您好！

首先，瑞慈健康体检全体员工欢迎您的光临，并对您的信任表示衷心的感谢！

您于 2023-12-21 （体检编号：447985）完成健康检查，本机构的各科医生已根据您的体检项目及结果，汇总成此份健康体检报告，并经总检医生审核。据此提出对您健康状况的综合分析及建议。

瑞慈健康体检倡导“大健康、大康复”，提出“健康是第一财富（Rich）”的人文理念。希望您仔细阅读并妥善地保管此份健康体检报告，并认真关注报告中的提示与建议，若您对报告内容有任何疑问，可直接与瑞慈健康体检客服部联系，进一步咨询。

健康体检咨询电话：**0352-2824444**

客户服务咨询电话：**0352-2830597**

**400-6112995**

瑞慈健康体检报告由下列内容组成：

第一部分：主检报告

第二部分：分科分项结果

第三部分：检验报告

第四部分：附表

## 主检报告

### 检查综述

- 1、【身高、体重、血压】 (1) 血压 129/92：本次测量血压偏高
- 2、【血常规（五分类）】 大血小板数目偏低( $25 \times 10^9/L$ )
- 3、【血脂四项】 甘油三脂(TG)偏高(2.56 mmol/L)
- 4、【尿液分析+尿沉渣】 鳞状上皮细胞偏高(1 /HP)
- 5、【颅脑 MRI】 1、双侧额叶皮髓质交界处多发缺血灶 2、左侧上颌窦、双侧筛窦炎伴粘膜肥厚，左侧上颌窦粘膜下囊肿
- 6、【全腹彩超】 1. 轻度脂肪肝 2. 胆囊附壁结晶 3. 前列腺增生伴钙化

### 医生建议

#### 【本次测量血压偏高】：

- (1) 高血压是指收缩期和（或）舒张期动脉血压高于正常，并连续三次不同日测量，血压都高于正常标准，可确定患高血压病。
- (2) 高血压的发病与遗传、精神过度紧张、肥胖、吸烟、酗酒、嗜盐等因素有关。血压持久增高，可导致心、脑、肾等脏器的损害。
- (3) 原发性高血压由于目前原因不明（部分与遗传有关），须终身服药降压。高血压主要危害心、脑血管和肾脏。一旦确诊“高血压”就要终生服药。
- (4) 平时应低盐（每天 5~10g）、低脂饮食（少吃动物脂肪与内脏）；忌烟限酒。遵照医嘱坚持服药，定期测量血压，宜控制在 140/90mmHg 以下，若合并有糖尿病和肾病，要把血压控制在 130/80mmHg 以下。
- (5) 血压到正常水平时，说明此时选用的降压药和治疗方案基本合适，但并不意味着高血压已被“治愈”，应坚持治疗。若盲目自行停药或间断服药，常会使血压波动很大，而加重心、脑、肾和血管的损害。
- (6) 建议您密切关注血压，保持心情舒畅，劳逸结合，适量运动，控制体重，避免过度劳累、情绪激动等。改进生活方式，适当低盐、低脂、低胆固醇饮食，戒烟酒。必要时心血管专科诊治。

#### 【大血小板数目偏低】：

- (1) 供内科结合临床参考。

#### 【甘油三脂(TG)偏高】：

- (1) 甘油三酯是甘油和脂肪酸所构成的有机化合物，甘油三酯测定是脂类代谢的重要指标之一。
- (2) 甘油三酯增高与冠心病的发生有着重要的相关性，随年龄增大而有上升的趋势，其增高最常见于高脂和过量糖类饮食、肥胖等。
- (3) 甘油三酯主要功能是为机体提供能量，其正常值在 0.7-1.7mmol/L 之间，1.7-2.29mmol/L 为边缘增高，提示应该注意饮食和运动了。
- (4) 甘油三酯大于 2.3mmol/L，就称为高甘油三酯血症。甘油三酯增高虽然不会直接导致血管斑块的形成，但也会间接引起心脑血管疾病风险增加，同时，当甘油三酯大于 5.6mmol/L 时，还会增加急性胰腺炎的风险，所以降低甘油三酯的基础主要是控制饮食，饮食控制不佳可以选择药物治疗。
- (5) 生活方式的干预是控制甘油三酯水平升高的基础，包括减重，增加运动量，限制酒精摄入以及避免食用果糖和高碳水化合物食物。多食蔬菜水果，定期复查。
- (6) 明显增高者在医师的指导下使用降脂药物治疗，首选他汀和贝特类药物。

**【鳞状上皮细胞偏高】：**

(1)在生理情况下，机体正常的新陈代谢都会引起鳞状上皮细胞的脱离，这是一种正常的机体现象。如果长时间出现鳞状上皮细胞偏高的现象时，则有可能是尿路感染、泌尿系统结石等因素导致，应及时往泌尿外科进一步诊断治疗。

**【左侧上颌窦、双侧筛窦炎伴粘膜肥厚】：**

(1)建议耳鼻喉科诊断治疗。

**【左侧上颌窦粘膜下囊肿】：**

(1)建议耳鼻喉科诊断治疗。

**【双侧额叶皮髓质交界处多发缺血灶】：**

- (1)脑缺血灶就是脑部毛细血管发生堵塞后形成血管中空，血液不再流过，局部脑细胞缺氧坏死后形成的病灶。
- (2)脑缺血灶是一种比较常见的脑内出血疾病，引起的原因比较多，常见于老年人，尤其是合并有高血压、糖尿病等危险因素的老年人更加常见。
- (3)如果患有高血压这种慢性疾病，有可能会出这种疾病的表现，尤其是一些中老年朋友，长期的慢性疾病高血压，容易诱发脑缺血灶的发病，所以说患者要及时发现，及时治疗。
- (4)脑缺血灶的一般症状是出现头晕头痛等现象，如果是病情发展后就有可能导致偏瘫、语言不清、大小便失禁、失去记忆力，甚至是意识糊涂、失明等情况。部分患者在临床上可以没有任何的临床表现，只是在无意中检查头颅CT或者磁共振才发现。
- (5)脑内多发缺血灶在发病初期症状不是很明显，而且没什么危害。但是这种疾病却极其容易复发，让神经受损。而严重后果是会导致整个中枢神经功能损害，会发生瘫痪甚至危及生命。
- (6)如果这种缺血灶是孤立的、个别的或者是很小的，一般不是什么大病。但是如果是弥漫性的病变，病灶比较大，往往提示患者动脉硬化的程度很重。
- (7)饮食中需避免辛辣油炸、脂肪和胆固醇含量高的食物，多补充富含纤维素、维生素、蛋白质和钙质的食物，有助于脑部症状恢复。
- (8)多吃纤维素含量比较高的食物，可以起到降低血脂的作用，如番薯、香蕉、大豆类等。多吃大蒜，因为大蒜能稀释血液，能起到缓解供血不足的症状还能降血压。
- (9)多吃鱼和鸡蛋，因为鱼和鸡蛋富含蛋白质和钙质，能对大脑的细胞起到刺激作用，从而提高大脑记忆力。菠萝、土豆泥、葡萄糖等都能对记忆力起到改善的作用，起到提高记忆力的效果。
- (10)避免不合理饮食。提倡采用低盐、低脂、低热量及富含维生素饮食，每日食盐量不超过6g。多食蔬菜、水果和纤维素丰富食物，既含丰富的维生素、纤维素，又含钾、钙丰富而含钠低的食品。
- (11)保持健康的生活方式，戒烟、禁止酗酒。吸烟和酗酒可使血管痉挛，心跳加快，血压升高，血浆纤维蛋白含量增加，血液粘度增加，减少脑血流量及加速动脉硬化等。因此，向患者讲明吸烟的危害性，采用心理咨询、口服戒烟药等综合性干预措施，避免大量饮酒，控制体重。
- (12)对原发病及早治疗，严格按照医嘱服药，进行正规治疗，控制血压、血脂、血糖。避免长期服药导致血液高凝，不得滥用药物，需在医生指导下服药。保持健康的体重，保持心情愉悦。
- (13)对于心血管患者等高危人群需每年进行影像学 and 实验室检查，有一定的早期筛查作用。

**【轻度脂肪肝】：**

- (1)脂肪肝是指肝脏被脂肪浸润，为一种多病因引起的获得性疾病。
- (2)脂肪肝是以肝细胞脂肪变性和脂肪蓄积为病理特征，最常见易患因素有超重或肥胖、进食油腻食物、高脂血症（尤其甘油三酯升高）、营养失调（营养过量或不足）、饮酒、高脂血症、少运动、糖耐量异常、减肥造成体重急剧下降、营养不良、中毒和药物等。
- (3)当肝内脂类（主要为甘油三酯）含量超过肝重的5%时为脂肪肝。脂肪肝是一个常见的临床现象，不是一个独立性的疾病。
- (4)值得注意的是，过多的脂肪在肝组织、肝细胞内浸润，引起肝细胞肿大，严重可致肝硬化。脂肪肝是可逆性的，合理饮食、运动及治疗后可恢复。
- (5)合理控制饮食，控制总摄入量，低盐、低脂和低糖类饮食，少吃动物内脏，多吃蔬菜水果；
- (6)控制危险因素，如控制体重、改善胰岛素抵抗、调整血脂紊乱，戒酒、戒烟，坚持长期有氧运动，加强体育锻炼；
- (7)定期复查腹部彩超、血脂、肝功能。

**【前列腺增生伴钙化】：**

(1)前列腺增生又称前列腺肥大，增生的腺体位于膀胱颈部，会使尿路梗阻，引起尿频和排尿困难，严重影响患者的生活质量，是中老年男性的常见疾病。建议往泌尿科咨询，结合临床诊治。

(2)1、前列腺钙化斑大多数是由于前列腺炎症之后，前列腺内部组织局部出现了纤维化、钙质沉积而引起的。多数患者都是在体检时通过彩超检查时发现的，一般情况没有不适症状不需治疗。2、部分患者如有不适症状，建议前往泌尿科诊断治疗。

**【胆囊附壁结晶】：**

(1)胆囊壁胆固醇结晶是指胆固醇沉积于胆囊壁粘膜下形成的一种病变，很容易引起胆结石，多与高脂肪、高胆固醇的食物、工作紧张、饮食不规律等因素有关。建议平时注意饮食宜清淡有营养，多喝水，多食新鲜蔬菜水果，必要时中西医结合治疗。

汇总医生： 丁昊炜

主检日期： 2023-12-22

主检医生：

## 分科结果

### 身高、体重、血压

项目名称	检查结果	项目名称	检查结果
身高	174cm	体重	72kg
血压	129/92mmHg		

**\*小结：**

(1) 血压 129/92：本次测量血压偏高

操作员：陈红锦

检查日期:2023-12-21

检查医生：卢文举

## 检验报告

## 尿液分析+尿沉渣

项目名称	检查结果	单位	参考值	提示
白细胞尿	0	个/ul	0--13	
上皮细胞(EC)	1	/HP	0--28	
管型(CAST)	0	个/ul	0--1	
霉菌(尿)	0	/HP	0--0	
结晶	0	/HP	0--10	
透明度(CLA)	清亮			
胆红素(BIL)	-		阴性	
隐血(ERY)	-		阴性	
小圆上皮细胞(SRC)	0	个/ul	0--0	
维生素C	-		阴性	
异常红细胞	0	个/ul	0--3	
红细胞(正常)	0	个/ul	0--6	
鳞状上皮细胞	1	个/ul	0--0	↑
粘液丝	0	个/ul	0--0	
颜色(Colour)	淡黄色			
尿葡萄糖(GLU)	-		阴性	
酮体(KET)	-		阴性	
比重(SG)	1.020		1.003--1.030	
酸碱度(PH)	6.5		4.5--8.0	
尿蛋白质(PRO)	-		阴性	
尿胆原(URO)	-		阴性	
亚硝酸盐(NIT)	-		阴性	
红细胞(尿)(RBC)	0	个/ul	0--6	
尿白细胞(LEU)	-		阴性	

\*小结:

鳞状上皮细胞偏高(1 /HP)

操作员：李佳敏 检查日期:2023-12-21 检查医生:陈建国

### 丙肝抗体测定

项目名称	检查结果	单位	参考值	提示
丙型肝炎病毒抗体	阴性 (-)		阴性 (-)	

**\*小结:**

未见异常

操作员：赵伟 检查日期:2023-12-21 检查医生:陈建国

### 血常规（五分类）

项目名称	检查结果	单位	参考值	提示
白细胞(WBC)	7.42	10 <sup>9</sup> /L	3.5--9.5	
淋巴细胞绝对值(LY#)	2.52	10 <sup>9</sup> /L	1.1--3.2	
淋巴细胞百分比(LY%)	33.9	%	20--50	
中性粒细胞绝对值(GR#)	4.45	10 <sup>9</sup> /L	1.8--6.3	
中性粒细胞百分比(GR%)	59.9	%	40--75	
嗜碱性粒细胞绝对值(BA#)	0.02	10 <sup>9</sup> /L	0--0.06	
嗜碱性粒细胞百分比(BA%)	0.3	%	0--1.0	
嗜酸性粒细胞绝对值(EO#)	0.07	10 <sup>9</sup> /L	0.02--0.52	
嗜酸性粒细胞百分比(EO%)	1.0	%	0.4--8.0	
血小板(PLT)	153	10 <sup>9</sup> /L	125--350	
血小板分布宽度(PDW)	16.0	%	15--17	
平均血小板体积(MPV)	8.7	fl	6.0--14.0	
血小板压积(PCT)	0.132	%	0.11--0.28	
红细胞(RBC)	4.85	10 <sup>12</sup> /L	4.3--5.8	
血红蛋白	161	g/L	130--175	

红细胞压积(HCT)	46.6	%	40--50	
红细胞平均体积(MCV)	96.0	fl	82--100	
平均血红蛋白含量(MCH)	33.2	pg	27--34	
平均血红蛋白浓度(MCHC)	346	g/L	316--354	
单核细胞绝对值(MO#)	0.36	10 <sup>9</sup> /L	0.1--0.60	
单核细胞百分比(MO%)	4.9	%	3--10	
红细胞分布宽度标准差(RDW-SD)	46.5	fl	35--56	
红细胞分布宽度变异系数(RDW-CV)	12.8	%	10.6--16.6	
大血小板比率	16.1	%	11--45	
大血小板数目	25	10 <sup>9</sup> /L	30--90	↓
未成熟粒细胞数目	0.05	10 <sup>9</sup> /L	0--999	
未成熟粒细胞百分比	0.6	%	0--100	
有核红细胞数目	0.000	10 <sup>9</sup> /L	0--9999	
有核红细胞百分比	0.00	/100WBC	0--9999	

**\*小结:**

大血小板数目偏低(25 10<sup>9</sup>/L)

操作员：黄璐瑶 检查日期:2023-12-21 检查医生:陈建国

**梅毒抗体**

项目名称	检查结果	单位	参考值	提示
梅毒抗体	0.05	S/CO	0--1	

**\*小结:**

未见异常

操作员：赵伟 检查日期:2023-12-21 检查医生:陈建国

**肾功三项**

项目名称	检查结果	单位	参考值	提示
------	------	----	-----	----

肌酐(CREA)	97.00	umol/L	41--111	
尿酸(UA)	354.00	umol/L	200--420	
尿素测定 (Urea)	6.50	mmol/L	3.1--9.5	

**\*小结:**

未见异常

操作员：刘慧芳 检查日期:2023-12-21 检查医生:陈建国

**空腹血糖**

项目名称	检查结果	单位	参考值	提示
葡萄糖(GLU)	5.93	mmol/L	3.89--6.1	

**\*小结:**

未见异常

操作员：刘慧芳 检查日期:2023-12-21 检查医生:陈建国

**乙肝五项**

项目名称	检查结果	单位	参考值	提示
乙肝表面抗原	阴性 (-)		阴性 (-)	
乙型肝炎病毒表面抗体	阴性 (-)		阴性 (-)	
乙型肝炎病毒 e 抗体	阴性 (-)		阴性 (-)	
乙型肝炎病毒核心抗体	阴性 (-)		阴性 (-)	
乙型肝炎病毒 e 抗原	阴性 (-)		阴性 (-)	

**\*小结:**

未见异常

操作员：赵伟 检查日期:2023-12-21 检查医生:陈建国

**血脂四项**

项目名称	检查结果	单位	参考值	提示
动脉硬化指数	2.53		1.31--3.19	

总胆固醇(CHOL)	3.53	mmol/L	2.59--5.2	
甘油三脂(TG)	2.56	mmol/L	0.7--1.7	↑
低密度脂蛋白(LDL)	2.05	mmol/L	0--4.13	
高密度脂蛋白(HDL)	0.81	mmol/L	0.77--1.55	

**\*小结:**

甘油三脂(TG)偏高(2.56 mmol/L)

操作员：刘慧芳 检查日期:2023-12-21 检查医生:陈建国

**肝功能七项**

项目名称	检查结果	单位	参考值	提示
总蛋白(T PROT)	70.0	g/L	65--85	
白蛋白(ALB)	43.40	g/L	40--55	
总胆红素(TBIL)	20.50	umol/L	0--26	
直接胆红素(DBIL)	5.5	umol/L	0--8.0	
间接胆红素(IBIL)	15.00	umol/L	0--17.39	
丙氨酸氨基转移酶(ALT)	41.00	U/L	9--50	
门冬氨酸氨基转移酶(AST)	26.00	U/L	15--40	

**\*小结:**

未见异常

操作员：刘慧芳 检查日期:2023-12-21 检查医生:陈建国

**艾滋病病毒抗体检查**

项目名称	检查结果	单位	参考值	提示
艾滋病病毒抗体	阴性 (-)		阴性 (-)	

**\*小结:**

未见异常

操作员：赵伟 检查日期:2023-12-21 检查医生:陈建国

(男) 肿瘤三项

项目名称	检查结果	单位	参考值	提示
前列腺特异性抗原(PSA)	0.93	ng/ml	0--1.4	
癌胚抗原(CEA)	1.21	ng/ml	0--5	
甲胎蛋白(AFP)	6.8	ng/ml	0--7	

\*小结:

未见异常

操作员：刘慧芳 检查日期:2023-12-21 检查医生:陈建国

# 大同瑞慈康复医院 12导联心电图报告

李文斌 男 55岁

体检号:

病历号:

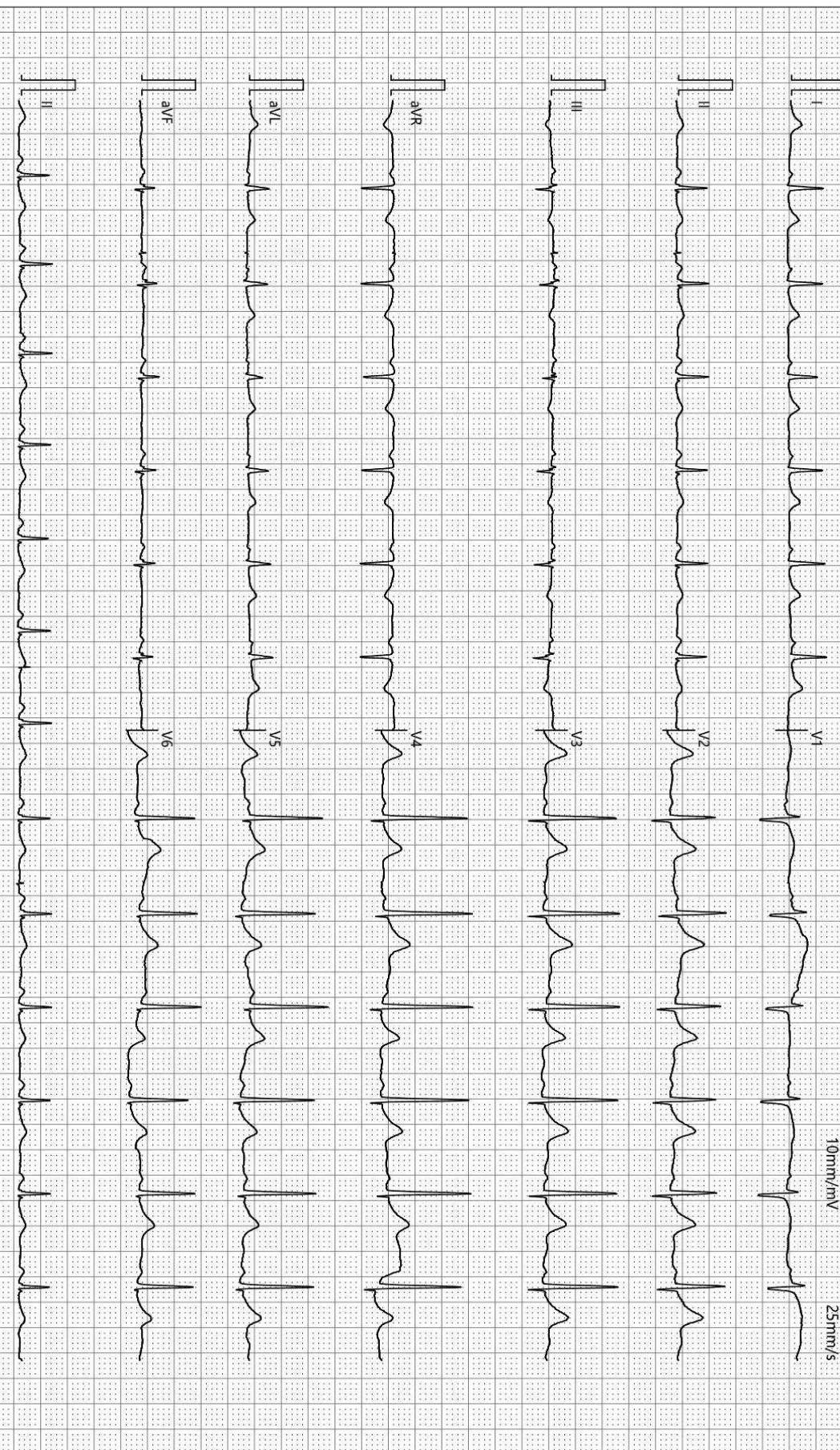
诊断结果:

- 1. 窦性心律
- 2. 正常心电图

诊断医生:

*李文斌*  
*陶文婷*

HR	: 81bpm	[60 ~ 100bpm]
P	: 95ms	[0 ~ 110ms]
PR	: 137ms	[120 ~ 200ms]
QRS	: 79ms	[60 ~ 100ms]
QT/QTc	: 367/428ms	[320 ~ 440/0 ~ 450ms]
P/QRS/T	: 56/19/9deg.	[0 ~ 75/-30 ~ 90/0 ~ 75deg]
RV5/SV1	: 1.387/0.494mV	[0.0 ~ 2.5/0.0 ~ 2.0mV]



检查时间:2023-12-21 08:38:36

诊断时间:2023-12-21 08:45:55

SEMIP V1.90

仅供临床参考

# 大同瑞慈康复医院

## <sup>14</sup>C呼气试验检验报告

姓名	李文斌	年龄	55	性别	男
住院号	0	日期	2023/12/21 8:58:45	电话	0
送检医生	曹居杰	样品编号	8695	编号	2309070651

### <sup>14</sup>C呼气试验



#### 阳性参考值 (Disintegrations Per Minute(DPM)):

DPM值:	dpm > 2499	阳性++++
	1499 < dpm ≤ 2499	阳性+++
	499 < dpm ≤ 1499	阳性++
	149 < dpm ≤ 499	阳性+
	dpm ≤ 99	阴性
	99 < dpm ≤ 149	不确定

**检测结果:** **dpm= 0** **阴性**

医生建议: 注意保持健康及规律饮食

温馨提示: 您本次检测的结果为阴性

检测医生: 曹居杰

## MRI 诊断图文报告

流水号: 2309070651

影像号: MR20231221003

姓名: 李文斌

年龄: 岁

性别: 男

检查设备: 西门子 1.5T 磁共振

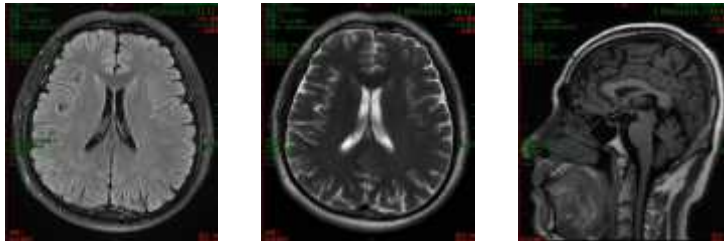体检号: 447985

申请医院: 本院

体检科室: 体检科

检查部位: 颅脑 MRI

经典图像:



影像所见:

双侧额叶皮髓质交界处见多发斑点状长 T1 长 T2 信号, T2 FLAIR 呈高信号, DWI 未见异常高信号。脑干、双侧小脑半球未见异常信号及占位征象, 脑室、脑池无扩大, 脑沟、脑裂无增宽, 中线结构居中。左侧上颌窦、双侧筛窦沿窦壁见环状等 T1 长 T2 信号。左侧上颌窦粘膜下见一直径约 0. cm 同样信号。

影像诊断:

- 1、双侧额叶皮髓质交界处多发缺血灶
- 2、左侧上颌窦、双侧筛窦炎伴粘膜肥厚, 左侧上颌窦粘膜下囊肿

报告医师: 李贵 1

检查日期: 2023-12-21

审核医师: 陈江莲

报告日期: 2023-12-21

## MRI 诊断图文报告

流水号: 2309070651

影像号: MR20231221004

姓名: 李文斌

年龄: 岁

性别: 男

检查设备: 西门子 1.5T 磁共振

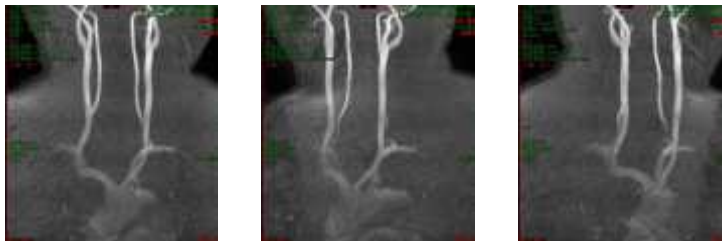
体检号: 447985

申请医院: 本院

体检科室: 体检科

检查部位: 颈部血管核磁成像

经典图像:



影像所见:

头臂干、双侧颈总动脉、颈内外动脉、锁骨下动脉、椎动脉走行自然，未见异常征象。

影像诊断:

颈部 MRA 检查未见明确异常信号。

报告医师: 李贵 1

检查日期: 2023-12-21

审核医师: 陈江莲

报告日期: 2023-12-21

## 超声诊断图文报告

流水号: 2309070651

影像号: 1492720

姓名: 李文斌

年龄: 岁

性别: 男

检查设备: Vivid E95

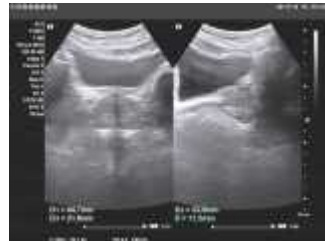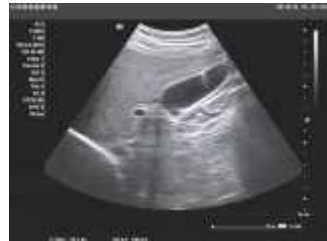体检号: 447985

申请医院: 本院

体检科室: 体检科

检查部位: 全腹彩超

经典图像:



影像所见:

肝脏大小形态正常,包膜光滑完整,实质回声细腻增强,肝内管道系统走行欠清晰,门静脉及肝内胆管不扩张。  
胆囊大小形态正常,壁不厚、欠光滑,囊壁探及一点状强回声附着,后伴彗星尾,囊内透声好,肝外胆管不扩张。  
胰腺大小形态正常,实质回声均匀,主胰管不扩张。  
脾脏大小形态正常,实质回声均匀,脾门静脉不宽。  
双肾大小形态正常,皮髓质分界清晰,集合系统未见分离,双侧输尿管未见扩张。  
膀胱充盈尚可,壁光滑,内清晰。  
前列腺形态饱满,大小约 4.5\*3.3\*2.2cm,实质回声欠均匀,内见直径约 1.2cm 强回声斑。

影像诊断:

1. 轻度脂肪肝
2. 胆囊附壁结晶
3. 前列腺增生伴钙化

报告医师: 郭丽霞

检查日期: 2023-12-21

审核医师: 郭丽霞

报告日期: 2023-12-21