

2309070640

大同瑞慈健康体检

报 告 册

体检编号	447978	工号	21
姓名	张吉		
性别	男	年龄	43岁
单位	中煤资源发展集团有限公司		
部门	中煤资源发展集团有限公司大同		
联系电话	13754911700		
体检日期	2023-12-17		

尊敬的张吉先生您好！

首先，瑞慈健康体检全体员工欢迎您的光临，并对您的信任表示衷心的感谢！

您于 2023-12-17 （体检编号：447978）完成健康检查，本机构的各科医生已根据您的体检项目及结果，汇总成此份健康体检报告，并经总检医生审核。据此提出对您健康状况的综合分析及建议。

瑞慈健康体检倡导“大健康、大康复”，提出“健康是第一财富（Rich）”的人文理念。希望您仔细阅读并妥善地保管此份健康体检报告，并认真关注报告中的提示与建议，若您对报告内容有任何疑问，可直接与瑞慈健康体检客服部联系，进一步咨询。

健康体检咨询电话：**0352-2824444**

客户服务咨询电话：**0352-2830597**

400-6112995

瑞慈健康体检报告由下列内容组成：

第一部分：主检报告

第二部分：分科分项结果

第三部分：检验报告

第四部分：附表

主检报告

检查综述

- 1、【身高、体重、血压】 (1) 体重指数 30.76：轻度肥胖
- 2、【肾功三项】 尿酸(UA) 偏高(509.00 umol/L)
- 3、【血脂四项】 动脉硬化指数偏高(3.93) 甘油三脂(TG) 偏高(4.20 mmol/L)
- 4、【肝功能七项】 丙氨酸氨基转移酶(ALT) 偏高(54.00 U/L)
- 5、【尿液分析+尿沉渣】 粘液丝偏高(5 /HP)
- 6、【心电图】 1. 窦性心律 2. 不完全性右束支阻滞
- 7、【全腹彩超】 前列腺钙化斑

医生建议

【轻度肥胖】：

(1) 体重指数是判断体重超标或偏低的主要指标。体重是反映和衡量一个人健康状况的重要标志之一，过胖和过瘦都不利于健康，身高体重不协调也不会给人以美感。体重的变化，还会直接反映身体长期的热量平衡状态。

(2) 当需要比较及分析一个人的体重对于不同身高的人所带来的健康影响时，体重指数是一个中立而可靠的指标。其主要适用于需要体重测试、体型肥胖和全身检查的人群。

(3) 体重指数(BMI)是世界卫生组织推荐的国际统一使用的肥胖分型标准，也是目前国际上常用的衡量人体胖瘦程度以及是否健康的一个标准，其计算方式为： $BMI = \text{体重(千克)} / \text{身高(米} \times \text{米)}$ 。成人的标准值是BMI18.5-23.9之间。低于18.5为体重指数偏低；高于23.9则为体重指数偏高。

(4) 一般表现为体重超重或肥胖，超重及肥胖会出现一系列代谢性疾病，如高血压、高血糖、高血脂、高尿酸血症等，所以体重指数偏高者一定要注意控制体重。

(5) 合理控制饮食，食品多样化，食物纤维可适量增加，饮食规律，避免暴饮暴食，低盐、低脂饮食为主，减少高热量食物的摄入。

(6) 加强体育锻炼，每天最少保持30分钟的中等强度运动。鼓励每天至少快步走6000步比较健康。肥胖患者不适合较剧烈的运动，会加重膝关节的负担，可以选择游泳、划船等对膝关节负荷较小的运动。

(7) 定期检查血糖、血脂、肝功、肝脏B超等，积极治疗基础性疾病。

(8) 减少热量摄取及增加热量消耗。强调以健康行为、饮食、运动为主的综合治疗。

【尿酸(UA)偏高】：

(1) 尿酸(UA)是体内嘌呤代谢的最终产物。食物中的核酸分解生成嘌呤，体内组织中的核酸分解成嘌呤核苷，嘌呤和嘌呤核苷经过分解脱氨及氧化作用生成尿酸(UA)。

(2) 大部分的尿酸由肾脏排出，其余在肝脏分解破坏或随胆汁排泄。肾脏在排泄尿酸过程中，由肾小球滤出尿酸，若肾功能不好的人，排泄功能差，尿中排出的尿酸少了，血尿酸就会增高。

(3) 常见于肾脏疾病(如急性慢性肾炎、肾结核、肾积水晚期等)；还可见于长期吃高嘌呤食物，如动物内脏、海鲜、贝类等，这种情况下，若不控制饮食，导致嘌呤长期偏高，即使肾功能正常，也会受高浓度尿酸的影响。

(4) 另外，需要警惕的是，若尿酸长期偏高，会由尿酸盐结晶沉积引起痛风性关节炎、慢性间质性肾炎，血尿酸增高是诊断痛风的主要依据。

(5) 应避免食用含嘌呤高的食物，如各种动物内脏、豆制品、海鲜等，不要喝酒，尤其是啤酒。忌酸性食物，忌醋，多喝水，每日尿量在2公升以上，碱化尿液。

(6)必要时在肾内科医生指导下进行降尿酸治疗，定期复查。

【动脉硬化指数偏高】：

(1)动脉硬化指数偏高，提示动脉硬化的风险性会更高，也就是心脑血管疾病的发病率会相对较高。建议控制血脂、血糖，少吃油腻食物，多吃蔬菜水果，加强锻炼，减轻体重。

【甘油三酯(TG)偏高】：

(1)甘油三酯是甘油和脂肪酸所构成的有机化合物，甘油三酯测定是脂类代谢的重要指标之一。

(2)甘油三酯增高与冠心病的发生有着重要的相关性，随年龄增大而有上升的趋势，其增高最常见于高脂和过量糖类饮食、肥胖等。

(3)甘油三酯主要功能是为机体提供能量，其正常值在 0.7-1.7mmol/L 之间，1.7-2.29mmol/L 为边缘增高，提示应该注意饮食和运动了。

(4)甘油三酯大于 2.3mmol/L，就称为高甘油三酯血症。甘油三酯增高虽然不会直接导致血管斑块的形成，但也会间接引起心脑血管疾病风险增加，同时，当甘油三酯大于 5.6mmol/L 时，还会增加急性胰腺炎的风险，所以降低甘油三酯的基础主要是控制饮食，饮食控制不佳可以选择药物治疗。

(5)生活方式的干预是控制甘油三酯水平升高的基础，包括减重，增加运动量，限制酒精摄入以及避免食用果糖和高碳水化合物食物。多食蔬菜水果，定期复查。

(6)明显增高者在医师的指导下使用降脂药物治疗，首选他汀和贝特类药物。

【丙氨酸氨基转移酶(ALT)偏高】：

(1)丙氨酸氨基转移酶主要存在于肝细胞内，还分布在心肌、骨骼肌、肾脏等部位。肝脏轻度损伤就可能引起肝细胞膜破坏，导致丙氨酸转氨酶释放入血，是肝细胞损害的敏感指标，其增高的程度与肝细胞被破坏的程度成正比。

(2)丙氨酸氨基转移酶具有临床意义的升高一般要大于正常值的 2-3 倍。如果是生理性的升高多是由于剧烈运动、熬夜、饮酒、感冒、过量食用油腻食物后，致使丙氨酸氨基转移酶轻度升高。

(3)丙氨酸氨基转移酶病理性升高多由于病毒性肝炎、肝硬化、酒精肝、药物性肝病、脂肪肝、胆囊炎等疾病造成，除了肝胆疾病外，心脏疾病、骨骼疾病等，也可使丙氨酸氨基转移酶升高。

(4)发现了丙氨酸氨基转移酶升高，排除生理性的原因外，如果超过正常值的两倍，则需要明确升高的原因。首先完善彩超、各型肝炎病毒等检查，如果经复查仍偏高者，应前往消化内科咨询，结合临床治疗。

(5)平时生活中应清淡饮食、戒烟限酒、避免劳累，多食新鲜果蔬，尤其是富含 V-C 的水果蔬菜。

【粘液丝偏高】：

(1)尿常规中粘液丝是由尿路中细胞分泌出来的，在有尿路感染时分泌会明显增多，且伴有炎症细胞的出现。

(2)粘液丝偏高，可分为生理性偏高和病理性偏高两种，生理性偏高一般是由于喝水较少导致的尿液浓缩，一般在喝水后就能达到稀释的效果。

(3)病理性的粘液丝偏高是由于泌尿系炎症或者是前列腺炎导致的，需要注意观察，多喝水，同时有白细胞等炎症细胞增多时，应及时服用抗感染药物治疗。如果仅有粘液丝的增多而没有白细胞等炎症细胞增多时，尿路有炎症的可能性不大。

(4)建议平时饮食注意清淡，多喝水，少吃油腻和辛辣的食物，要注意个人清洁卫生，勤洗阴部，注意休息。

【不完全性右束支阻滞】：

(1)建议心血管内科就诊；定期复查。

【前列腺钙化斑】：

(1)1、前列腺钙化斑大多数是由于前列腺炎症之后，前列腺内部组织局部出现了纤维化、钙质沉积而引起的。多数患者都是在体检时通过彩超检查时发现的，一般情况没有不适症状不需治疗。2、部分患者如有不适症状，建议前往泌尿科诊断治疗。

汇总医生： 樊兴国

主检日期： 2023-12-18

主检医生：

分科结果

身高、体重、血压

项目名称	检查结果	项目名称	检查结果
身高	172cm	体重	91kg
血压	138/77mmHg		

***小结：**

(1) 体重指数 30.76：轻度肥胖

操作员：高妙 检查日期:2023-12-17 检查医生：卢文举

检验报告

尿液分析+尿沉渣

项目名称	检查结果	单位	参考值	提示
白细胞尿	0	个/ul	0--13	
上皮细胞(EC)	0	/HP	0--28	
管型(CAST)	0	个/ul	0--1	
霉菌(尿)	0	/HP	0--0	
结晶	0	/HP	0--10	
透明度(CLA)	清亮			
胆红素(BIL)	-		阴性	
隐血(ERY)	-		阴性	
小圆上皮细胞(SRC)	0	个/ul	0--0	
维生素C	-		阴性	
异常红细胞	0	个/ul	0--3	
红细胞(正常)	0	个/ul	0--6	
鳞状上皮细胞	0	个/ul	0--0	
粘液丝	5	个/ul	0--0	↑
颜色(Colour)	淡黄色			
尿葡萄糖(GLU)	-		阴性	
酮体(KET)	-		阴性	
比重(SG)	1.025		1.003--1.030	
酸碱度(PH)	6.5		4.5--8.0	
尿蛋白质(PRO)	-		阴性	
尿胆原(URO)	-		阴性	
亚硝酸盐(NIT)	-		阴性	
红细胞(尿)(RBC)	0	个/ul	0--6	
尿白细胞(LEU)	-		阴性	

*小结:

粘液丝偏高(5 /HP)

操作员：赵伟 检查日期:2023-12-17 检查医生:陈建国

丙肝抗体测定

项目名称	检查结果	单位	参考值	提示
丙型肝炎病毒抗体	阴性 (-)		阴性 (-)	

***小结:**

未见异常

操作员：乔叶 检查日期:2023-12-17 检查医生:陈建国

血常规（五分类）

项目名称	检查结果	单位	参考值	提示
白细胞(WBC)	7.02	10 ⁹ /L	3.5--9.5	
淋巴细胞绝对值(LY#)	2.46	10 ⁹ /L	1.1--3.2	
淋巴细胞百分比(LY%)	35.0	%	20--50	
中性粒细胞绝对值(GR#)	3.98	10 ⁹ /L	1.8--6.3	
中性粒细胞百分比(GR%)	56.7	%	40--75	
嗜碱性粒细胞绝对值(BA#)	0.03	10 ⁹ /L	0--0.06	
嗜碱性粒细胞百分比(BA%)	0.5	%	0--1.0	
嗜酸性粒细胞绝对值(EO#)	0.17	10 ⁹ /L	0.02--0.52	
嗜酸性粒细胞百分比(EO%)	2.4	%	0.4--8.0	
血小板(PLT)	245	10 ⁹ /L	125--350	
血小板分布宽度(PDW)	16.5	%	15--17	
平均血小板体积(MPV)	11.2	fl	6.0--14.0	
血小板压积(PCT)	0.273	%	0.11--0.28	
红细胞(RBC)	5.19	10 ¹² /L	4.3--5.8	
血红蛋白	154	g/L	130--175	

红细胞压积(HCT)	45.1	%	40--50	
红细胞平均体积(MCV)	86.9	fl	82--100	
平均血红蛋白含量(MCH)	29.7	pg	27--34	
平均血红蛋白浓度(MCHC)	342	g/L	316--354	
单核细胞绝对值(MO#)	0.38	10 ⁹ /L	0.1--0.60	
单核细胞百分比(MO%)	5.4	%	3--10	
红细胞分布宽度标准差(RDW-SD)	41.7	fl	35--56	
红细胞分布宽度变异系数(RDW-CV)	12.7	%	10.6--16.6	
大血小板比率	34.1	%	11--45	
大血小板数目	83	10 ⁹ /L	30--90	
未成熟粒细胞数目	0.01	10 ⁹ /L	0--999	
未成熟粒细胞百分比	0.1	%	0--100	
有核红细胞数目	0.000	10 ⁹ /L	0--9999	
有核红细胞百分比	0.00	/100WBC	0--9999	

***小结:**

未见异常

操作员：梁可欣 检查日期:2023-12-17 检查医生:陈建国

梅毒抗体

项目名称	检查结果	单位	参考值	提示
梅毒抗体	0.079	S/CO	0--1	

***小结:**

未见异常

操作员：乔叶 检查日期:2023-12-17 检查医生:陈建国

肾功三项

项目名称	检查结果	单位	参考值	提示
------	------	----	-----	----

肌酐(CREA)	69.00	umol/L	41--111	
尿酸(UA)	509.00	umol/L	200--420	↑
尿素测定 (Urea)	6.30	mmol/L	3.1--9.5	

***小结:**

尿酸(UA)偏高(509.00 umol/L)

操作员：王小雪 检查日期:2023-12-17 检查医生:陈建国

空腹血糖

项目名称	检查结果	单位	参考值	提示
葡萄糖(GLU)	5.29	mmol/L	3.89--6.1	

***小结:**

未见异常

操作员：王小雪 检查日期:2023-12-17 检查医生:陈建国

乙肝五项

项目名称	检查结果	单位	参考值	提示
乙肝表面抗原	阴性 (-)		阴性 (-)	
乙型肝炎病毒表面抗体	阴性 (-)		阴性 (-)	
乙型肝炎病毒 e 抗体	阴性 (-)		阴性 (-)	
乙型肝炎病毒核心抗体	阴性 (-)		阴性 (-)	
乙型肝炎病毒 e 抗原	阴性 (-)		阴性 (-)	

***小结:**

未见异常

操作员：乔叶 检查日期:2023-12-17 检查医生:陈建国

血脂四项

项目名称	检查结果	单位	参考值	提示
动脉硬化指数	3.93		1.31--3.19	↑

总胆固醇(CHOL)	5.20	mmol/L	2.59--5.2	
甘油三脂(TG)	4.20	mmol/L	0.7--1.7	↑
低密度脂蛋白(LDL)	3.34	mmol/L	0--4.13	
高密度脂蛋白(HDL)	0.85	mmol/L	0.77--1.55	

***小结:**

动脉硬化指数偏高(3.93) 甘油三脂(TG)偏高(4.20 mmol/L)

操作员：王小雪 检查日期:2023-12-17 检查医生:陈建国

肝功能七项

项目名称	检查结果	单位	参考值	提示
总蛋白(T PROT)	71.8	g/L	65--85	
白蛋白(ALB)	45.60	g/L	40--55	
总胆红素(TBIL)	19.40	umol/L	0--26	
直接胆红素(DBIL)	3.0	umol/L	0--8.0	
间接胆红素(IBIL)	16.40	umol/L	0--17.39	
丙氨酸氨基转移酶(ALT)	54.00	U/L	9--50	↑
门冬氨酸氨基转移酶(AST)	21.00	U/L	15--40	

***小结:**

丙氨酸氨基转移酶(ALT)偏高(54.00 U/L)

操作员：王小雪 检查日期:2023-12-17 检查医生:陈建国

艾滋病病毒抗体检查

项目名称	检查结果	单位	参考值	提示
艾滋病病毒抗体	阴性 (-)		阴性 (-)	

***小结:**

未见异常

操作员：乔叶 检查日期:2023-12-17 检查医生:陈建国

(男) 肿瘤三项

项目名称	检查结果	单位	参考值	提示
前列腺特异性抗原(PSA)	1.09	ng/ml	0--1.4	
癌胚抗原(CEA)	1.96	ng/ml	0--5	
甲胎蛋白(AFP)	2.4	ng/ml	0--7	

*小结:

未见异常

操作员：王小雪 检查日期:2023-12-17 检查医生:陈建国

大同瑞慈康复医院 12导联心电图报告

张吉 男 43岁

体检号:

病床号:

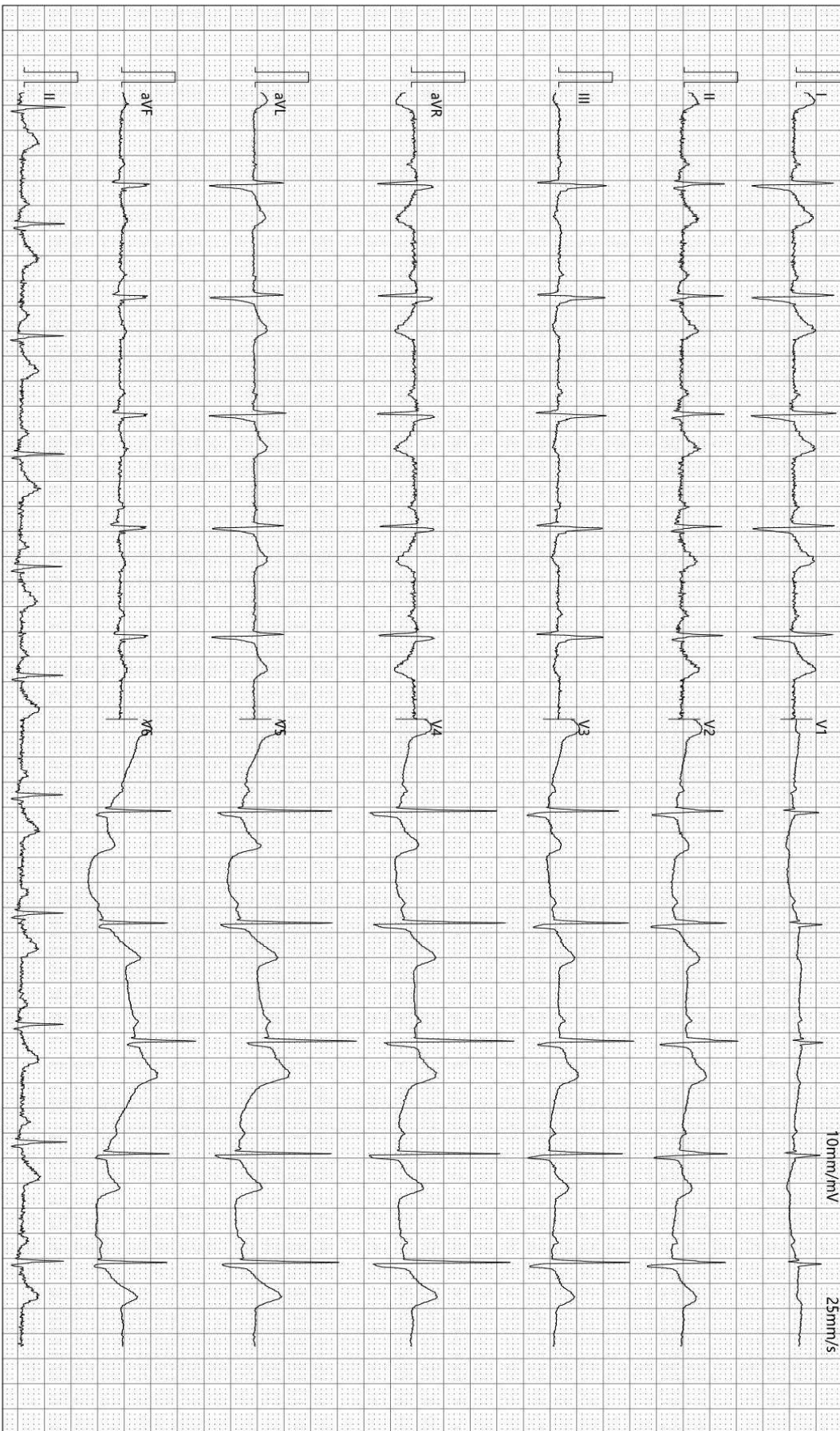
诊断结果:

- 1. 窦性心律
- 2. 不完全性右束支阻滞

诊断医生:

张吉生

HR : 65bpm [60~100bpm]
 P : 88ms [0~110ms]
 PR : 182ms [120~200ms]
 QRS : 96ms [60~100ms]
 QT/QTc : 404/420ms [320~440/0~450ms]
 P/QRS/T : 49/83/19deg. [0~75/-30~90/0~75deg]
 RV5/AV1 : 1.715/0.152mV [0.0~2.5/0.0~2.0mV]



检查时间: 2023-12-17 10:55:00

诊断时间: 2023-12-17 11:00:46

SEMIP V1.90

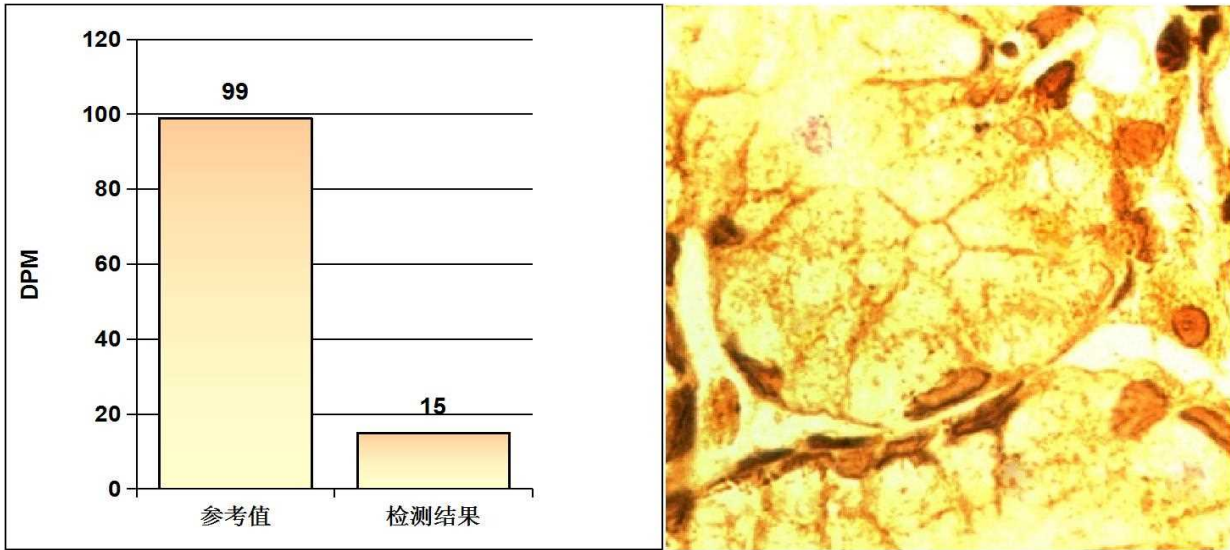
仅供临床参考

大同瑞慈康复医院

¹⁴C呼气试验检验报告

姓名	张吉	年龄	43	性别	男
住院号	0	日期	2023/12/17 11:27:17	电话	0
送检医生	曹居杰	样品编号	8648	编号	2309070640

¹⁴C呼气试验



阳性参考值 (Disintegrations Per Minute(DPM)):

DPM值:	dpm > 2499	阳性++++
	1499 < dpm ≤ 2499	阳性+++
	499 < dpm ≤ 1499	阳性++
	149 < dpm ≤ 499	阳性+
	dpm ≤ 99	阴性
	99 < dpm ≤ 149	不确定

检测结果: **dpm= 15** **阴性**

医生建议: 注意保持健康及规律饮食

温馨提示: 您本次检测的结果为阴性

检测医生: 曹居杰

MRI 诊断图文报告

流水号: 2309070640

影像号: MR20231217018

姓名: 张吉

年龄: 43 岁

性别: 男

检查设备: 西门子 1.5T 磁共振

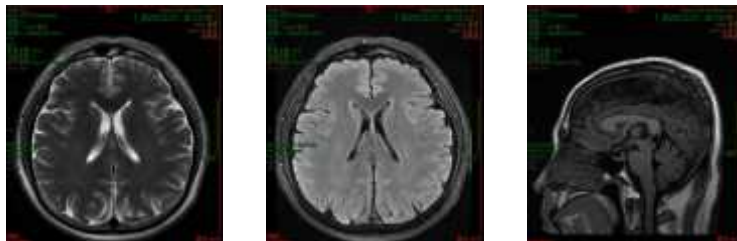体检号: 447978

申请医院: 本院

体检科室: 体检科

检查部位: 颅脑 MRI

经典图像:



影像所见:

双侧大脑半球对称, 皮髓质分界清, 未见异常信号。脑干、双侧小脑半球未见异常信号及占位征象。脑室、脑池无扩大, 脑沟、脑裂无增宽。中线结构居中。

影像诊断:

头颅 MRI 扫描未见异常

报告医师: 李贵 1

检查日期: 2023-12-17

审核医师: 叶道斌

报告日期: 2023-12-17

MRI 诊断图文报告

流水号: 2309070640

影像号: MR20231217019

姓名: 张吉

年龄: 43 岁

性别: 男

检查设备: 西门子 1.5T 磁共振

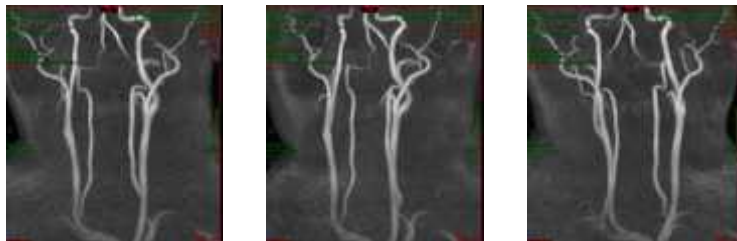
体检号: 447978

申请医院: 本院

体检科室: 体检科

检查部位: 颈部血管核磁成像

经典图像:



影像所见:

头臂干、双侧颈总动脉、颈内外动脉、锁骨下动脉、椎动脉走行自然，未见异常征象。

影像诊断:

颈部 MRA 检查未见明确异常。

报告医师: 李贵 1

检查日期: 2023-12-17

审核医师: 叶道斌

报告日期: 2023-12-17

超声诊断图文报告

流水号: 2309070640

影像号: 1489442

姓名: 张吉

年龄: 43 岁

性别: 男

检查设备: Vivid E95

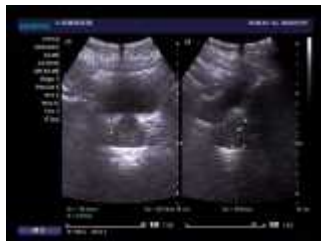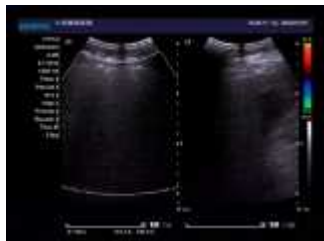体检号: 447978

申请医院: 本院

体检科室: 体检科

检查部位: 全腹彩超

经典图像:



影像所见:

肝脏大小形态正常, 包膜光滑完整, 实质回声均匀, 肝内管道系统走行清晰, 门静脉及肝内胆管不扩张。

胆囊大小形态正常, 壁不厚、光滑, 囊内透声好, 肝外胆管不扩张。

胰腺大小形态正常, 实质回声均匀, 主胰管不扩张。

脾脏大小形态正常, 实质回声均匀, 脾门静脉不宽。

双肾大小形态正常, 皮髓质分界清晰, 集合系统未见分离, 双侧输尿管未见扩张。

膀胱充盈欠佳。

前列腺形态正常, 大小约 3.5*2.9*3.0cm, 实质回声欠均匀, 其内探及强回声斑, 直径约 0.3cm。

影像诊断:

前列腺钙化斑

报告医师: 李菊蓉

检查日期: 2023-12-17

审核医师: 李菊蓉

报告日期: 2023-12-17