

2309070634

# 大同瑞慈健康体检

## 报 告 册

体检编号	447973	工号	15
姓名	曾力好		
性别	女	年龄	64岁
单位	中煤资源发展集团有限公司		
部门	中煤资源发展集团有限公司大同		
联系电话	13038095645		
体检日期	2023-12-12		

尊敬的曾力好女士您好！

首先，瑞慈健康体检全体员工欢迎您的光临，并对您的信任表示衷心的感谢！

您于 2023-12-12 （体检编号：447973）完成健康检查，本机构的各科医生已根据您的体检项目及结果，汇总成此份健康体检报告，并经总检医生审核。据此提出对您健康状况的综合分析及建议。

瑞慈健康体检倡导“大健康、大康复”，提出“健康是第一财富（Rich）”的人文理念。希望您仔细阅读并妥善地保管此份健康体检报告，并认真关注报告中的提示与建议，若您对报告内容有任何疑问，可直接与瑞慈健康体检客服部联系，进一步咨询。

健康体检咨询电话：**0352-2824444**

客户服务咨询电话：**0352-2830597**

**400-6112995**

瑞慈健康体检报告由下列内容组成：

第一部分：主检报告

第二部分：分科分项结果

第三部分：检验报告

第四部分：附表

## 主检报告

### 检查综述

- 1、【血常规（五分类）】 红细胞(RBC)偏高( $5.13 \times 10^{12}/L$ ) 血红蛋白偏高(162 g/L) 红细胞压积(HCT)偏高(47.8%) 大血小板比率偏高(45.3%)
- 2、【肾功三项】 肌酐(CREA)偏高(84.00  $\mu\text{mol}/L$ )
- 3、【空腹血糖】 葡萄糖(GLU)偏高(8.97  $\text{mmol}/L$ )
- 4、【血脂四项】 甘油三酯(TG)偏高(2.85  $\text{mmol}/L$ )
- 5、【颅脑MRI】 1. 双侧额顶叶皮髓质交界区多发缺血灶 2. 轻度脑白质变性 3. 部分空泡蝶鞍
- 6、【全腹彩超】 1. 轻度脂肪肝 2. 右肾囊肿

### 医生建议

#### 【大血小板比率偏高】：

- (1) 供内科结合临床参考。

#### 【红细胞压积(HCT)偏高】：

- (1) 供内科结合临床参考。
- (2) 如果明显升高，复查血常规。

#### 【血红蛋白偏高】：

- (1) 由于各种原因引起血液中的红细胞和血红蛋白绝对值增多，多见于机体循环及组织缺氧，血液中促红细胞生成素水平升高，骨髓加速释放细胞有关。
- (2) 某些原因使血浆中的水分丢失，血液浓缩，使红细胞和血红蛋白相对增多，如连续剧烈呕吐，大面积烧伤，大量出汗等。
- (3) 如轻度升高，不需要治疗。如明显升高，建议到血液科咨询。

#### 【红细胞(RBC)偏高】：

- (1) 红细胞异常，但仅凭一次检查结果不一定有临床意义，请您复查血常规。
- (2) 如果明显升高，复查血常规。

#### 【肌酐(CREA)偏高】：

- (1) 临床上肾功能检查项目很多，常规体检一般只做三项测定，即血肌酐(Cr)、血尿素氮(BUN)、血尿酸(UA)，通过这三项可初筛肾功能的情况。
- (2) 血肌酐(Cr)由外源性和内源性两类组成。血肌酐是肌肉中肌酸代谢的最终产物，产生之后会被血液运到肾脏由肾小球滤过排出体外，肾小管基本不吸收且分泌量较少。
- (3) 在外源性肌酐摄入量保持稳定的情况下，血中肌酐浓度取决于肾小球滤过能力，当肾实质损害，肾小球滤过率下降至正常人的1/3时肌酐浓度就会明显上升，故测定肌酐浓度可作为肾小球滤过受损的指标，也是判定肾功能是否受损的重要指标。
- (4) 血肌酐升高常见于各种原因引起的滤过功能减退，如慢性肾衰竭；另外如果血肌酐在正常高值附近，就要引起重视了，若同时尿常规也有问题，建议尽快前往肾内科诊治。

(5)在临床上如果肉食摄入过多、体育活动多导致肌肉分解代谢旺盛、体型强壮的人肌酐水平易偏高；反之，长期素食、卧床、肌肉萎缩、体型瘦小的人肌酐水平易偏低，需要饮食均衡，加强蛋白质的摄入。

**【葡萄糖 (GLU) 偏高】：**

(1)正常情况下，人体中糖的分解和合成代谢处于动态平衡，保持相对恒定。血清葡萄糖是指血液中的葡萄糖浓度，是诊断糖尿病最重要检查项目之一。

(2)空腹血糖偏高可分为生理性偏高（如餐后、高糖饮食、剧烈运动、情绪激动等均可引起一过性增高，经过休息后血糖值可以恢复正常）和病理性增高（如糖尿病、甲状腺功能亢进、库欣综合征等）。

(3)空腹血糖生理性增高经过调整饮食结构、避免剧烈活动、控制情绪等方式后可自行缓解，血糖值可以恢复正常。

(4)排除生理性增高因素经复查仍然增高者属于病理性增高，应及时到内分泌科复诊，明确血糖偏高的原因及所患疾病的种类。

(5)如果是首次检查发现血糖偏高，应及时到医院内分泌科进行详细的检查及正规的治疗。

(6)已确诊的糖尿病患者，如血糖仍较高则说明血糖控制不佳，应及时到医院内分泌科诊治，修正以往的治疗方案及改变一些不良的生活习惯。

(7)糖尿病的治疗强调早期治疗、长期治疗、综合治疗和措施个体化，综合防治包括糖尿病教育、饮食治疗、体育锻炼、药物治疗和血糖监测五个方面。

**【甘油三酯 (TG) 偏高】：**

(1)甘油三酯是甘油和脂肪酸所构成的有机化合物，甘油三酯测定是脂类代谢的重要指标之一。

(2)甘油三酯增高与冠心病的发生有着重要的相关性，随年龄增大而有上升的趋势，其增高最常见于高脂和过量糖类饮食、肥胖等。

(3)甘油三酯主要功能是为机体提供能量，其正常值在 0.7-1.7mmol/L 之间，1.7-2.29mmol/L 为边缘增高，提示应该注意饮食和运动了。

(4)甘油三酯大于 2.3mmol/L，就称为高甘油三酯血症。甘油三酯增高虽然不会直接导致血管斑块的形成，但也会间接引起心脑血管疾病风险增加，同时，当甘油三酯大于 5.6mmol/L 时，还会增加急性胰腺炎的风险，所以降低甘油三酯的基础主要是控制饮食，饮食控制不佳可以选择药物治疗。

(5)生活方式的干预是控制甘油三酯水平升高的基础，包括减重，增加运动量，限制酒精摄入以及避免食用果糖和高碳水化合物食物。多食蔬菜水果，定期复查。

(6)明显增高者在医师的指导下使用降脂药物治疗，首选他汀和贝特类药物。

**【脑白质变性】：**

(1)建议神经内科结合临床考虑，动态观察；定期复查。

**【空泡蝶鞍】：**

(1)正常的蝶鞍内由脑垂体占满，无蛛网膜和脑脊液，但有的人蝶鞍内垂体组织缩小，大部分被蛛网膜和脑脊液占用形成的“囊泡”，称为空泡蝶鞍。有的因压迫垂体可产生相应的临床内分泌症状，建议神经内科结合临床诊治。但大多数人没有任何表现，无需治疗，定期复查。

**【双侧额顶叶皮髓质交界区多发缺血灶】：**

(1)建议神经内科进一步诊断治疗。

**【轻度脂肪肝】：**

(1)脂肪肝是指肝脏被脂肪浸润，为一种多病因引起的获得性疾病。

(2)脂肪肝是以肝细胞脂肪变性和脂肪蓄积为病理特征，最常见易患因素有超重或肥胖、进食油腻食物、高脂血症（尤其甘油三酯升高）、营养失调（营养过量或不足）、饮酒、高脂血症、少运动、糖耐量异常、减肥造成体重急剧下降、营养不良、中毒和药物等。

(3)当肝内脂类（主要为甘油三酯）含量超过肝重的 5% 时为脂肪肝。脂肪肝是一个常见的临床现象，不是一个独立性的疾病。

(4)值得注意的是，过多的脂肪在肝组织、肝细胞内浸润，引起肝细胞肿大，严重可致肝硬化。脂肪肝是可逆性的，合理饮食、运动及治疗后可恢复。

- (5)合理控制饮食，控制总摄入量，低盐、低脂和低糖类饮食，少吃动物内脏，多吃蔬菜水果；
- (6)控制危险因素，如控制体重、改善胰岛素抵抗、调整血脂紊乱，戒酒、戒烟，坚持长期有氧运动，加强体育锻炼；
- (7)定期复查腹部彩超、血脂、肝功能。

**【右肾囊肿】：**

- (1)肾囊肿是肾脏内出现大小不等的与外界不相通的囊性肿块的总称。肾囊肿属于良性肿瘤，在肾囊性疾病中以单纯性肾囊肿最为常见。其发生原因尚可能与先天性肾小球、肾小管结构异常和后天性损伤感染有关。
- (2)单纯性肾囊肿大多数无症状，常在体检彩超时被发现。一般直径大于 5cm 或者合并感染、破裂、出血时才引起症状，主要表现为腰腹部或背部胀痛，当出现并发症时疼痛加重。
- (3)肾囊肿直径小于 4cm，无肾盂肾盏明显受压，无感染、恶变、高血压及症状不明显者，只需密切随访观察，定期彩超检查。
- (4)肾囊肿多数是先天性的，对人体健康没有多大影响，不会癌变，可以工作，可以运动，生活上没什么要特别注意的地方。其发病率可随年龄增长而增高，50 岁以上的人有 50%可以发现这种囊肿，借助彩超、CT 可确诊。
- (5)首次发现，建议作 MRI 或 CT 检查，以排除肾内其它占位性病变。
- (6)过大的囊肿，对肾脏本身或周围的器官有压迫症状的，或有炎症的，往外科治疗。定期复查。

汇总医生： 丁昊炜

主检日期： 2023-12-14

主检医生：

## 分科结果

### 身高、体重、血压

项目名称	检查结果	项目名称	检查结果
身高	176cm	体重	75kg
血压	132/78mmHg		

**\*小结：**

未见异常

操作员：张悦 检查日期:2023-12-13 检查医生：张彬艳

## 检验报告

## 尿液分析+尿沉渣

项目名称	检查结果	单位	参考值	提示
白细胞尿	6	个/ul	0--13	
上皮细胞(EC)	0	/HP	0--28	
管型(CAST)	0	个/ul	0--1	
霉菌(尿)	0	/HP	0--0	
结晶	0	/HP	0--10	
透明度(CLA)	清亮			
胆红素(BIL)	-		阴性	
隐血(ERY)	-		阴性	
小圆上皮细胞(SRC)	0	个/ul	0--0	
维生素C	-		阴性	
异常红细胞	0	个/ul	0--3	
红细胞(正常)	0	个/ul	0--6	
鳞状上皮细胞	0	个/ul	0--0	
粘液丝	0	个/ul	0--0	
颜色(Colour)	淡黄色			
尿葡萄糖(GLU)	-		阴性	
酮体(KET)	-		阴性	
比重(SG)	1.020		1.003--1.030	
酸碱度(PH)	6.5		4.5--8.0	
尿蛋白质(PRO)	-		阴性	
尿胆原(URO)	-		阴性	
亚硝酸盐(NIT)	-		阴性	
红细胞(尿)(RBC)	0	个/ul	0--6	
尿白细胞(LEU)	-		阴性	

\*小结:

未见异常

操作员：赵伟 检查日期：2023-12-12 检查医生：陈建国

### 丙肝抗体测定

项目名称	检查结果	单位	参考值	提示
丙型肝炎病毒抗体	阴性 (-)		阴性 (-)	

\*小结:

未见异常

操作员：乔叶 检查日期：2023-12-12 检查医生：陈建国

### 血常规（五分类）

项目名称	检查结果	单位	参考值	提示
白细胞(WBC)	7.24	10 <sup>9</sup> /L	3.5--9.5	
淋巴细胞绝对值(LY#)	1.96	10 <sup>9</sup> /L	1.1--3.2	
淋巴细胞百分比(LY%)	27.1	%	20--50	
中性粒细胞绝对值(GR#)	4.68	10 <sup>9</sup> /L	1.8--6.3	
中性粒细胞百分比(GR%)	64.6	%	40--75	
嗜碱性粒细胞绝对值(BA#)	0.01	10 <sup>9</sup> /L	0--0.06	
嗜碱性粒细胞百分比(BA%)	0.2	%	0--1.0	
嗜酸性粒细胞绝对值(EO#)	0.07	10 <sup>9</sup> /L	0.02--0.52	
嗜酸性粒细胞百分比(EO%)	0.9	%	0.4--8.0	
血小板(PLT)	146	10 <sup>9</sup> /L	125--350	
血小板分布宽度(PDW)	16.4	%	15--17	
平均血小板体积(MPV)	12.9	fl	6.0--14.0	
血小板压积(PCT)	0.188	%	0.11--0.28	
红细胞(RBC)	5.13	10 <sup>12</sup> /L	3.8--5.1	↑
血红蛋白	162	g/L	115--150	↑

红细胞压积(HCT)	47.8	%	35--45	↑
红细胞平均体积(MCV)	93.1	fl	82--100	
平均血红蛋白含量(MCH)	31.7	pg	27--34	
平均血红蛋白浓度(MCHC)	340	g/L	316--354	
单核细胞绝对值(MO#)	0.52	10 <sup>9</sup> /L	0.1--0.60	
单核细胞百分比(MO%)	7.2	%	3--10	
红细胞分布宽度标准差(RDW-SD)	43.0	fl	35--56	
红细胞分布宽度变异系数(RDW-CV)	12.1	%	10.6--16.6	
大血小板比率	45.3	%	11--45	↑
大血小板数目	66	10 <sup>9</sup> /L	30--90	
未成熟粒细胞数目	0.00	10 <sup>9</sup> /L	0--999	
未成熟粒细胞百分比	0.1	%	0--100	
有核红细胞数目	0.000	10 <sup>9</sup> /L	0--9999	
有核红细胞百分比	0.00	/100WBC	0--9999	

**\*小结:**

红细胞(RBC)偏高(5.13 10<sup>12</sup>/L) 血红蛋白偏高(162 g/L) 红细胞压积(HCT)偏高(47.8 %) 大血小板比率偏高(45.3 %)

操作员：余雅倩 检查日期:2023-12-12 检查医生:陈建国

**梅毒抗体**

项目名称	检查结果	单位	参考值	提示
梅毒抗体	0.052	S/CO	0--1	

**\*小结:**

未见异常

操作员：乔叶 检查日期:2023-12-12 检查医生:陈建国

**肾功三项**

项目名称	检查结果	单位	参考值	提示
肌酐(CREA)	84.00	umol/L	41--81	↑
尿酸(UA)	271.00	umol/L	140--340	
尿素测定 (Urea)	6.20	mmol/L	3.1--8.8	

**\*小结:**

肌酐(CREA)偏高(84.00 umol/L)

操作员：王小雪 检查日期:2023-12-12 检查医生:陈建国

**空腹血糖**

项目名称	检查结果	单位	参考值	提示
葡萄糖(GLU)	8.97	mmol/L	3.89--6.1	↑

**\*小结:**

葡萄糖(GLU)偏高(8.97 mmol/L)

操作员：王小雪 检查日期:2023-12-12 检查医生:陈建国

**乙肝五项**

项目名称	检查结果	单位	参考值	提示
乙肝表面抗原	阴性 (-)		阴性 (-)	
乙型肝炎病毒表面抗体	阴性 (-)		阴性 (-)	
乙型肝炎病毒 e 抗体	阴性 (-)		阴性 (-)	
乙型肝炎病毒核心抗体	阴性 (-)		阴性 (-)	
乙型肝炎病毒 e 抗原	阴性 (-)		阴性 (-)	

**\*小结:**

未见异常

操作员：乔叶 检查日期:2023-12-12 检查医生:陈建国

**血脂四项**

项目名称	检查结果	单位	参考值	提示
------	------	----	-----	----

动脉硬化指数	2.96		1.31--3.19	
总胆固醇(CHOL)	4.44	mmol/L	2.59--5.2	
甘油三脂(TG)	2.85	mmol/L	0.7--1.7	↑
低密度脂蛋白(LDL)	2.87	mmol/L	0--4.13	
高密度脂蛋白(HDL)	0.97	mmol/L	0.77--1.55	

**\*小结:**

甘油三脂(TG)偏高(2.85 mmol/L)

操作员：王小雪 检查日期:2023-12-12 检查医生:陈建国

**肝功能七项**

项目名称	检查结果	单位	参考值	提示
总蛋白(T PROT)	70.4	g/L	65--85	
白蛋白(ALB)	45.40	g/L	40--55	
总胆红素(TBIL)	19.60	umol/L	0--21	
直接胆红素(DBIL)	4.5	umol/L	0--8.0	
间接胆红素(IBIL)	15.10	umol/L	0--17.39	
丙氨酸氨基转移酶(ALT)	38.00	U/L	7--40	
门冬氨酸氨基转移酶(AST)	27.00	U/L	13--35	

**\*小结:**

未见异常

操作员：王小雪 检查日期:2023-12-12 检查医生:陈建国

**艾滋病病毒抗体检查**

项目名称	检查结果	单位	参考值	提示
艾滋病病毒抗体	阴性 (-)		阴性 (-)	

**\*小结:**

未见异常

操作员：乔叶 检查日期:2023-12-12 检查医生:陈建国



# 大同瑞慈康复医院 12导联心电图报告

曾力好 女 64岁 体检号:447973

病床号:

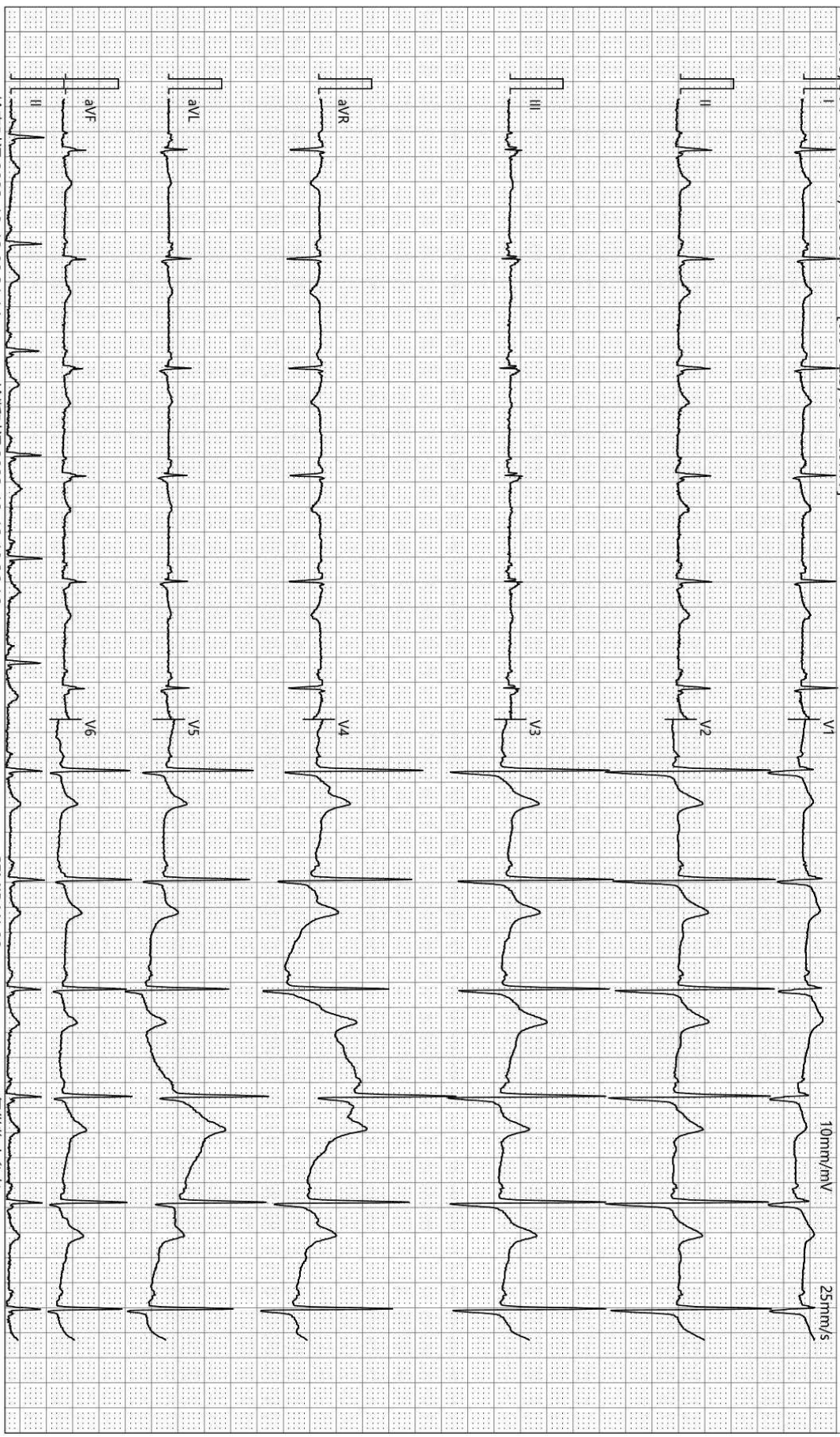
诊断结果:

- 1.窦性心律
- 2.正常心电图

诊断医生:

*张生 陶志娟*

HR	: 69bpm	[60 ~ 100bpm]
P	: 105ms	[0 ~ 110ms]
PR	: 122ms	[120 ~ 200ms]
QRS	: 106 ↑ ms	[60 ~ 100ms]
QT/QTc	: 387/417ms	[320 ~ 440/0 ~ 460ms]
P/QRS/T	: 14/48/46deg.	[0 ~ 75/-30 ~ 90/0 ~ 75deg]
RV5/√SV1	: 1.661/0.568mV	[0.0 ~ 2.5/0.0 ~ 2.0mV]



检查时间:2023-12-12 09:31:14

诊断时间:2023-12-12 10:36:16

SEMIP V1 90

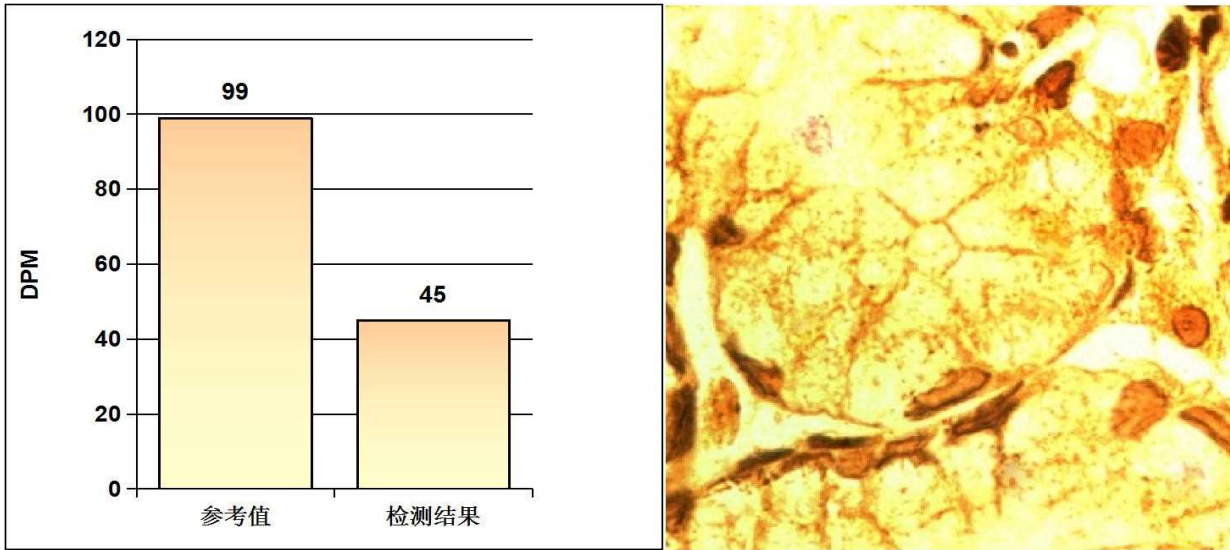
仅供临床参考

# 大同瑞慈康复医院

## <sup>14</sup>C呼气试验检验报告

姓名	曾力好	年龄	64	性别	女
住院号	0	日期	2023/12/12 9:46:11	电话	0
送检医生	曹居杰	样品编号	8524	编号	2309070634

### <sup>14</sup>C呼气试验



#### 阳性参考值 (Disintegrations Per Minute(DPM)):

DPM值:	dpm > 2499	阳性++++
	1499 < dpm ≤ 2499	阳性+++
	499 < dpm ≤ 1499	阳性++
	149 < dpm ≤ 499	阳性+
	dpm ≤ 99	阴性
	99 < dpm ≤ 149	不确定

**检测结果:** **dpm= 45** **阴性**

医生建议: 注意保持健康及规律饮食

温馨提示: 您本次检测的结果为阴性

检测医生: 曹居杰

## MRI 诊断图文报告

流水号: 2309070634

影像号: MR20231211034

姓名: 曾力好

年龄: 64 岁

性别: 女

检查设备: 西门子 1.5T 磁共振

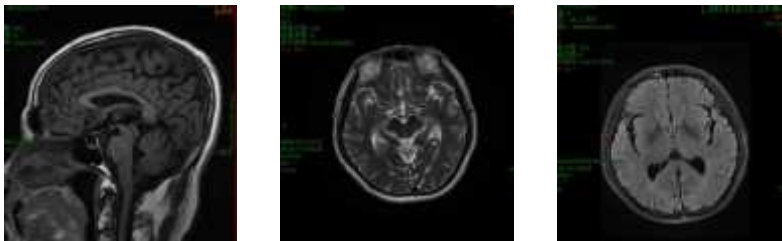体检号: 447973

申请医院: 本院

体检科室: 体检科

检查部位: 颅脑 MRI

### 经典图像:



### 影像所见:

双侧额顶叶皮髓质交界区、侧脑室前后角旁见多发斑点状、斑片状长 T1 长 T2 信号, T2FLAIR 呈高信号, DWI 未见高信号。脑干、双侧小脑半球未见异常信号及占位征象, 脑室、脑池无扩大, 脑沟、脑裂无增宽。中线结构居中。垂体变薄。

### 影像诊断:

1. 双侧额顶叶皮髓质交界区多发缺血灶
2. 轻度脑白质变性
3. 部分空泡蝶鞍

报告医师: 张剑峰

检查日期: 2023-12-12

审核医师: 陈江莲

报告日期: 2023-12-12

## MRI 诊断图文报告

流水号: 2309070634

影像号: MR20231211035

姓名: 曾力好

年龄: 64 岁

性别: 女

检查设备: 西门子 1.5T 磁共振

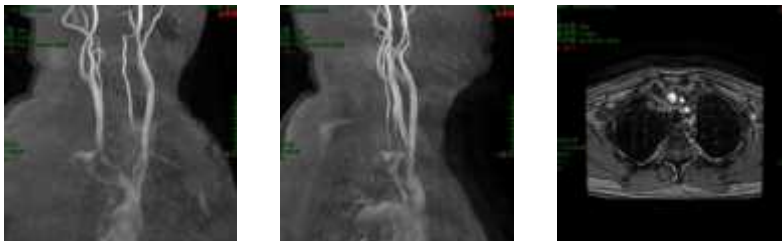体检号: 447973

申请医院: 本院

体检科室: 体检科

检查部位: 颈部血管核磁成像

经典图像:



影像所见:

头臂干、双侧颈总动脉、颈内外动脉、锁骨下动脉、椎动脉走行自然，未见异常征象。

影像诊断:

颈部 MRA 未见病变征象

报告医师: 张剑峰

检查日期: 2023-12-12

审核医师: 陈江莲

报告日期: 2023-12-12

## 超声诊断图文报告

流水号: 2309070634

影像号: 1484949

姓名: 曾力好

年龄: 64 岁

性别: 女

检查设备: Vivid E95

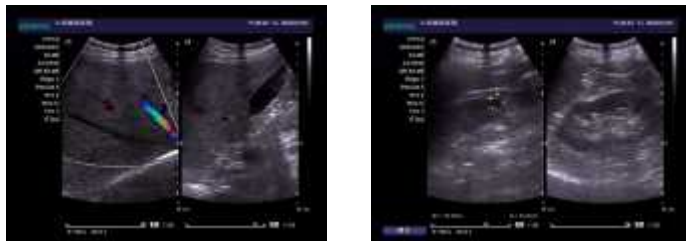体检号: 447973

申请医院: 本院

体检科室: 体检科

检查部位: 全腹彩超

经典图像:



影像所见:

肝脏大小形态正常, 包膜光滑完整, 实质回声细腻、增强, 肝内管道系统走行欠清晰, 门静脉及肝内胆管不扩张。

胆囊大小形态正常, 壁不厚、光滑, 囊内透声好, 肝外胆管不扩张。

胰腺大小形态正常, 实质回声均匀, 主胰管不扩张。

脾脏大小形态正常, 实质回声均匀, 脾门静脉不宽。

双肾大小形态正常, 皮髓质分界清晰, 于右肾探及囊性结构, 大小约 1.4\*1.3cm, 边界清, 集合系统未见分离, 双侧输尿管未见扩张。

影像诊断:

1. 轻度脂肪肝
2. 右肾囊肿

报告医师: 李菊蓉

检查日期: 2023-12-12

审核医师: 李菊蓉

报告日期: 2023-12-12