

2309070632

# 大同瑞慈健康体检

## 报 告 册

体检编号	447972	工号	13
姓名	赵立宁		
性别	男	年龄	31岁
单位	中煤资源发展集团有限公司		
部门	中煤资源发展集团有限公司大同		
联系电话	18303492222		
体检日期	2023-12-19		

尊敬的 赵立宁先生 您好！

首先，瑞慈健康体检全体员工欢迎您的光临，并对您的信任表示衷心的感谢！

您于 2023-12-19 （体检编号：447972）完成健康检查，本机构的各科医生已根据您的体检项目及结果，汇总成此份健康体检报告，并经总检医生审核。据此提出对您健康状况的综合分析及建议。

瑞慈健康体检倡导“大健康、大康复”，提出“健康是第一财富（Rich）”的人文理念。希望您仔细阅读并妥善地保管此份健康体检报告，并认真关注报告中的提示与建议，若您对报告内容有任何疑问，可直接与瑞慈健康体检客服部联系，进一步咨询。

健康体检咨询电话：**0352-2824444**

客户服务咨询电话：**0352-2830597**

**400-6112995**

瑞慈健康体检报告由下列内容组成：

第一部分：主检报告

第二部分：分科分项结果

第三部分：检验报告

第四部分：附表

## 主检报告

### 检查综述

- 1、【血常规（五分类）】 白细胞(WBC)偏高( $9.58 \times 10^9/L$ ) 嗜碱性粒细胞绝对值(BA#)偏高( $0.09 \times 10^9/L$ ) 血小板压积(PCT)偏高(0.324%) 单核细胞绝对值(MO#)偏高( $1.00 \times 10^9/L$ ) 单核细胞百分比(MO%)偏高(10.5%)
- 2、【肾功三项】 尿酸(UA)偏高(457.00  $\mu\text{mol/L}$ )
- 3、【血脂四项】 动脉硬化指数偏高(3.69) 甘油三脂(TG)偏高(2.07  $\text{mmol/L}$ )
- 4、【尿液分析+尿沉渣】 鳞状上皮细胞偏高(1 /HP) 粘液丝偏高(3 /HP)
- 5、【颅脑MRI】 1、脑内MRI扫描未见异常 2、双侧上颌窦、筛窦、蝶窦、右侧额窦炎伴粘膜肥厚，双侧上颌窦积液
- 6、【全腹彩超】 脂肪肝（轻度）
- 7、【颈部血管核磁成像】 右侧椎动脉颅内段管腔较左侧纤细

### 医生建议

【嗜碱性粒细胞绝对值(BA#)偏高】：

- (1)供内科结合临床参考。

【单核细胞绝对值(MO#)偏高】：

- (1)供内科结合临床参考。

【白细胞(WBC)偏高】：

- (1)白细胞是机体防御系统的重要组成部分。白细胞通过不同的方式、不同的机制消灭病原体、消除过敏原和参与免疫反应产生的抗体等。
- (2)升高多见于细菌感染，明显升高也可见于某些血液病、急性出血等。建议复查全血细胞分析，内科咨询，待排感染性疾病，进一步明确诊断，结合临床诊治。
- (3)复查血常规。
- (4)若明显升高，请抗感染治疗。

【血小板压积(PCT)偏高】：

- (1)血小板压积是指外周血中血小板的容积占血液容积的百分比。血小板压积偏高，如果在血小板数目正常的情况下，可不考虑。如果血小板数目明显增高，建议往血液科进一步复查，以明确诊断。

【单核细胞百分比(MO%)偏高】：

- (1)供内科结合临床参考。

【尿酸(UA)偏高】：

- (1)尿酸(UA)是体内嘌呤代谢的最终产物。食物中的核酸分解生成嘌呤，体内组织中的核酸分解成嘌呤核苷，嘌呤和嘌呤核苷经过分解脱氨及氧化作用生成尿酸(UA)。

(2)大部分的尿酸由肾脏排出，其余在肝脏分解破坏或随胆汁排泄。肾脏在排泄尿酸过程中，由肾小球滤出尿酸，若肾功能不好的人，排泄功能差，尿中排出的尿酸少了，血尿酸就会增高。

(3)常见于肾脏疾病（如急性慢性肾炎、肾结核、肾积水晚期等）；还可见于长期吃高嘌呤食物，如动物内脏、海鲜、贝类等，这种情况下，若不控制饮食，导致嘌呤长期偏高，即使肾功能正常，也会受高浓度尿酸的影响。

(4)另外，需要警惕的是，若尿酸长期偏高，会由尿酸盐结晶沉积引起痛风性关节炎、慢性间质性肾炎，血尿酸增高是诊断痛风的主要依据。

(5)应避免食用含嘌呤高的食物，如各种动物内脏、豆制品、海鲜等，不要喝酒，尤其是啤酒。忌酸性食物，忌醋，多喝水，每日尿量在2公升以上，碱化尿液。

(6)必要时在肾内科医生指导下进行降尿酸治疗，定期复查。

#### 【动脉硬化指数偏高】：

(1)动脉硬化指数偏高，提示动脉硬化的风险性会更高，也就是心脑血管疾病的发病率会相对较高。建议控制血脂、血糖，少吃油腻食物，多吃蔬菜水果，加强锻炼，减轻体重。

#### 【甘油三酯(TG)偏高】：

(1)甘油三酯是甘油和脂肪酸所构成的有机化合物，甘油三酯测定是脂类代谢的重要指标之一。

(2)甘油三酯增高与冠心病的发生有着重要的相关性，随年龄增大而有上升的趋势，其增高最常见于高脂和过量糖类饮食、肥胖等。

(3)甘油三酯主要功能是为机体提供能量，其正常值在0.7-1.7mmol/L之间，1.7-2.29mmol/L为边缘增高，提示应该注意饮食和运动了。

(4)甘油三酯大于2.3mmol/L，就称为高甘油三酯血症。甘油三酯增高虽然不会直接导致血管斑块的形成，但也会间接引起心脑血管疾病风险增加，同时，当甘油三酯大于5.6mmol/L时，还会增加急性胰腺炎的风险，所以降低甘油三酯的基础主要是控制饮食，饮食控制不佳可以选择药物治疗。

(5)生活方式的干预是控制甘油三酯水平升高的基础，包括减重，增加运动量，限制酒精摄入以及避免食用果糖和高碳水化合物食物。多食蔬菜水果，定期复查。

(6)明显增高者在医师的指导下使用降脂药物治疗，首选他汀和贝特类药物。

#### 【鳞状上皮细胞偏高】：

(1)在生理情况下，机体正常的新陈代谢都会引起鳞状上皮细胞的脱离，这是一种正常的机体现象。如果长时间出现鳞状上皮细胞偏高的现象时，则有可能是尿路感染、泌尿系统结石等因素导致，应及时往泌尿外科进一步诊断治疗。

#### 【粘液丝偏高】：

(1)尿常规中粘液丝是由尿路中细胞分泌出来的，在有尿路感染时分泌会明显增多，且伴有炎症细胞的出现。

(2)粘液丝偏高，可分为生理性偏高和病理性偏高两种，生理性偏高一般是由于喝水较少导致的尿液浓缩，一般在喝水后就能达到稀释的效果。

(3)病理性的粘液丝偏高是由于泌尿系炎症或者是前列腺炎导致的，需要注意观察，多喝水，同时有白细胞等炎症细胞增多时，应及时服用抗感染药物治疗。如果仅有粘液丝的增多而没有白细胞等炎症细胞增多时，尿路有炎症的可能性不大。

(4)建议平时饮食注意清淡，多喝水，少吃油腻和辛辣的食物，要注意个人清洁卫生，勤洗阴部，注意休息。

#### 【双侧上颌窦、筛窦、蝶窦、右侧额窦炎伴粘膜肥厚】：

(1)建议耳鼻喉科诊断治疗。

#### 【双侧上颌窦积液】：

(1)建议耳鼻喉科诊断治疗。

#### 【脂肪肝】：

(1)脂肪肝是指肝脏被脂肪浸润，为一种多病因引起的获得性疾病。

(2)脂肪肝是以肝细胞脂肪变性和脂肪蓄积为病理特征，最常见易患因素有超重或肥胖、进食油腻食物、高脂血症（尤其甘油三酯升高）、营养失调（营养过量或不足）、饮酒、高脂血症、少运动、糖耐量异常、减肥造成体重急剧下降、营养不良、中毒和药物等。

(3)当肝内脂类（主要为甘油三酯）含量超过肝重的5%时为脂肪肝。脂肪肝是一个常见的临床现象，不是一个独立性的疾病。

(4)值得注意的是，过多的脂肪在肝组织、肝细胞内浸润，引起肝细胞肿大，严重可致肝硬化。脂肪肝是可逆性的，合理饮食、运动及治疗后可恢复。

(5)合理控制饮食，控制总摄入量，低盐、低脂和低糖类饮食，少吃动物内脏，多吃蔬菜水果；

(6)控制危险因素，如控制体重、改善胰岛素抵抗、调整血脂紊乱，戒酒、戒烟，坚持长期有氧运动，加强体育锻炼；

(7)定期复查腹部彩超、血脂、肝功能。

【右侧椎动脉颅内段管腔较左侧纤细】：

(1)建议心血管科结合临床参考

汇总医生： 樊兴国

主检日期： 2023-12-20

主检医生：

分科结果

## 检验报告

## 尿液分析+尿沉渣

项目名称	检查结果	单位	参考值	提示
白细胞尿	3	个/ul	0--13	
上皮细胞(EC)	1	/HP	0--28	
管型(CAST)	0	个/ul	0--1	
霉菌(尿)	0	/HP	0--0	
结晶	0	/HP	0--10	
透明度(CLA)	清亮			
胆红素(BIL)	-		阴性	
隐血(ERY)	-		阴性	
小圆上皮细胞(SRC)	0	个/ul	0--0	
维生素C	-		阴性	
异常红细胞	0	个/ul	0--3	
红细胞(正常)	3	个/ul	0--6	
鳞状上皮细胞	1	个/ul	0--0	↑
粘液丝	3	个/ul	0--0	↑
颜色(Colour)	淡黄色			
尿葡萄糖(GLU)	-		阴性	
酮体(KET)	-		阴性	
比重(SG)	1.025		1.003--1.030	
酸碱度(PH)	6.5		4.5--8.0	
尿蛋白质(PRO)	-		阴性	
尿胆原(URO)	-		阴性	
亚硝酸盐(NIT)	-		阴性	
红细胞(尿)(RBC)	3	个/ul	0--6	
尿白细胞(LEU)	-		阴性	

\*小结:

鳞状上皮细胞偏高(1 /HP) 粘液丝偏高(3 /HP)

操作员：李佳敏 检查日期:2023-12-19 检查医生:陈建国

### 丙肝抗体测定

项目名称	检查结果	单位	参考值	提示
丙型肝炎病毒抗体	阴性 (-)		阴性 (-)	

**\*小结:**

未见异常

操作员：乔叶 检查日期:2023-12-19 检查医生:陈建国

### 血常规（五分类）

项目名称	检查结果	单位	参考值	提示
白细胞(WBC)	9.58	10 <sup>9</sup> /L	3.5--9.5	↑
淋巴细胞绝对值(LY#)	2.99	10 <sup>9</sup> /L	1.1--3.2	
淋巴细胞百分比(LY%)	31.2	%	20--50	
中性粒细胞绝对值(GR#)	5.18	10 <sup>9</sup> /L	1.8--6.3	
中性粒细胞百分比(GR%)	54.0	%	40--75	
嗜碱性粒细胞绝对值(BA#)	0.09	10 <sup>9</sup> /L	0--0.06	↑
嗜碱性粒细胞百分比(BA%)	1.0	%	0--1.0	
嗜酸性粒细胞绝对值(EO#)	0.32	10 <sup>9</sup> /L	0.02--0.52	
嗜酸性粒细胞百分比(EO%)	3.3	%	0.4--8.0	
血小板(PLT)	328	10 <sup>9</sup> /L	125--350	
血小板分布宽度(PDW)	15.8	%	15--17	
平均血小板体积(MPV)	9.9	fl	6.0--14.0	
血小板压积(PCT)	0.324	%	0.11--0.28	↑
红细胞(RBC)	5.11	10 <sup>12</sup> /L	4.3--5.8	
血红蛋白	157	g/L	130--175	

红细胞压积(HCT)	46.5	%	40--50	
红细胞平均体积(MCV)	90.9	fl	82--100	
平均血红蛋白含量(MCH)	30.8	pg	27--34	
平均血红蛋白浓度(MCHC)	339	g/L	316--354	
单核细胞绝对值(MO#)	1.00	10 <sup>9</sup> /L	0.1--0.60	↑
单核细胞百分比(MO%)	10.5	%	3--10	↑
红细胞分布宽度标准差(RDW-SD)	44.7	fl	35--56	
红细胞分布宽度变异系数(RDW-CV)	13.0	%	10.6--16.6	
大血小板比率	24.9	%	11--45	
大血小板数目	82	10 <sup>9</sup> /L	30--90	
未成熟粒细胞数目	0.08	10 <sup>9</sup> /L	0--999	
未成熟粒细胞百分比	0.8	%	0--100	
有核红细胞数目	0.000	10 <sup>9</sup> /L	0--9999	
有核红细胞百分比	0.00	/100WBC	0--9999	

**\*小结:**

白细胞(WBC)偏高(9.58 10<sup>9</sup>/L) 嗜碱性粒细胞绝对值(BA#)偏高(0.09 10<sup>9</sup>/L) 血小板压积(PCT)偏高(0.324 %) 单核细胞绝对值(MO#)偏高(1.00 10<sup>9</sup>/L) 单核细胞百分比(MO%)偏高(10.5 %)

操作员：黄璐瑶 检查日期:2023-12-19 检查医生:陈建国

**梅毒抗体**

项目名称	检查结果	单位	参考值	提示
梅毒抗体	0.02	S/CO	0--1	

**\*小结:**

未见异常

操作员：乔叶 检查日期:2023-12-19 检查医生:陈建国

**肾功三项**

项目名称	检查结果	单位	参考值	提示
肌酐(CREA)	69.00	umol/L	57--97	
尿酸(UA)	457.00	umol/L	200--420	↑
尿素测定 (Urea)	5.20	mmol/L	3.1--8.0	

**\*小结:**

尿酸(UA)偏高(457.00 umol/L)

操作员：王小雪 检查日期:2023-12-19 检查医生:陈建国

**空腹血糖**

项目名称	检查结果	单位	参考值	提示
葡萄糖(GLU)	4.87	mmol/L	3.89--6.1	

**\*小结:**

未见异常

操作员：王小雪 检查日期:2023-12-19 检查医生:陈建国

**乙肝五项**

项目名称	检查结果	单位	参考值	提示
乙肝表面抗原	阴性 (-)		阴性 (-)	
乙型肝炎病毒表面抗体	阴性 (-)		阴性 (-)	
乙型肝炎病毒 e 抗体	阴性 (-)		阴性 (-)	
乙型肝炎病毒核心抗体	阴性 (-)		阴性 (-)	
乙型肝炎病毒 e 抗原	阴性 (-)		阴性 (-)	

**\*小结:**

未见异常

操作员：乔叶 检查日期:2023-12-19 检查医生:陈建国

**血脂四项**

项目名称	检查结果	单位	参考值	提示
------	------	----	-----	----

动脉硬化指数	3.69		1.31--3.19	↑
总胆固醇(CHOL)	4.53	mmol/L	2.59--5.2	
甘油三脂(TG)	2.07	mmol/L	0.7--1.7	↑
低密度脂蛋白(LDL)	2.95	mmol/L	0--4.13	
高密度脂蛋白(HDL)	0.80	mmol/L	0.77--1.55	

**\*小结:**

动脉硬化指数偏高(3.69) 甘油三脂(TG)偏高(2.07 mmol/L)

操作员：王小雪 检查日期:2023-12-19 检查医生:陈建国

**肝功能七项**

项目名称	检查结果	单位	参考值	提示
总蛋白(T PROT)	70.6	g/L	65--85	
白蛋白(ALB)	44.90	g/L	40--55	
总胆红素(TBIL)	13.70	umol/L	0--26	
直接胆红素(DBIL)	3.5	umol/L	0--8.0	
间接胆红素(IBIL)	10.20	umol/L	0--17.39	
丙氨酸氨基转移酶(ALT)	25.00	U/L	9--50	
门冬氨酸氨基转移酶(AST)	21.00	U/L	15--40	

**\*小结:**

未见异常

操作员：王小雪 检查日期:2023-12-19 检查医生:陈建国

**艾滋病病毒抗体检查**

项目名称	检查结果	单位	参考值	提示
艾滋病病毒抗体	阴性 (-)		阴性 (-)	

**\*小结:**

未见异常

操作员：乔叶 检查日期:2023-12-19 检查医生:陈建国

(男) 肿瘤三项

项目名称	检查结果	单位	参考值	提示
前列腺特异性抗原(PSA)	0.63	ng/ml	0--1.4	
癌胚抗原(CEA)	2.40	ng/ml	0--5	
甲胎蛋白(AFP)	2.5	ng/ml	0--7	

\*小结:

未见异常

操作员：王小雪 检查日期:2023-12-19 检查医生:陈建国

# 大同瑞慈康复医院 12导联心电图报告

赵立宁 男 31岁 体检号:447972

病床号:

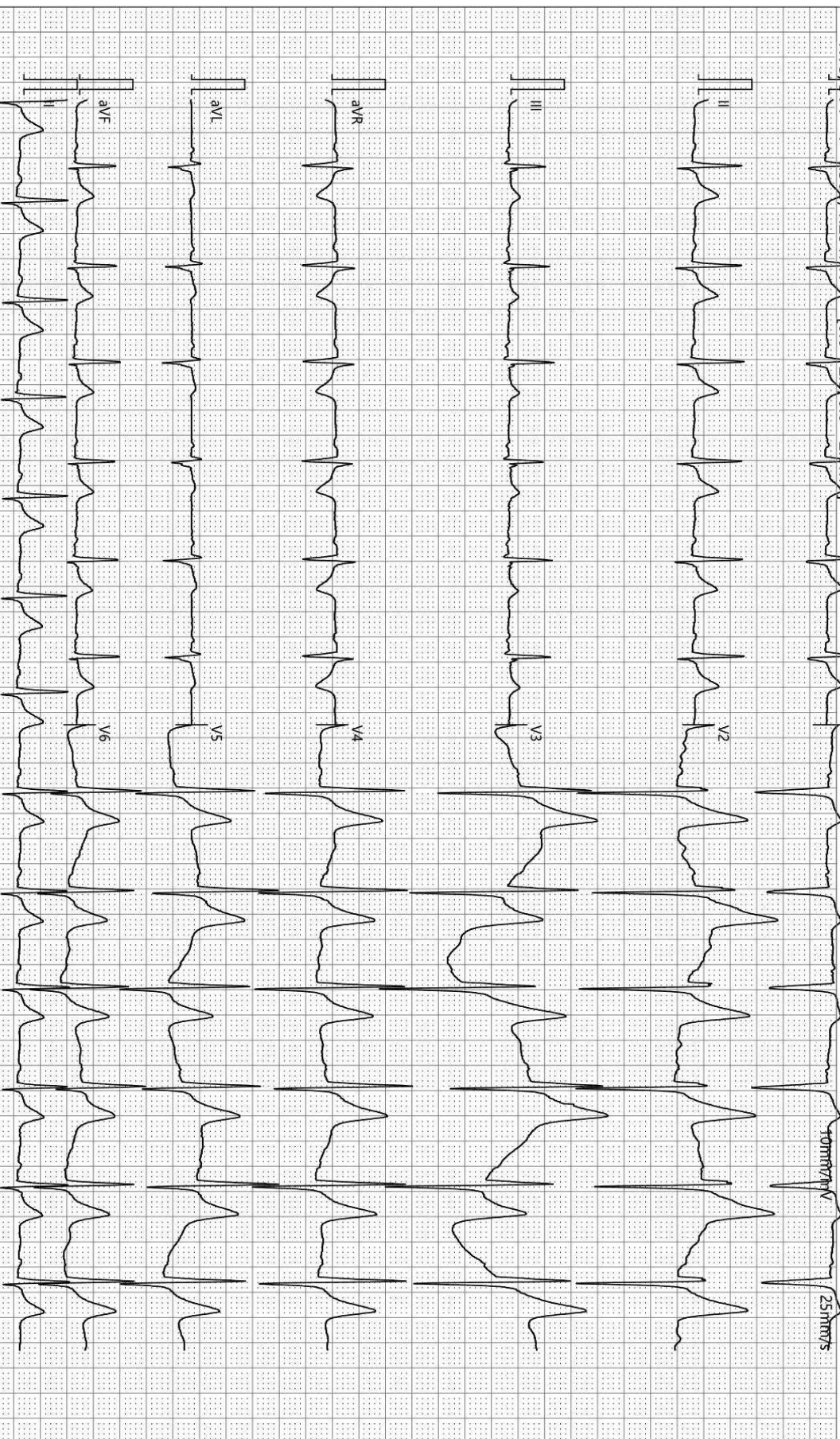
诊断结果:

- 1.窦性心律
- 2.正常心电图

诊断医生:

张生 陶志娟

HR : 76bpm [60~100bpm]  
P : 100ms [0~110ms]  
PR : 161ms [120~200ms]  
QRS : 102 ↑ ms [60~100ms]  
QT/QTc : 358/404ms [320~440/0~450ms]  
P/QRS/T : 13/85/53deg. [0~75/-30~90/0~75deg]  
RV5/SV1 : 1.508/1.231mV [0.0~2.5/0.0~2.0mV]



检查时间:2023-12-19 09:17:29

诊断时间:2023-12-19 09:21:53

SEMIP V1 90

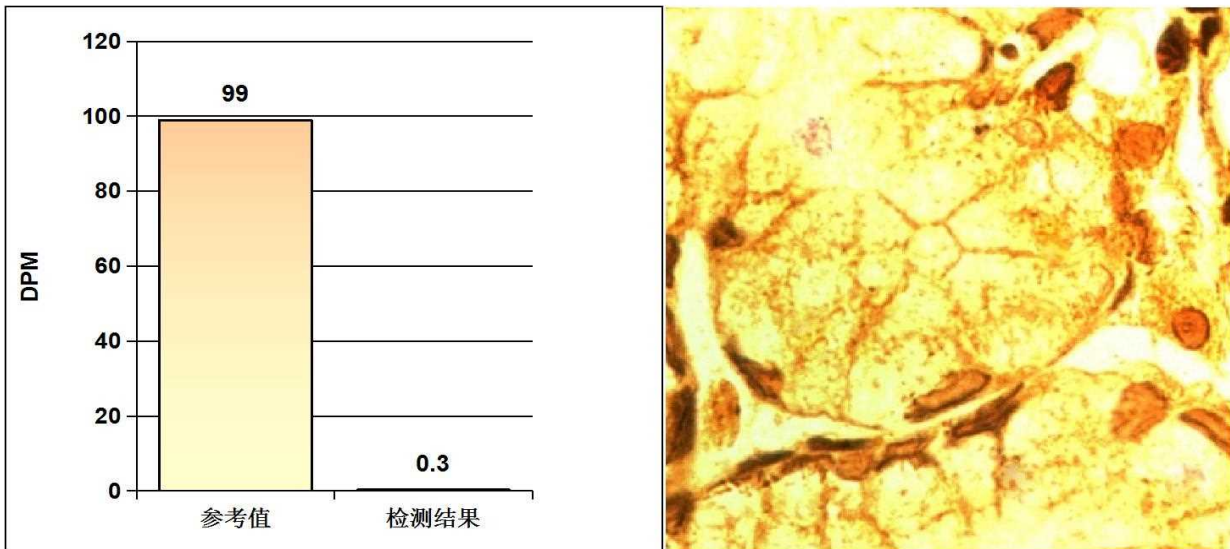
仅供临床参考

# 大同瑞慈康复医院

## <sup>14</sup>C呼气试验检验报告

姓名	赵立宁	年龄	31	性别	男
住院号	0	日期	2023/12/19 9:49:27	电话	0
送检医生	曹居杰	样品编号	8678	编号	2309070632

### <sup>14</sup>C呼气试验



#### 阳性参考值 (Disintegrations Per Minute(DPM)):

DPM值:	dpm > 2499	阳性++++
	1499 < dpm ≤ 2499	阳性+++
	499 < dpm ≤ 1499	阳性++
	149 < dpm ≤ 499	阳性+
	dpm ≤ 99	阴性
	99 < dpm ≤ 149	不确定

检测结果: **dpm= 0**      **阴性**

医生建议:      注意保持健康及规律饮食

温馨提示:      您本次检测的结果为阴性

检测医生:      曹居杰

## MRI 诊断图文报告

流水号: 2309070632

影像号: MR20231219017

姓名: 赵立宁

年龄: 31 岁

性别: 男

检查设备: 西门子 1.5T 磁共振

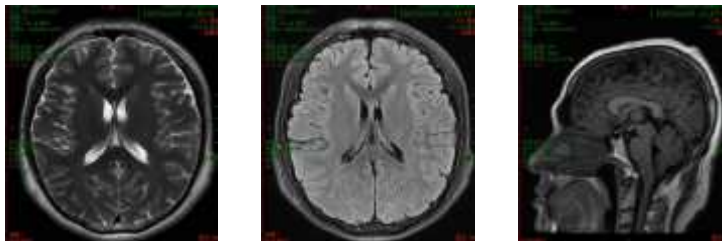体检号: 447972

申请医院: 本院

体检科室: 体检科

检查部位: 颅脑 MRI

经典图像:



影像所见:

双侧大脑半球对称, 皮髓质分界清, 未见异常信号。脑干、双侧小脑半球未见异常信号及占位征象。脑室、脑池无扩大, 脑沟、脑裂无增宽。中线结构居中。双侧上颌窦、筛窦、蝶窦、右侧额窦沿窦壁见环状等 T1 长 T2 信号。双侧上颌窦见液气平。

影像诊断:

- 1、脑内 MRI 扫描未见异常
- 2、双侧上颌窦、筛窦、蝶窦、右侧额窦炎伴粘膜肥厚, 双侧上颌窦积液

报告医师: 李贵 1

检查日期: 2023-12-19

审核医师: 陈江莲

报告日期: 2023-12-19

## MRI 诊断图文报告

流水号: 2309070632

影像号: MR20231219018

姓名: 赵立宁

年龄: 31 岁

性别: 男

检查设备: 西门子 1.5T 磁共振

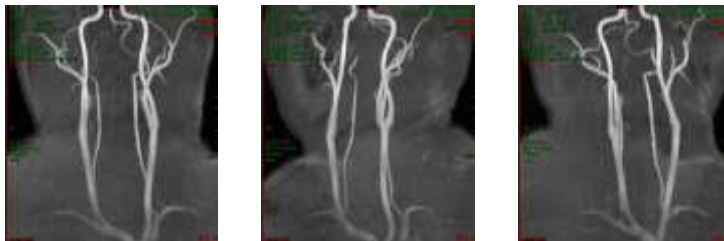体检号: 447972

申请医院: 本院

体检科室: 体检科

检查部位: 颈部血管核磁成像

经典图像:



影像所见:

右侧椎动脉颅内段管腔较左侧纤细，头臂干、双侧颈总动脉、颈内外动脉、锁骨下动脉、左侧椎动脉走行自然，未见异常征象。

影像诊断:

右侧椎动脉颅内段管腔较左侧纤细

报告医师: 李贵 1

检查日期: 2023-12-19

审核医师: 陈江莲

报告日期: 2023-12-19

## 超声诊断图文报告

流水号: 2309070632

影像号: 1490816

姓名: 赵立宁

年龄: 31 岁

性别: 男

检查设备: Vivid E95

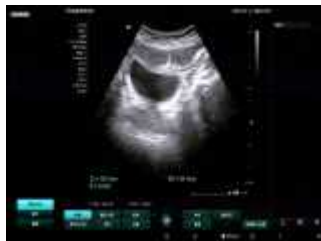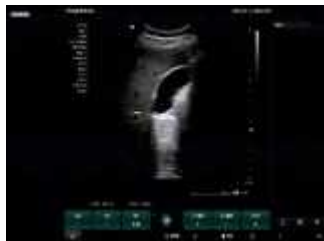体检号: 447972

申请医院: 本院

体检科室: 体检科

检查部位: 全腹彩超

经典图像:



影像所见:

肝脏大小形态正常, 包膜光滑完整, 实质回声致密增强, 肝内管道系统走行欠清晰, 门静脉及肝内胆管不扩张。

胆囊大小形态正常, 壁不厚、光滑, 囊内透声好, 肝外胆管不扩张。

胰腺大小形态正常, 实质回声均匀, 主胰管不扩张。

脾脏大小形态正常, 实质回声均匀, 脾门静脉不宽。

双肾大小形态正常, 皮髓质分界清晰, 集合系统未见分离, 双侧输尿管未见扩张。

膀胱充盈尚可, 壁光滑, 内清晰。

前列腺形态正常, 大小约 3.9\*2.7\*2.4cm, 实质回声欠均匀。

影像诊断:

脂肪肝 (轻度)

报告医师: 侯爱兰

检查日期: 2023-12-19

审核医师: 侯爱兰

报告日期: 2023-12-19