

2309070622

大同瑞慈健康体检

报 告 册

体检编号	447964	工号	3
姓名	李广		
性别	男	年龄	72岁
单位	中煤资源发展集团有限公司		
部门	中煤资源发展集团有限公司大同		
联系电话	13393420505		
体检日期	2023-12-04		

尊敬的 李广先生 您好！

首先，瑞慈健康体检全体员工欢迎您的光临，并对您的信任表示衷心的感谢！

您于 2023-12-04 （体检编号：447964）完成健康检查，本机构的各科医生已根据您的体检项目及结果，汇总成此份健康体检报告，并经总检医生审核。据此提出对您健康状况的综合分析及建议。

瑞慈健康体检倡导“大健康、大康复”，提出“健康是第一财富（Rich）”的人文理念。希望您仔细阅读并妥善地保管此份健康体检报告，并认真关注报告中的提示与建议，若您对报告内容有任何疑问，可直接与瑞慈健康体检客服部联系，进一步咨询。

健康体检咨询电话：**0352-2824444**

客户服务咨询电话：**0352-2830597**

400-6112995

瑞慈健康体检报告由下列内容组成：

第一部分：主检报告

第二部分：分科分项结果

第三部分：检验报告

第四部分：附表

主检报告

检查综述

- 1、【血常规（五分类）】 淋巴细胞绝对值(LY#)偏高(4.04 $10^9/L$) 血小板压积(PCT)偏高(0.281 %)
- 2、【肾功三项】 尿素测定(Urea)偏低(2.90 mmol/L)
- 3、【血脂四项】 动脉硬化指数偏高(3.81) 总胆固醇(CHOL)偏高(6.93 mmol/L) 甘油三酯(TG)偏高(3.43 mmol/L) 低密度脂蛋白(LDL)偏高(4.38 mmol/L)
- 4、【糖化血红蛋白】 糖化血红蛋白偏高(6.2 %)
- 5、【尿液分析+尿沉渣】 鳞状上皮细胞偏高(3 /HP) 粘液丝偏高(3 /HP)
- 6、【颅脑MRI】 1、双侧额颞顶叶皮髓质交界处多发缺血灶 2、空泡蝶鞍
- 7、【心电图】 1.窦性心律 2.逆钟向转位
- 8、【甲状腺彩超】 1.甲状腺双侧叶多发结节 TI-RADS 3级 2.甲状腺左侧叶低回声结节伴钙化 TI-RADS 4a
- 9、【全腹彩超】 中度脂肪肝
- 10、【颈部血管核磁成像】 左侧椎动脉较右侧细

医生建议

【淋巴细胞绝对值(LY#)偏高】：

- (1)成人全血淋巴细胞占白细胞总数的20-40%。在中性粒细胞减少的病例中，淋巴细胞可相对增高，多与病毒感染有关（如感冒等）。
- (2)病理性增高见于传染性淋巴细胞增多症、结核病、百日咳、急慢性淋巴细胞白血病、传染性单核细胞增多症等，建议结合其它血常规指标及临床进行综合评估。

【血小板压积(PCT)偏高】：

- (1)血小板压积是指外周血中血小板的容积占血液容积的百分比。血小板压积偏高，如果在血小板数目正常的情况下，可不做考虑。如果血小板数目明显增高，建议往血液科进一步复查，以明确诊断。

【尿素测定(Urea)偏低】：

- (1)建议内科进一步复查。

【总胆固醇(CHOL)偏高】：

- (1)总胆固醇是脂质的主要成分之一，其数量受年龄、家族、性别、饮食、遗传等多种因素影响。总胆固醇对人体生长发育以及新陈代谢有重要的作用，正常值是2.59-5.20mmol/L。
- (2)总胆固醇升高后，会增加类脂物质的堆积，会产生更多的血管斑块，进而增加心脑血管疾病的风险。大于5.21-5.69mmol/L是胆固醇的临界偏高，即使是一个完全健康的人，只要总胆固醇 $>7.2\text{mmol/L}$ 或低密度脂蛋白 $>4.9\text{mmol/L}$ ，未来发生心脑血管的风险就明显增高，应该马上治疗。
- (3)总胆固醇升高根据病因可分为两大类：一是原发性，是由于遗传因素缺陷所致，另一种是继发性，可引起其升高的疾病主要有糖尿病、高血压、甲减、肝肾疾病等。
- (4)降低总胆固醇的治疗中，原发性偏高应积极应用降脂药，曾经选择他汀类药物，胆固醇任不能达标的，可联合用药（如依折麦布等）。
- (5)如果总胆固醇偏高，且患者有糖尿病、高血压、甲减、肝肾疾病或者已经发生心脑血管疾病的人更应积极用药，控制降低疾病风险。

(6)戒烟，增强运动，采用低脂、低糖饮食，少食富含脂肪、胆固醇及饱和脂肪酸的食物，多进食蔬菜、水果、豆制品、粗粮、鱼和高纤维食品。

(7)必要时在医师指导下使用降脂药物治疗，并前往内分泌科复诊。

【动脉硬化指数偏高】：

(1)动脉硬化指数偏高，提示动脉硬化的风险性会更高，也就是心脑血管疾病的发病率会相对较高。建议控制血脂、血糖，少吃油腻食物，多吃蔬菜水果，加强锻炼，减轻体重。

【甘油三酯(TG)偏高】：

(1)甘油三酯是甘油和脂肪酸所构成的有机化合物，甘油三酯测定是脂类代谢的重要指标之一。

(2)甘油三酯增高与冠心病的发生有着重要的相关性，随年龄增大而有上升的趋势，其增高最常见于高脂和过量糖类饮食、肥胖等。

(3)甘油三酯主要功能是为机体提供能量，其正常值在 0.7-1.7mmol/L 之间，1.7-2.29mmol/L 为边缘增高，提示应该注意饮食和运动了。

(4)甘油三酯大于 2.3mmol/L，就称为高甘油三酯血症。甘油三酯增高虽然不会直接导致血管斑块的形成，但也会间接引起心脑血管疾病风险增加，同时，当甘油三酯大于 5.6mmol/L 时，还会增加急性胰腺炎的风险，所以降低甘油三酯的基础主要是控制饮食，饮食控制不佳可以选择药物治疗。

(5)生活方式的干预是控制甘油三酯水平升高的基础，包括减重，增加运动量，限制酒精摄入以及避免食用果糖和高碳水化合物食物。多食蔬菜水果，定期复查。

(6)明显增高者在医师的指导下使用降脂药物治疗，首选他汀和贝特类药物。

【低密度脂蛋白(LDL)偏高】：

(1)在血脂检查中，我们最该关注的是低密度脂蛋白，这是因为这些指标与心脑血管疾病的关系最为密切，正常值为 0-4.13mol/L。

(2)低密度脂蛋白有三个标准：普通人应 \leq 3.4mol/L，没有任何高危因素的人，其低密度脂蛋白最好控制在 3.4mol/L 以下。

(3)高危人群应 \leq 2.6mol/L，有高血压、糖尿病、家族史、肥胖，或低度脂蛋白 \geq 4.9mol/L，这些人的低密度脂蛋白最好降低至 2.6mol/L 以下。

(4)极高危人群应 \leq 1.8mol/L，有冠心病、心肌梗塞、心绞痛、脑梗死、冠状动脉植入支架术后、心脏搭桥术后、严重的颈动脉斑块等缺血性心脑血管疾病的人，这些人低密度脂蛋白最好控制到 1.8mol/L 以下。

(5)建议低脂、低糖饮食，戒烟酒，多食蔬菜。定期复查血脂，明显增高者，在医师指导下使用降脂药物治疗，在积极治疗原发疾病的基础上降低低密度脂蛋白。

【糖化血红蛋白偏高】：

(1)糖化血红蛋白主要用于评定糖尿病的控制程度，也可作为判断预后的指标，但其结果的准确性会受到红细胞及血红蛋白数量的影响。此项指标反映受检者过去 2 到 3 个月的血糖平均水平，偏高提示控制不理想，建议内分泌科结合临床诊治。

【鳞状上皮细胞偏高】：

(1)在生理情况下，机体正常的新陈代谢都会引起鳞状上皮细胞的脱离，这是一种正常的机体现象。如果长时间出现鳞状上皮细胞偏高的现象时，则有可能是尿路感染、泌尿系统结石等因素导致，应及时往泌尿外科进一步诊断治疗。

【粘液丝偏高】：

(1)尿常规中粘液丝是由尿路中细胞分泌出来的，在有尿路感染时分泌会明显增多，且伴有炎症细胞的出现。

(2)粘液丝偏高，可分为生理性偏高和病理性偏高两种，生理性偏高一般是由于喝水较少导致的尿液浓缩，一般在喝水后就能达到稀释的效果。

(3)病理性的粘液丝偏高是由于泌尿系炎症或者是前列腺炎导致的，需要注意观察，多喝水，同时有白细胞等炎症细胞增多时，应及时服用抗感染药物治疗。如果仅有粘液丝的增多而没有白细胞等炎症细胞增多时，尿路有炎症的可能性不大。

(4)建议平时饮食注意清淡，多喝水，少吃油腻和辛辣的食物，要注意个人清洁卫生，勤洗阴部，注意休息。

【空泡蝶鞍】：

(1)正常的蝶鞍内由脑垂体占满，无蛛网膜和脑脊液，但有的人蝶鞍内垂体组织缩小，大部分被蛛网膜和脑脊液占用形成的“囊泡”，称为空泡蝶鞍。有的因压迫垂体可产生相应的临床内分泌症状，建议神经内科结合临床诊治。但大多数人没有任何表现，无需治疗，定期复查。

【双侧额颞顶叶皮髓质交界处多发缺血灶】：

- (1)脑缺血灶就是脑部毛细血管发生堵塞后形成血管中空，血液不再流过，局部脑细胞缺氧坏死后形成的病灶。
- (2)脑缺血灶是一种比较常见的脑内出血疾病，引起的原因比较多，常见于老年人，尤其是合并有高血压、糖尿病等危险因素的老年人更加常见。
- (3)如果患有高血压这种慢性疾病，有可能会出现这种疾病的表现，尤其是一些中老年朋友，长期的慢性疾病高血压，容易诱发脑缺血灶的发病，所以说患者要及时发现，及时治疗。
- (4)脑缺血灶的一般症状是出现头晕头痛等现象，如果是病情发展后就有可能导致偏瘫、语言不清、大小便失禁、失去记忆力，甚至是意识糊涂、失明等情况。部分患者在临床上可以没有任何的临床表现，只是在无意中检查头颅CT或者磁共振才发现。
- (5)脑内多发缺血灶在发病初期症状不是很明显，而且没什么危害。但是这种疾病却极其容易复发，让神经受损。而严重后果是会导致整个中枢神经功能损害，会发生瘫痪甚至危及生命。
- (6)如果这种缺血灶是孤立的、个别的或者是很小的，一般不是什么大病。但是如果是弥漫性的病变，病灶比较大，往往提示患者动脉硬化的程度很重。
- (7)饮食中需避免辛辣油炸、脂肪和胆固醇含量高的食物，多补充富含纤维素、维生素、蛋白质和钙质的食物，有助于脑部症状恢复。
- (8)多吃纤维素含量比较高的食物，可以起到降低血脂的作用，如番薯、香蕉、大豆类等。多吃大蒜，因为大蒜能稀释血液，能起到缓解供血不足的症状还能降血压。
- (9)多吃鱼和鸡蛋，因为鱼和鸡蛋富含蛋白质和钙质，能对大脑的细胞起到刺激作用，从而提高大脑记忆力。菠萝、土豆泥、葡萄糖等都能对记忆力起到改善的作用，起到提高记忆力的效果。
- (10)避免不合理饮食。提倡采用低盐、低脂、低热量及富含维生素饮食，每日食盐量不超过6g。多食蔬菜、水果和纤维素丰富食物，既含丰富的维生素、纤维素，又含钾、钙丰富而含钠低的食物。
- (11)保持健康的生活方式，戒烟、禁止酗酒。吸烟和酗酒可使血管痉挛，心跳加快，血压升高，血浆纤维蛋白含量增加，血液粘度增加，减少脑血流量及加速动脉硬化等。因此，向患者讲明吸烟的危害性，采用心理咨询、口服戒烟药等综合性干预措施，避免大量饮酒，控制体重。
- (12)对原发病及早治疗，严格按照医嘱服药，进行正规治疗，控制血压、血脂、血糖。避免长期服药导致血液高凝，不得滥用药物，需在医生指导下服药。保持健康的体重，保持心情愉悦。
- (13)对于心血管患者等高危人群需每年进行影像学 and 实验室检查，有一定的早期筛查作用。

【逆钟向转位】：

- (1)建议心内科结合临床

【甲状腺双侧叶多发结节】：

- (1)甲状腺结节是一种常见的甲状腺疾病，很多甲状腺疾病可表现为结节，如可由甲状腺退行性变、炎症、自身免疫性及新生物等多种病变所致。甲状腺结节在各个年龄段的男女人群中均可见到，但中年女性中较多。
- (2)甲状腺结节分良性和恶性两大类，良性的占绝大多数，恶性者不足1%，判断甲状腺结节的良恶主要依靠病史、体格检查、放射性核素扫描、穿刺细胞学检查。
- (3)建议往普外科就诊，进一步检查，明确诊断，结合临床诊治并定期复查。

【甲状腺左侧叶低回声结节】：

- (1)甲状腺结节是一种常见的甲状腺疾病，很多甲状腺疾病可表现为结节，如可由甲状腺退行性变、炎症、自身免疫性及新生物等多种病变所致。甲状腺结节在各个年龄段的男女人群中均可见到，但中年女性中较多。
- (2)甲状腺结节分良性和恶性两大类，良性的占绝大多数，恶性者不足1%，判断甲状腺结节的良恶主要依靠病史、体格检查、放射性核素扫描、穿刺细胞学检查。
- (3)建议往外科就诊，进一步检查，明确诊断，结合临床诊治并定期复查。

【中度脂肪肝】：

- (1) 脂肪肝是指肝脏被脂肪浸润，为一种多病因引起的获得性疾病。
- (2) 脂肪肝是以肝细胞脂肪变性和脂肪蓄积为病理特征，最常见易患因素有超重或肥胖、进食油腻食物、高脂血症（尤其甘油三酯升高）、营养失调（营养过量或不足）、饮酒、高脂血症、少运动、糖耐量异常、减肥造成体重急剧下降、营养不良、中毒和药物等。
- (3) 当肝内脂类（主要为甘油三酯）含量超过肝重的 5% 时为脂肪肝。脂肪肝是一个常见的临床现象，不是一个独立性的疾病。
- (4) 值得注意的是，过多的脂肪在肝组织、肝细胞内浸润，引起肝细胞肿大，严重可致肝硬化。脂肪肝是可逆性的，合理饮食、运动及治疗后可恢复。
- (5) 合理控制饮食，控制总摄入量，低盐、低脂和低糖类饮食，少吃动物内脏，多吃蔬菜水果；
- (6) 控制危险因素，如控制体重、改善胰岛素抵抗、调整血脂紊乱，戒酒、戒烟，坚持长期有氧运动，加强体育锻炼；
- (7) 定期复查腹部彩超、血脂、肝功能。

【左侧椎动脉较右侧细】：

- (1) 建议心血管科诊断治疗

汇总医生： 樊兴国

主检日期： 2023-12-05

主检医生：

分科结果

检验报告

尿液分析+尿沉渣

项目名称	检查结果	单位	参考值	提示
白细胞尿	0	个/ul	0--13	
上皮细胞(EC)	3	/HP	0--28	
管型(CAST)	0	个/ul	0--1	
霉菌(尿)	0	/HP	0--0	
结晶	0	/HP	0--10	
透明度(CLA)	清亮			
胆红素(BIL)	-		阴性	
隐血(ERY)	-		阴性	
小圆上皮细胞(SRC)	0	个/ul	0--0	
维生素C	-		阴性	
异常红细胞	0	个/ul	0--3	
红细胞(正常)	3	个/ul	0--6	
鳞状上皮细胞	3	个/ul	0--0	↑
粘液丝	3	个/ul	0--0	↑
颜色(Colour)	淡黄色			
尿葡萄糖(GLU)	-		阴性	
酮体(KET)	-		阴性	
比重(SG)	1.015		1.003--1.030	
酸碱度(PH)	6.0		4.5--8.0	
尿蛋白质(PRO)	-		阴性	
尿胆原(URO)	-		阴性	
亚硝酸盐(NIT)	-		阴性	
红细胞(尿)(RBC)	3	个/ul	0--6	
尿白细胞(LEU)	-		阴性	

*小结:

鳞状上皮细胞偏高(3 /HP) 粘液丝偏高(3 /HP)

操作员：赵伟 检查日期：2023-12-04 检查医生：陈建国

丙肝抗体测定

项目名称	检查结果	单位	参考值	提示
丙型肝炎病毒抗体	阴性 (-)		阴性 (-)	

*小结:

未见异常

操作员：祁佳佳 检查日期：2023-12-04 检查医生：陈建国

血常规（五分类）

项目名称	检查结果	单位	参考值	提示
白细胞(WBC)	8.92	10 ⁹ /L	3.5--9.5	
淋巴细胞绝对值(LY#)	4.04	10 ⁹ /L	1.1--3.2	↑
淋巴细胞百分比(LY%)	45.3	%	20--50	
中性粒细胞绝对值(GR#)	4.35	10 ⁹ /L	1.8--6.3	
中性粒细胞百分比(GR%)	48.8	%	40--75	
嗜碱性粒细胞绝对值(BA#)	0.03	10 ⁹ /L	0--0.06	
嗜碱性粒细胞百分比(BA%)	0.4	%	0--1.0	
嗜酸性粒细胞绝对值(EO#)	0.11	10 ⁹ /L	0.02--0.52	
嗜酸性粒细胞百分比(EO%)	1.2	%	0.4--8.0	
血小板(PLT)	298	10 ⁹ /L	125--350	
血小板分布宽度(PDW)	16.1	%	15--17	
平均血小板体积(MPV)	9.4	fl	6.0--14.0	
血小板压积(PCT)	0.281	%	0.11--0.28	↑
红细胞(RBC)	4.83	10 ¹² /L	4.3--5.8	
血红蛋白	150	g/L	130--175	

红细胞压积(HCT)	45.1	%	40--50	
红细胞平均体积(MCV)	93.5	fl	82--100	
平均血红蛋白含量(MCH)	31.0	pg	27--34	
平均血红蛋白浓度(MCHC)	332	g/L	316--354	
单核细胞绝对值(MO#)	0.39	10 ⁹ /L	0.1--0.60	
单核细胞百分比(MO%)	4.3	%	3--10	
红细胞分布宽度标准差(RDW-SD)	46.7	fl	35--56	
红细胞分布宽度变异系数(RDW-CV)	13.1	%	10.6--16.6	
大血小板比率	21.9	%	11--45	
大血小板数目	65	10 ⁹ /L	30--90	
未成熟粒细胞数目	0.02	10 ⁹ /L	0--999	
未成熟粒细胞百分比	0.2	%	0--100	
有核红细胞数目	0.000	10 ⁹ /L	0--9999	
有核红细胞百分比	0.00	/100WBC	0--9999	

***小结:**

淋巴细胞绝对值(LY#)偏高(4.04 10⁹/L) 血小板压积(PCT)偏高(0.281 %)

操作员：李佳敏 检查日期:2023-12-04 检查医生:陈建国

梅毒抗体

项目名称	检查结果	单位	参考值	提示
梅毒抗体	0.02	S/CO	0--1	

***小结:**

未见异常

操作员：祁佳佳 检查日期:2023-12-04 检查医生:陈建国

肾功三项

项目名称	检查结果	单位	参考值	提示
------	------	----	-----	----

肌酐(CREA)	80.00	umol/L	57--111	
尿酸(UA)	410.00	umol/L	200--420	
尿素测定 (Urea)	2.90	mmol/L	3.6--9.5	↓

***小结:**

尿素测定 (Urea) 偏低(2.90 mmol/L)

操作员：王小雪 检查日期:2023-12-04 检查医生:陈建国

空腹血糖

项目名称	检查结果	单位	参考值	提示
葡萄糖(GLU)	5.60	mmol/L	3.89--6.1	

***小结:**

未见异常

操作员：王小雪 检查日期:2023-12-04 检查医生:陈建国

血型检测

项目名称	检查结果	单位	参考值	提示
ABO 血型	A 型			
RH 血型	阳性			*

***小结:**

未见异常

操作员：李佳敏 检查日期:2023-12-04 检查医生:陈建国

乙肝五项

项目名称	检查结果	单位	参考值	提示
乙肝表面抗原	阴性 (-)		阴性 (-)	
乙型肝炎病毒表面抗体	阴性 (-)		阴性 (-)	
乙型肝炎病毒 e 抗体	阴性 (-)		阴性 (-)	
乙型肝炎病毒核心抗体	阴性 (-)		阴性 (-)	

乙型肝炎病毒 e 抗原	阴性 (-)	阴性 (-)
-------------	--------	--------

***小结:**

未见异常

操作员：祁佳佳 检查日期:2023-12-04 检查医生:陈建国

血脂四项

项目名称	检查结果	单位	参考值	提示
动脉硬化指数	3.81		1.31--3.19	↑
总胆固醇(CHOL)	6.93	mmol/L	2.59--5.2	↑
甘油三脂(TG)	3.43	mmol/L	0.7--1.7	↑
低密度脂蛋白(LDL)	4.38	mmol/L	0--4.13	↑
高密度脂蛋白(HDL)	1.15	mmol/L	0.77--1.55	

***小结:**

动脉硬化指数偏高(3.81) 总胆固醇(CHOL)偏高(6.93 mmol/L) 甘油三脂(TG)偏高(3.43 mmol/L) 低密度脂蛋白(LDL)偏高(4.38 mmol/L)

操作员：王小雪 检查日期:2023-12-04 检查医生:陈建国

糖化血红蛋白

项目名称	检查结果	单位	参考值	提示
糖化血红蛋白	6.2		4.1--6.0	↑

***小结:**

糖化血红蛋白偏高(6.2 %)

操作员：李佳敏 检查日期:2023-12-04 检查医生:陈建国

肝功能七项

项目名称	检查结果	单位	参考值	提示
总蛋白(T PROT)	78.2	g/L	65--85	
白蛋白(ALB)	45.40	g/L	40--55	

总胆红素(TBIL)	12.40	umol/L	0--26	
直接胆红素(DBIL)	1.6	umol/L	0--8.0	
间接胆红素(IBIL)	10.80	umol/L	0--17.39	
丙氨酸氨基转移酶(ALT)	32.00	U/L	9--50	
门冬氨酸氨基转移酶(AST)	26.00	U/L	15--40	

***小结：**

未见异常

操作员：王小雪 检查日期:2023-12-04 检查医生:陈建国

艾滋病病毒抗体检查

项目名称	检查结果	单位	参考值	提示
艾滋病病毒抗体	阴性 (-)		阴性 (-)	

***小结：**

未见异常

操作员：祁佳佳 检查日期:2023-12-04 检查医生:陈建国

大同瑞慈康复医院 12导联心电图报告

李广 男 72岁 体检号:447964

病床号:

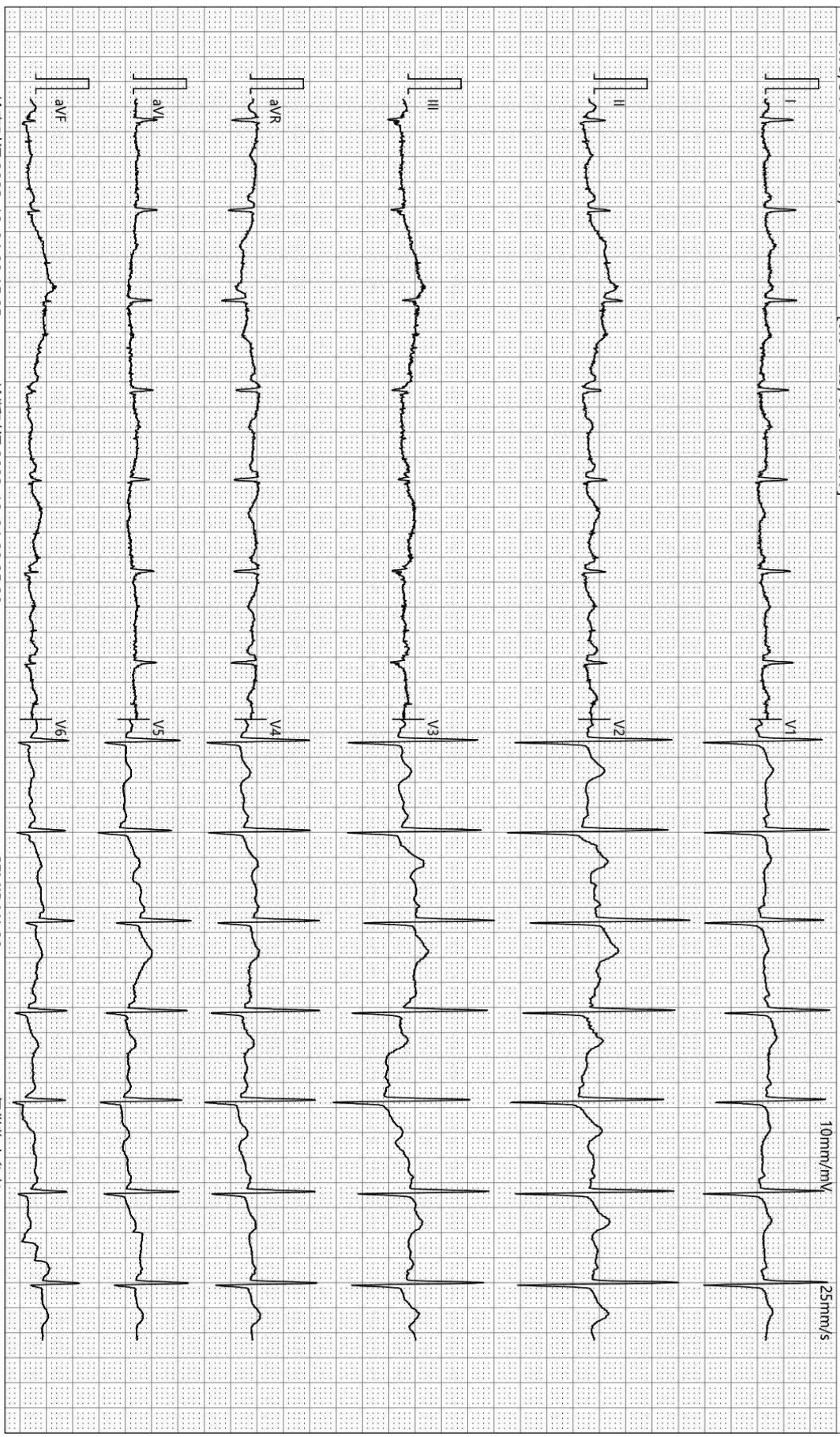
诊断结果:

- 1.窦性心律
- 2.逆钟向转位

诊断医生:

张生 陶志娟

HR	: 82bpm	[60 ~ 100bpm]
P	: 125 f ms	[0 ~ 110ms]
PR	: 147ms	[120 ~ 200ms]
QRS	: 77ms	[60 ~ 100ms]
QT/QTc	: 379/444ms	[320 ~ 440/0 ~ 450ms]
P/QRS/T	: 59/8/64deg.	[0 ~ 75/-30 ~ 90/0 ~ 75deg]
RV5/SV1	: 0.967/1.052mV	[0.0 ~ 2.5/0.0 ~ 2.0mV]



检查时间:2023-12-04 08:15:05

诊断时间:2023-12-04 08:25:29

SEMIP V1.90

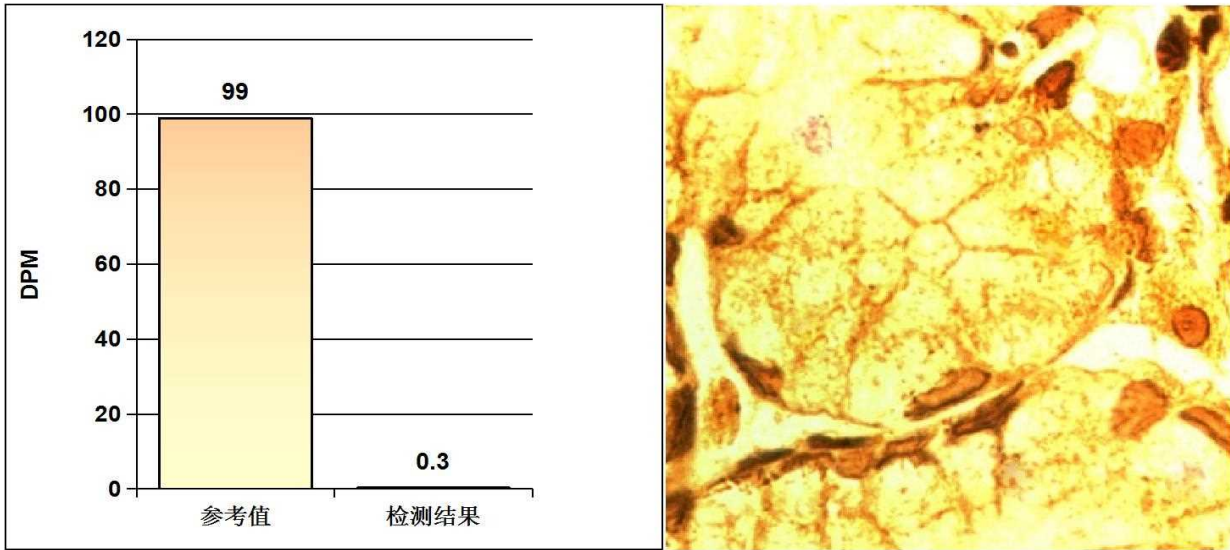
仅供临床参考

大同瑞慈康复医院

¹⁴C呼气试验检验报告

姓名	李广	年龄	72	性别	男
住院号	0	日期	2023/12/4 10:16:26	电话	0
送检医生	曹居杰	样品编号	8327	编号	2309070622

¹⁴C呼气试验



阳性参考值 (Disintegrations Per Minute(DPM)):

DPM值:	dpm > 2499	阳性++++
	1499 < dpm ≤ 2499	阳性+++
	499 < dpm ≤ 1499	阳性++
	149 < dpm ≤ 499	阳性+
	dpm ≤ 99	阴性
	99 < dpm ≤ 149	不确定

检测结果: **dpm= 0** **阴性**

医生建议: 注意保持健康及规律饮食

温馨提示: 您本次检测的结果为阴性

检测医生: 曹居杰

MRI 诊断图文报告

流水号: 2309070622

影像号: MR20231203033

姓名: 李广

年龄: 72 岁

性别: 男

检查设备: 西门子 1.5T 磁共振

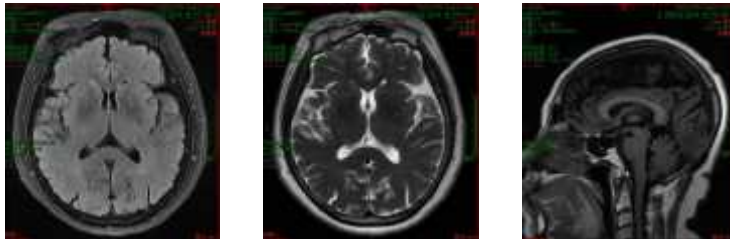
体检号: 447964

申请医院: 本院

体检科室: 体检科

检查部位: 颅脑 MRI

经典图像:



影像所见:

双侧额顶叶皮髓质交界处见多发斑点状长 T1 长 T2 信号, T2 FLAIR 呈高信号, DWI 未见异常高信号。脑干、双侧小脑半球未见异常信号及占位征象, 脑室、脑池无扩大, 脑沟、脑裂无增宽, 中线结构居中。垂体变薄。

影像诊断:

- 1、双侧额顶叶皮髓质交界处多发缺血灶
- 2、空泡蝶鞍

报告医师: 李贵 1

检查日期: 2023-12-04

审核医师: 叶道斌

报告日期: 2023-12-04

MRI 诊断图文报告

流水号: 2309070622

影像号: MR20231203034

姓名: 李广

年龄: 72 岁

性别: 男

检查设备: 西门子 1.5T 磁共振

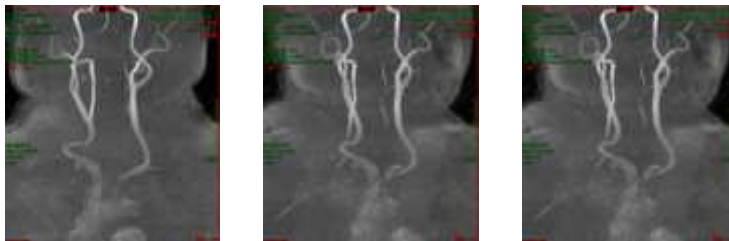体检号: 447964

申请医院: 本院

体检科室: 体检科

检查部位: 颈部血管核磁成像

经典图像:



影像所见:

左侧椎动脉较右侧细, 右侧椎动脉、双侧颈总动脉、颈内外动脉走行自然, 未见异常征象。

影像诊断:

左侧椎动脉较右侧细

报告医师: 李贵 1

检查日期: 2023-12-04

审核医师: 陈江莲

报告日期: 2023-12-04

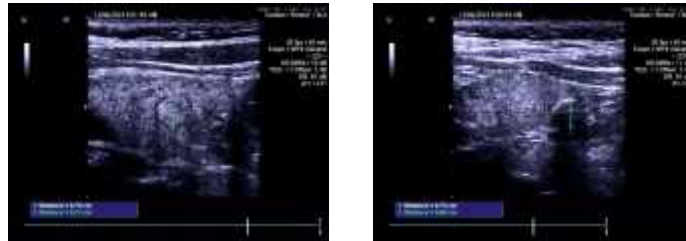
超声诊断图文报告

流水号: 2309070622

影像号: 1471652

姓名: 李广 年龄: 72岁 性别: 男 检查设备: Vivid E95
体检号: 447964 申请医院: 本院 体检科室: 体检科 检查部位: 甲状腺彩超

经典图像:



影像所见:

甲状腺双侧叶形态正常, 包膜完整, 于双侧叶及峡部探及多个等回声及低回声结节, 右侧大者约 0.8*0.7cm, 左侧大者约 1.0*0.7cm, 边界清, 形态规则, 另于左侧叶探及两个低回声结节, 较大者大小约 0.7*0.7cm, 边界欠清, 内可见多个钙化斑, 后伴声影, 余实质回声均匀, CDFI: 未见异常血流信号。
双侧颈部未见明显肿大淋巴结。

影像诊断:

- 1. 甲状腺双侧叶多发结节 TI-RADS 3级
- 2. 甲状腺左侧叶低回声结节伴钙化 TI-RADS 4a

报告医师: 李菊蓉

检查日期: 2023-12-04

审核医师: 李菊蓉

报告日期: 2023-12-04

超声诊断图文报告

流水号: 2309070622

影像号: 1471654

姓名: 李广

年龄: 72 岁

性别: 男

检查设备: Vivid E95

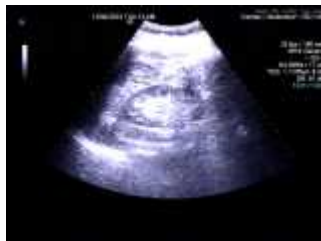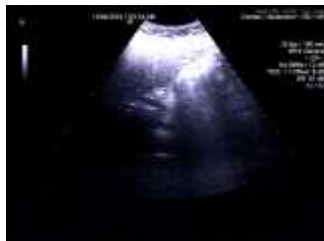体检号: 447964

申请医院: 本院

体检科室: 体检科

检查部位: 全腹彩超

经典图像:



影像所见:

肝脏大小形态正常, 包膜光滑完整, 实质回声细腻、增强, 肝内管道系统走行欠清晰, 门静脉及肝内胆管不扩张。胆囊切除术后, 肝外胆管不扩张。

胰腺大小形态正常, 实质回声均匀, 主胰管不扩张。

脾脏大小形态正常, 实质回声均匀, 脾门静脉不宽。

双肾大小形态正常, 皮髓质分界清晰, 集合系统未见分离, 双侧输尿管未见扩张。

影像诊断:

中度脂肪肝

报告医师: 李菊蓉

检查日期: 2023-12-04

审核医师: 李菊蓉

报告日期: 2023-12-04