



2309020709

大同瑞慈健康体检

报 告 册

体检编号	447240	工号	6
姓名	武强		
性别	男	年龄	83岁
单位	新荣区委政法委		
部门	新荣区委政法委		
联系电话	18903528208		
体检日期	2024-11-23		

尊敬的武强先生您好！

首先，瑞慈健康体检全体员工欢迎您的光临，并对您的信任表示衷心的感谢！

您于 2024-11-23 （体检编号：447240）完成健康检查，本机构的各科医生已根据您的体检项目及结果，汇总成此份健康体检报告，并经总检医生审核。据此提出对您健康状况的综合分析及建议。

瑞慈健康体检倡导“大健康、大康复”，提出“健康是第一财富（Rich）”的人文理念。希望您仔细阅读并妥善地保管此份健康体检报告，并认真关注报告中的提示与建议，若您对报告内容有任何疑问，可直接与瑞慈健康体检客服部联系，进一步咨询。

健康体检咨询电话：0352-2824444

客户服务咨询电话：0352-2830597

400-6112995

瑞慈健康体检报告由下列内容组成：

第一部分：主检报告

第二部分：分科分项结果

第三部分：检验报告

第四部分：附表

主检报告

检查综述

- 1、【身高、体重、血压】 (1) 血压 178/102：本次测量血压偏高
- 2、【血常规（五分类）】 淋巴细胞百分比(LY%)偏低(19.5 %) 红细胞平均体积(MCV)偏高(101.1 f1) 单核细胞绝对值(MO#)偏高(0.64 $10^9/L$)
- 3、【肾功能七项】 $\beta 2$ 微球蛋白偏高(3.21 mg/L) 胱抑素 C测定偏高(1.42 mg/L) 尿微量白蛋白偏高(487.40 $\mu g/ml$) 内生肌酐清除率试验偏低(46.99)
- 4、【尿液分析+尿沉渣】 粘液丝偏高(17 /HP) 尿蛋白质(PRO)+-
- 5、【CT检查】 1、呼吸性细支气管炎并间质肺病，小叶性肺气肿，部分肺大泡。 2、右肺中叶间质纤维粘连 3、两肺上叶胸膜下间质纤维结节灶 4、冠状动脉硬化性改变，进一步检查
- 6、【心电图】 1. 窦性心动过缓 2. 心电图轴左偏 3. 一度房室阻滞 4. 左前分支阻滞 5. T波改变 6. r波递增不良
- 7、【心脏彩超】 1. 二尖瓣、三尖瓣、主动脉瓣少量返流 2. 左室舒张功能减低
- 8、【甲状腺彩超】 甲状腺双侧叶结节 TI-RADS III级
- 9、【颈部血管彩超】 左侧颈总动脉、右侧颈内动脉起始处粥样硬化斑块形成
- 10、【全腹彩超】 1. 双肾囊肿 2. 前列腺增生
- 11、【动脉硬化检测】 1.3级高血压

医生建议

【本次测量血压偏高】：

- (1) 高血压是指收缩期和（或）舒张期动脉血压高于正常，并连续三次不同日测量，血压都高于正常标准，可确定患高血压病。
- (2) 高血压的发病与遗传、精神过度紧张、肥胖、吸烟、酗酒、嗜盐等因素有关。血压持久增高，可导致心、脑、肾等脏器的损害。
- (3) 原发性高血压由于目前原因不明（部分与遗传有关），须终身服药降压。高血压主要危害心、脑血管和肾脏。一旦确诊“高血压”就要终生服药。
- (4) 平时应低盐（每天5~10g）、低脂饮食（少吃动物脂肪与内脏）；忌烟限酒。遵照医嘱坚持服药，定期测量血压，宜控制在140/90mmHg以下，若合并有糖尿病和肾病，要把血压控制在130/80mmHg以下。
- (5) 血压到正常水平时，说明此时选用的降压药和治疗方案基本合适，但并不意味着高血压已被“治愈”，应坚持治疗。若盲目自行停药或间断服药，常会使血压波动很大，而加重心、脑、肾和血管的损害。
- (6) 建议您密切关注血压，保持心情舒畅，劳逸结合，适量运动，控制体重，避免过度劳累、情绪激动等。改进生活方式，适当低盐、低脂、低胆固醇饮食，戒烟酒。必要时心血管专科诊治。

【淋巴细胞百分比(LY%)偏低】：

- (1) 供内科结合临床参考。

【红细胞平均体积(MCV)偏高】：

- (1) 供内科结合临床参考。

【单核细胞绝对值(MO#)偏高】：

- (1) 供内科结合临床参考。

【尿微量白蛋白偏高】：

(1)尿微量白蛋白的增高多见于糖尿病肾病，高血压，妊娠子痫前期，是肾损伤的早期敏感指标。尿微量白蛋白的监测是早期发现肾病最敏感，最可靠的诊断指标。

【内生肌酐清除率试验偏低】：

(1)建议肾内科咨询，定期复查。

【 $\beta 2$ 微球蛋白偏高】：

(1)建议泌尿外科结合临床参考。

【胱抑素 C 测定偏高】：

(1)胱抑素 C 是反映肾小球滤过率功能一个灵敏且特异性的指标，建议内科结合临床考虑。

【粘液丝偏高】：

- (1)尿常规中粘液丝是由尿路中细胞分泌出来的，在有尿路感染时分泌会明显增多，且伴有炎症细胞的出现。
- (2)粘液丝偏高，可分为生理性偏高和病理性偏高两种，生理性偏高一般是由于喝水较少导致的尿液浓缩，一般在喝水后就能达到稀释的效果。
- (3)病理性的粘液丝偏高是由于泌尿系炎症或者是前列腺炎导致的，需要注意观察，多喝水，同时有白细胞等炎症细胞增多时，应及时服用抗感染药物治疗。如果仅有粘液丝的增多而没有白细胞等炎症细胞增多时，尿路有炎症的可能性不大。
- (4)建议平时饮食注意清淡，多喝水，少吃油腻和辛辣的食物，要注意个人清洁卫生，勤洗阴部，注意休息。

【尿蛋白质 (PRO)+-】：

(1)建议专科复查，结合临床诊治。

【肺大泡】：

- (1)肺大泡是指由于各种原因导致肺泡腔内压力增高，肺泡壁破裂，互相融合，在肺组织形成含气囊腔。
- (2)其有先天性和后天性两种，先天性多见于小儿，后天性多见于成人、老年患者。较小的，数目少的单纯肺大泡可无任何症状，体积大的或多发性的肺大泡可有胸闷、气短等症状。建议呼吸科结合临床诊治。

【冠状动脉硬化性改变】：

(1)建议心血管内科诊断治疗。

【右肺中叶间质纤维粘连】：

(1)建议呼吸内科诊断治疗。

【呼吸性细支气管炎并间质肺病】：

(1)建议呼吸内科诊断治疗。

【小叶性肺气肿】：

(1)建议呼吸科诊断治疗

【窦性心动过缓】：

- (1)可见于正常人、体力劳动者、运动员，无症状者一般不需治疗，可定期随访，跟踪观察。
- (2)如果有症状（胸闷、黑矇、晕厥等）请做动态心电图等相关检查，在医生指导下服用提升心率的药物如：心宝、红参等。如果每分钟心率低于 45 次伴有晕厥、胸闷等症状时，需安装心脏起搏器。请前往心内科进一步治疗，长期随访。

【T 波改变】：

(1)可见于心肌劳损，电解质紊乱及神经调节异常，如疲劳，精神紧张等，往心血管内科咨询，进一步查找病因及治疗。

【R 波递增不良】：

(1)无明显临床症状时，考虑为先天变异，建议定期复查心电图。如伴有明显胸闷、胸痛等临床症状，多考虑急性心肌梗死，建议急查心功酶学检查，速往心血管内科结合临床治疗。

【左前分支阻滞】：

(1)多见于器质性心脏病，主要是治疗原发病，心血管内科专科治疗。

【心电图左偏】：

(1)生理情况下可见于肥胖、妊娠。病理情况下可见于左心室肥厚、完全性左束支传导阻滞、左前分支阻滞、下壁心梗。
(2)无症状者无需特殊治疗，定期复查心电图。有症状（心悸、心慌、胸闷）请往心内科治疗，并请治疗引起电轴左偏的相关疾病。定期复查心电图。

【一度房室阻滞】：

(1)建议心血管内科定期复查。

【左室舒张功能减低】：

(1)左心室舒张功能是指心肌弹性减低，心脏泵血功能减退。其引起原因，一是随着年龄的增长，心肌组织退行性变。其二是由于冠心病、高血压等慢性心肌病变。一般来说没有原发病变及年龄偏大的人员又无症状，不需要特殊处理，建议心内科结合临床考虑。

【二尖瓣、三尖瓣、主动脉瓣少量返流】：

(1)建议心血管内科诊断治疗。

【甲状腺双侧叶结节】：

(1)甲状腺结节是一种常见的甲状腺疾病，很多甲状腺疾病可表现为结节，如可由甲状腺退行性变、炎症、自身免疫性及新生物等多种病变所致。甲状腺结节在各个年龄段的男女人群中均可见到，但中年女性中较多。
(2)甲状腺结节分良性和恶性两大类，良性的占绝大多数，恶性者不足1%，判断甲状腺结节的良恶主要依靠病史、体格检查、放射性核素扫描、穿刺细胞学检查。
(3)建议往外科就诊，进一步检查，明确诊断，结合临床诊治并定期复查。

【右侧颈内动脉起始处粥样硬化斑块形成】：

(1)颈动脉斑块是动脉硬化后，血管里面的垃圾沉淀在血管壁形成。斑块又分为硬斑和软斑两种。硬斑比较稳定，不容易脱落，软斑不稳定，容易破裂脱落，从而形成血管栓塞。
(2)建议：1. 减低胆固醇水平。2. 减低高血糖、高血压等高危因素，将血压、血糖控制在理想水平。3. 积极进行生活干预，控制饮食，改善饮食结构，适量增加运动，戒烟限酒。4. 必要时药物治疗。

【双肾囊肿】：

(1)建议泌尿科诊断治疗

【前列腺增生】：

(1)前列腺增生又称前列腺肥大，增生的腺体位于膀胱颈部，会使尿路梗阻，引起尿频和排尿困难，严重影响患者的生活质量，是中老年男性的常见疾病。建议往泌尿科咨询，结合临床诊治。

【3级高血压】：

(1)高血压是指收缩期和（或）舒张期动脉血压高于正常，并连续三次不同日测量，血压都高于正常标准，可确定患高血压病。
(2)高血压的发病与遗传、精神过度紧张、肥胖、吸烟、酗酒、嗜盐等因素有关。血压持久增高，可导致心、脑、肾等脏器的损害。
(3)原发性高血压由于目前原因不明（部分与遗传有关），须终身服药降压。高血压主要危害心、脑血管和肾脏。一旦确诊“高血压”就要终生服药。
(4)平时应低盐（每天5~10g）、低脂饮食（少吃动物脂肪与内脏）；忌烟限酒。遵照医嘱坚持服药，定期测量血压，宜控制在140/90mmHg以下，若合并有糖尿病和肾病，要把血压控制在130/80mmHg以下。

(5) 血压到正常水平时，说明此时选用的降压药和治疗方案基本合适，但并不意味着高血压已被“治愈”，应坚持治疗。若盲目自行停药或间断服药，常会使血压波动很大，而加重心、脑、肾和血管的损害。

(6) 建议您密切关注血压，保持心情舒畅，劳逸结合，适量运动，控制体重，避免过度劳累、情绪激动等。改进生活方式，适当低盐、低脂、低胆固醇饮食，戒烟酒。必要时心血管专科诊治。

【两肺上叶胸膜下间质纤维结节灶】：

(1) 建议呼吸内科诊断治疗。

汇总医生： 丁昊炜

主检日期： 2024-11-24

主检医生：

分科结果

身高、体重、血压

项目名称	检查结果	项目名称	检查结果
身高	172cm	体重	71kg
血压	178/102mmHg		

***小结:**

(1) 血压 178/102: 本次测量血压偏高

操作员: 陈红锦

检查日期: 2024-11-23

检查医生: 名燕凌

检验报告

尿液分析+尿沉渣

项目名称	检查结果	单位	参考值	提示
白细胞尿	1	个/u1	0--13	
上皮细胞(EC)	0	/HP	0--28	
管型(CAST)	0	个/u1	0--1	
霉菌(尿)	0	/HP	0--0	
结晶	0	/HP	0--10	
透明度(CLA)	清亮			
胆红素(BIL)	-		阴性	
隐血(ERY)	-		阴性	
小圆上皮细胞(SRC)	0	个/u1	0--0	
维生素C	-		阴性	
异常红细胞	0	个/u1	0--3	
红细胞(正常)	0	个/u1	0--6	
鳞状上皮细胞	0	个/u1	0--0	
粘液丝	17	个/u1	0--0	↑
颜色(Colour)	淡黄色			
尿葡萄糖(GLU)	-		阴性	
酮体(KET)	-		阴性	
比重(SG)	1.030		1.003--1.030	
酸碱度(PH)	6.5		4.5--8.0	
尿蛋白质(PRO)	+-		阴性	
尿胆原(URO)	-		阴性	
亚硝酸盐(NIT)	-		阴性	
红细胞(尿)(RBC)	0	个/u1	0--6	
尿白细胞(LEU)	-		阴性	

*小结：

粘液丝偏高(17 /HP) 尿蛋白质(PRO)+-

操作员：赵伟 检查日期：2024-11-23

检查医生：康建忠

血常规（五分类）

项目名称	检查结果	单位	参考值	提示
白细胞(WBC)	7.13	$10^9/L$	3.5--9.5	
淋巴细胞绝对值(LY#)	1.39	$10^9/L$	1.1--3.2	
淋巴细胞百分比(LY%)	19.5	%	20--50	↓
中性粒细胞绝对值(GR#)	4.77	$10^9/L$	1.8--6.3	
中性粒细胞百分比(GR%)	66.8	%	40--75	
嗜碱性粒细胞绝对值(BA#)	0.01	$10^9/L$	0--0.06	
嗜碱性粒细胞百分比(BA%)	0.2	%	0--1.0	
嗜酸性粒细胞绝对值(E0#)	0.32	$10^9/L$	0.02--0.52	
嗜酸性粒细胞百分比(E0%)	4.5	%	0.4--8.0	
血小板(PLT)	171	$10^9/L$	125--350	
血小板分布宽度(PDW)	16.1	%	15--17	
平均血小板体积(MPV)	9.2	f1	6.0--14.0	
血小板压积(PCT)	0.158	%	0.11--0.28	
红细胞(RBC)	4.58	$10^{12}/L$	4.3--5.8	
血红蛋白	155	g/L	130--175	
红细胞压积(HCT)	46.3	%	40--50	
红细胞平均体积(MCV)	101.1	f1	82--100	↑
平均血红蛋白含量(MCH)	33.9	pg	27--34	
平均血红蛋白浓度(MCHC)	335	g/L	316--354	
单核细胞绝对值(MO#)	0.64	$10^9/L$	0.1--0.60	↑
单核细胞百分比(MO%)	9.0	%	3--10	
红细胞分布宽度标准差(RDW-SD)	46.6	f1	35--56	
红细胞分布宽度变异系数(RDW-CV)	12.3	%	10.6--16.6	

大血小板比率	19.6	%	11--45	
大血小板数目	33	$10^9/L$	30--90	
未成熟粒细胞数目	0.00	$10^9/L$	0--999	
未成熟粒细胞百分比	0.1	%	0--100	
有核红细胞数目	0.000	$10^9/L$	0--9999	
有核红细胞百分比	0.00	/100WBC	0--9999	

***小结:**

淋巴细胞百分比(LY%)偏低(19.5%) 红细胞平均体积(MCV)偏高(101.1 f1) 单核细胞绝对值(MO#)偏高(0.64 $10^9/L$)

操作员：王小雪 检查日期:2024-11-23 检查医生:康建忠

血 HP 检测

项目名称	检查结果	单位	参考值	提示
幽门螺旋杆菌抗体检测	阴性 (-)		阴性 (-)	

***小结:**

未见异常

操作员：黄璐瑶 检查日期:2024-11-23 检查医生:康建忠

肝功能十三项

项目名称	检查结果	单位	参考值	提示
总蛋白(T PROT)	74.6	g/L	65--85	
白蛋白(ALB)	40.00	g/L	40--55	
白蛋白/球蛋白(ALB/GLB)	1.16		1.0--2.5	
γ -谷氨酰转肽酶(GGT)	59.0	U/L	10--60	
碱性磷酸酶(ALP)	90.0	U/L	45--125	
总胆汁酸(TBA)	4.7	$\mu\text{mol/L}$	0.5--10	
总胆红素(TBIL)	15.80	$\mu\text{mol/L}$	0--26	
直接胆红素(DBIL)	4.6	$\mu\text{mol/L}$	0--8.0	
间接胆红素(IBIL)	11.20	$\mu\text{mol/L}$	0--17.39	
丙氨酸氨基转移酶(ALT)	39.00	U/L	9--50	

门冬氨酸氨基转移酶 (AST)	27.00	U/L	15--40	
胆碱酯酶	8221	U/L	4620--11500	
单胺氧化酶	11.20	U/L	0--12	

***小结:**

未见异常

操作员：祁佳佳 检查日期:2024-11-23 检查医生:康建忠

肾功三项

项目名称	检查结果	单位	参考值	提示
肌酐 (CREA)	100.60	umol/L	57--111	
尿酸 (UA)	384.00	umol/L	200--420	
尿素测定 (Urea)	6.60	mmol/L	3.6--9.5	

***小结:**

未见异常

操作员：祁佳佳 检查日期:2024-11-23 检查医生:康建忠

空腹血糖

项目名称	检查结果	单位	参考值	提示
葡萄糖 (GLU)	5.23	mmol/L	3.89--6.1	

***小结:**

未见异常

操作员：祁佳佳 检查日期:2024-11-23 检查医生:康建忠

同型半胱氨酸

项目名称	检查结果	单位	参考值	提示
同型半胱氨酸	16.60	umol/L	0--20	

***小结:**

未见异常

操作员：祁佳佳 检查日期:2024-11-23 检查医生:康建忠

血脂四项

项目名称	检查结果	单位	参考值	提示
动脉硬化指数	1.60		1.31--3.19	
总胆固醇(CHOL)	4.78	mmol/L	2.59--5.2	
甘油三脂(TG)	1.29	mmol/L	0.7--1.7	
低密度脂蛋白(LDL)	2.33	mmol/L	0--4.13	
高密度脂蛋白(HDL)	1.46	mmol/L	0.77--1.55	

***小结:**

未见异常

操作员：祁佳佳 检查日期:2024-11-23 检查医生:康建忠

肝功能三项

项目名称	检查结果	单位	参考值	提示
γ-谷氨酰转肽酶(GGT)	59.0	U/L	10--60	
丙氨酸氨基转移酶(ALT)	39.00	U/L	9--50	
门冬氨酸氨基转移酶(AST)	27.00	U/L	15--40	
谷草比谷丙	0.69		0.4--2.5	

***小结:**

未见异常

操作员：祁佳佳 检查日期:2024-11-23 检查医生:康建忠

肾功能七项

项目名称	检查结果	单位	参考值	提示
肌酐(CREA)	100.60	umol/L	57--111	
尿酸(UA)	384.00	umol/L	200--420	
β2微球蛋白测定	3.21	mg/L	0.8--1.8	↑
尿素测定(Urea)	6.60	mmol/L	3.6--9.5	
胱抑素C测定	1.42	mg/l	0--1.35	↑
尿微量白蛋白	487.40	ug/ml	0--30	↑

内生肌酐清除率试验	46.99		>80	↓
-----------	-------	--	-----	---

***小结：**

β2 微球蛋白偏高(3.21 mg/L) 胱抑素 C 测定偏高(1.42 mg/L) 尿微量白蛋白偏高(487.40 ug/ml) 内生肌酐清除率试验偏低(46.99)

操作员：祁佳佳 检查日期：2024-11-23 检查医生：康建忠

大同瑞慈康复医院 12导联心电图报告

武强 男 83岁 体检号:447240

病床号:

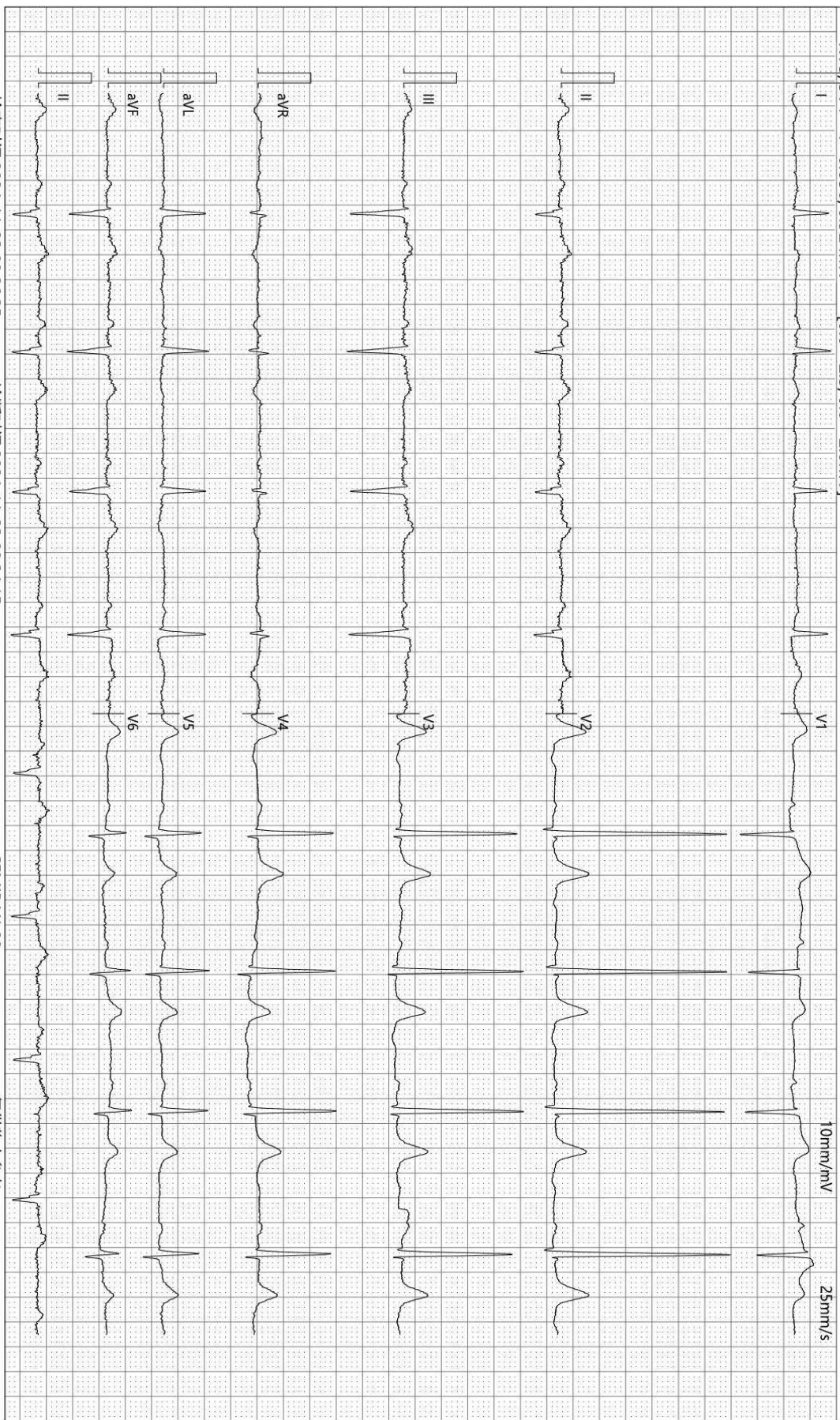
诊断结果:

HR : 53 ↓ bpm [60 ~ 100bpm]
 P : 129 ↑ ms [0 ~ 110ms]
 PR : 222 ↑ ms [120 ~ 200ms]
 QRS : 107 ↑ ms [60 ~ 100ms]
 QT/QTc : 469/440ms [320 ~ 440/0 ~ 450ms]
 P/QRS/T : 74/-56 ↓ /68deg [0 ~ 75/-30 ~ 90/0 ~ 75deg]
 RV5/SV1 : 0.850/0.924mV [0.0 ~ 2.5/0.0 ~ 2.0mV]

1. 窦性心动过缓 6.r波递增不良
2. 心电图轴左偏
3. 一度房室阻滞
4. 左前分支阻滞
5. T波改变

诊断医生:

张之生



检查时间:2024-11-23 09:26:35

诊断时间:2024-11-23 09:34:15

SEMIP V1 90

仅供临床参考

申请科室:

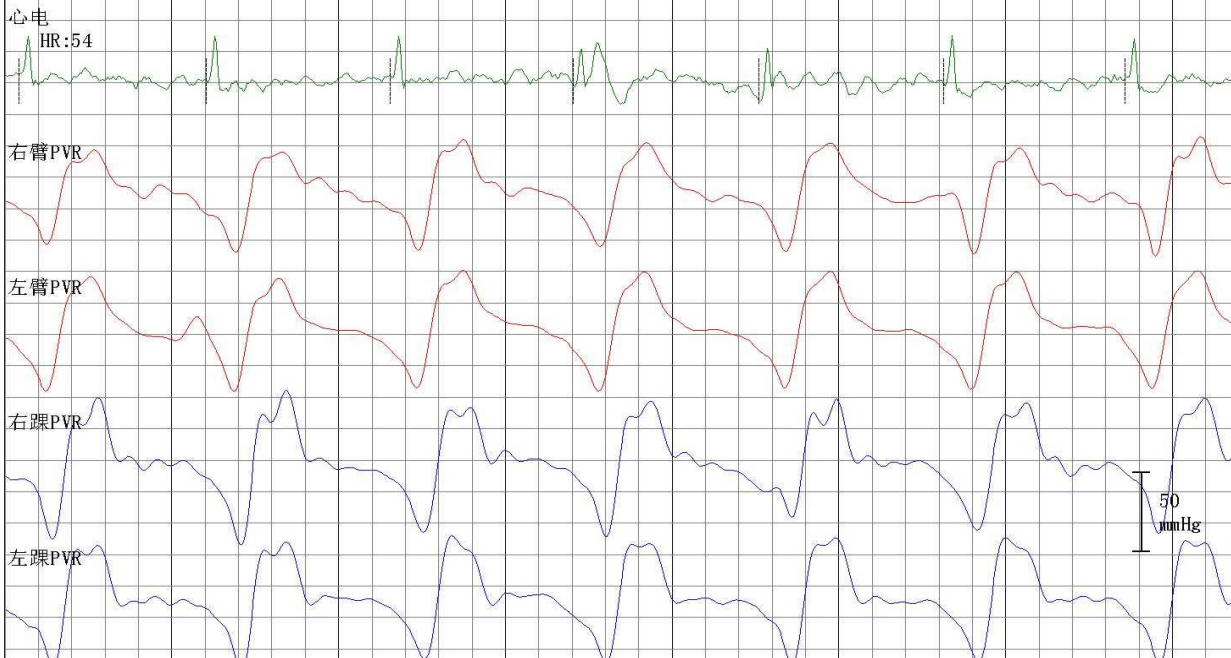
申请医师:

本报告单仅提供临床参考, 不作为诊断依据

大同瑞慈健康体检 外周动脉硬化检测报告单

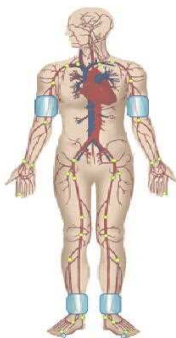
病历号: 2309020709 检查号: 21017
 姓名: 武强 性别: 男 年龄: 83
 身高: 170 体重: 70 BMI: 24.2

用药: _____ 既往病史: _____

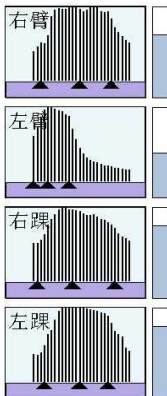


四肢动脉血压值 (mmHg)

右臂
 SBP: 174
 MBP: 126
 DBP: 98
 PP: 76



左臂
 SBP: 185
 MBP: 147
 DBP: 108
 PP: 77



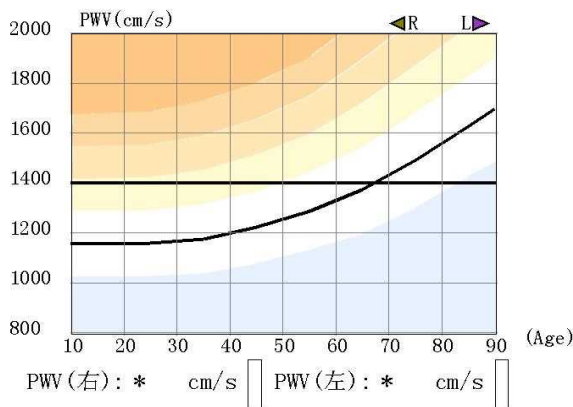
右踝
 SBP: 197
 MBP: 143
 DBP: 99
 PP: 98

左踝
 SBP: 189
 MBP: 136
 DBP: 103
 PP: 86

动脉阻塞值

ABI (R): 1.06 ABI (L): 1.02
 BAI (R): 0.88 BAI (L): 0.93

大动脉僵硬度值 (PWV)



检查所见

1. 双上肢收缩压偏高, 脉压增大, 两侧比较无明显差异
双下肢两侧血压无明显差异
2. 双下肢静态ABI正常
3. 双上肢静态BAI正常
4. 双侧bapwv未正常检出
5. 双上肢动脉脉搏波形未见异常, 右下肢动脉脉搏呈低幅波
左下肢脉搏波形未见异常

操作者: _____

检查日期: 2024-11-23

医生意见

1. 3级高血压

医师签名: 李桂珍

高血压判断依据《中国高血压防治指南》(第三版)
 ABI判断依据《2011版美国心脏协会/美国心脏病学会周围动脉疾病指南》

Rich 大同瑞慈康复医院
超声诊断图文报告

流水号: 2309020709

超声号: 1754402

姓名: 武强

年龄: 83 岁

性别: 男

检查设备: Vivid E95

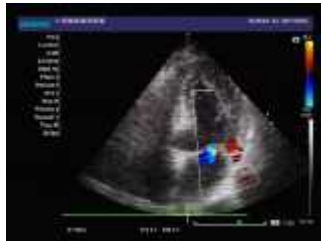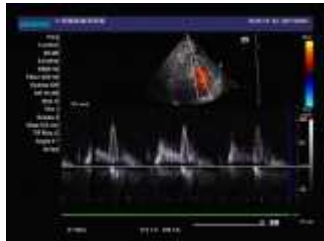
体检号: 447240

申请医院: 本院

体检科室: 体检科

检查部位: 心脏彩超

经典图像:



影像所见:

超声测量 (单位: mm)

升主动脉内径 32 (32±3mm)

左房内径 32 (35mm)

室间隔 10 (8-11mm)

左室内径 46 (47±4mm)

左室后壁 9 (8-11mm)

EF68% (50-80%)

右室内径 25 (36±4mm)

右房内径 28 (36±4mm)

FS38% (28-41%)

主肺动脉内径 20 (23±3mm)

升主动脉内径正常, 心脏各腔室大小正常, 室间隔厚度正常, 左室壁未见明显节段性运动异常, 二尖瓣、三尖瓣、主动脉瓣均可见少量返流信号, 余瓣膜及启闭功能未见明显异常, 舒张期二尖瓣口血流频谱 E/A<1, 心包腔未见积液。

影像诊断:

1. 二尖瓣、三尖瓣、主动脉瓣少量返流
2. 左室舒张功能减低

报告医师: 李菊蓉

检查日期: 2024-11-23

审核医师: 李菊蓉

报告日期: 2024-11-23



注: 本报告仅供临床医生参考!

地址: 大同市魏都大道 79 号。若有疑问, 请致电: 0352---2830580

Rich 大同瑞慈康复医院
超声诊断图文报告

流水号: 2309020709

超声号: 1754398

姓名: 武强

年龄: 83 岁

性别: 男

检查设备: Vivid E95

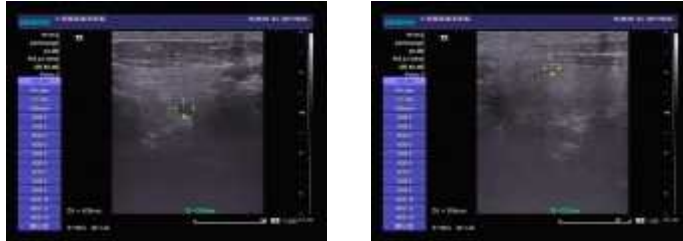体检号: 447240

申请医院: 本院

体检科室: 体检科

检查部位: 甲状腺彩超

经典图像:



影像所见:

甲状腺双侧叶形态正常, 包膜完整, 双侧叶实质内探及低回声结节, 右侧大小约 0.4*0.4cm, 左侧大小约 0.3*0.2cm, 形态规则, 边界清, 余实质回声均匀, CDFI: 未见异常血流信号。
双侧颈部未见明显肿大淋巴结。

影像诊断:

甲状腺双侧叶结节 TI-RADS III 级

报告医师: 李菊蓉

检查日期: 2024-11-23

审核医师: 李菊蓉

报告日期: 2024-11-23



注: 本报告仅供临床医生参考!

地址: 大同市魏都大道 79 号。若有疑问, 请致电: 0352---2830580

Rich 大同瑞慈康复医院
超声诊断图文报告

流水号: 2309020709

超声号: 1754400

姓名: 武强

年龄: 83 岁

性别: 男

检查设备: Vivid E95

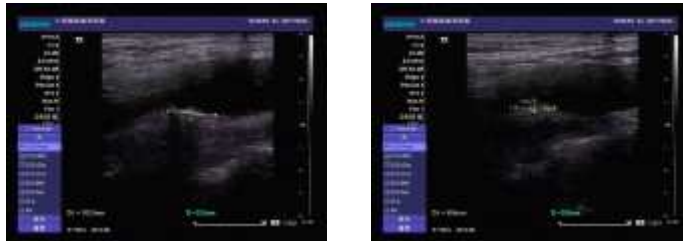
体检号: 447240

申请医院: 本院

体检科室: 体检科

检查部位: 颈部血管彩超

经典图像:



影像所见:

左侧颈总动脉可见范围约 10.2*2.2mm 混合回声斑, 右侧颈内动脉起始处可见范围约 8.5*2.6mm 混合回声斑, 右锁骨下动脉起始处、右侧颈总动脉、左侧颈内、颈外动脉起始段内中膜不增厚, 内壁欠光滑, 管壁未见明确强回声斑。CDFI: 血流充盈好。PW: 频谱形态正常。

双侧椎动脉走行正常, 椎动脉内径正常, 管壁不厚, 管腔内为无回声, CDFI: 血流充盈好。PW: 频谱正常。

	内径 mm	流速 cm/s	RI
左侧椎动脉	3.3	39.9	0.63
右侧椎动脉	3.4	44.4	0.63

影像诊断:

左侧颈总动脉、右侧颈内动脉起始处粥样硬化斑块形成

报告医师: 李菊蓉

检查日期: 2024-11-23

审核医师: 李菊蓉

报告日期: 2024-11-23



注: 本报告仅供临床医生参考!

地址: 大同市魏都大道 79 号。若有疑问, 请致电: 0352---2830580

Rich 大同瑞慈康复医院
超声诊断图文报告

流水号: 2309020709

超声号: 1754404

姓名: 武强

年龄: 83 岁

性别: 男

检查设备: Vivid E95

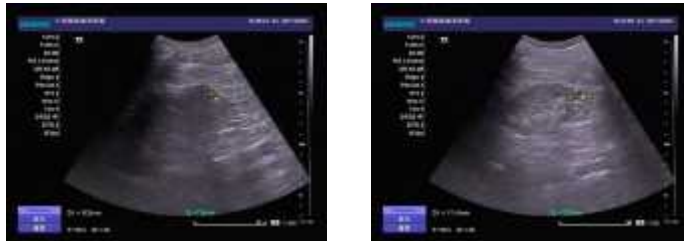
体检号: 447240

申请医院: 本院

体检科室: 体检科

检查部位: 全腹彩超

经典图像:



影像所见:

肝脏大小形态正常, 包膜光滑完整, 实质回声均匀, 肝内管道系统走行清晰, 门静脉及肝内胆管不扩张。

胆囊大小形态正常, 壁不厚、光滑, 囊内透声好, 肝外胆管不扩张。

胰腺大小形态正常, 实质回声均匀, 主胰管不扩张。

脾脏大小形态正常, 实质回声均匀, 脾门静脉不宽。

双肾大小形态正常, 皮髓质分界清晰, 集合系统未见分离, 双侧输尿管未见扩张。于双肾实质内可见囊性回声, 右肾大小约 0.9*0.7cm, 左肾大小约 1.1*1.0cm, 边界清。

膀胱充盈佳, 未见明显异常。

前列腺形态饱满, 大小约 5.1*5.1*4.5cm, 内腺向膀胱内凸 2.9cm, 实质回声均匀。

影像诊断:

1. 双肾囊肿
2. 前列腺增生

报告医师: 李菊蓉

检查日期: 2024-11-23

审核医师: 李菊蓉

报告日期: 2024-11-23



注: 本报告仅供临床医生参考!

地址: 大同市魏都大道 79 号。若有疑问, 请致电: 0352---2830580

ID号: 2309020709

姓名: 武强

年龄: 83 岁

性别: 男

检查设备: 西门子量子双源 CT

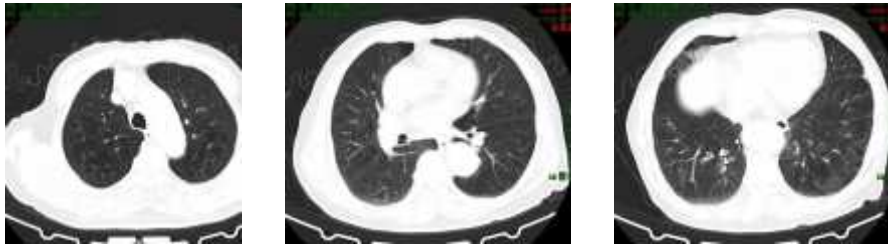体检号: 447240

申请医院: 本院

体检科室: 体检科

检查部位: CT 检查

经典图像:



影像所见:

胸廓对称, 纵隔无偏移。双肺支气管血管纹理模糊, 增多, 小叶性结构增多, 模糊, 间质结构紊乱, 右肺中叶纤维粘连, 两肺上叶胸膜下簇状纤维结节密度, 直径约 0.2-0.3cm (3-15.21 层面), 小叶性含气囊腔形成, 部分肺大泡形成。段以上支气管通畅, 心影形态未见异常, 冠状动脉走行区钙化, 纵隔内气管隆突旁、肺门旁淋巴结部分钙化斑。两侧胸膜未见异常。

影像诊断:

- 1、呼吸性细支气管炎并间质肺病, 小叶性肺气肿, 部分肺大泡。
- 2、右肺中叶间质纤维粘连
- 3、两肺上叶胸膜下间质纤维结节灶
- 4、冠状动脉硬化性改变, 进一步检查

报告医师: 剧艳军

检查日期: 2024-11-23

审核医师: 剧艳军

报告日期: 2024-11-23