



2309020695

# 大同瑞慈健康体检

## 报 告 册

体检编号	447179	工号	123
姓名	赵永录		
性别	男	年龄	60岁
单位	大同市气象局		
部门	退休		
联系电话	13096582255		
体检日期	2023-12-23		

尊敬的 赵永录先生 您好！

首先，瑞慈健康体检全体员工欢迎您的光临，并对您的信任表示衷心的感谢！

您于 2023-12-23 （体检编号：447179）完成健康检查，本机构的各科医生已根据您的体检项目及结果，汇总成此份健康体检报告，并经总检医生审核。据此提出对您健康状况的综合分析及建议。

瑞慈健康体检倡导“大健康、大康复”，提出“健康是第一财富（Rich）”的人文理念。希望您仔细阅读并妥善地保管此份健康体检报告，并认真关注报告中的提示与建议，若您对报告内容有任何疑问，可直接与瑞慈健康体检客服部联系，进一步咨询。

健康体检咨询电话：**0352-2824444**

客户服务咨询电话：**0352-2830597**  
**400-6112995**

瑞慈健康体检报告由下列内容组成：

第一部分：主检报告

第二部分：分科分项结果

第三部分：检验报告

第四部分：附表

## 主检报告

## 检查综述

- 1、【身高、体重、血压】 (1) 体重指数 26.11：超重
- 2、【生化全项 1】 葡萄糖(GLU)偏高(8.51 mmol/L) 丙氨酸氨基转移酶(ALT)偏高(132.00 U/L) 谷草比谷偏低(0.30)
- 3、【尿液分析+尿沉渣】 鳞状上皮细胞偏高(3 /HP) 粘液丝偏高(40 /HP) 尿葡萄糖(GLU)2+ 尿蛋白质(PRO)+-
- 4、【甲状腺彩超】 1. 甲状腺右侧叶结节伴钙化 TI-RADS 4a 2. 甲状腺左侧叶结节 TI-RADS 3 级
- 5、【颈部血管彩超】 1. 双侧颈总动脉粥样硬化伴斑块形成 2. 右锁骨下动脉斑块形成
- 6、【全腹彩超】 1. 中度脂肪肝 2. 肝囊肿 多发 3. 肝内低回声结节 考虑血管瘤 4. 胆囊息肉 多发 5. 前列腺增生
- 7、【动脉硬化检测】 1. 2 级高血压 2. 右下肢疑似动脉阻塞，肢体远端动脉血液灌注欠充足 3. 外周动脉僵硬度增高

## 医生建议

## 【超重】：

- (1) 体重指数是判断体重超标或偏低的主要指标。体重是反映和衡量一个人健康状况的重要标志之一，过胖和过瘦都不利于健康，身高体重不协调也不会给人以美感。体重的变化，还会直接反映身体长期的热量平衡状态。
- (2) 当需要比较及分析一个人的体重对于不同身高的人所带来的健康影响时，体重指数是一个中立而可靠的指标。其主要适用于需要体重测试、体型肥胖和全身检查的人群。
- (3) 体重指数(BMI)是世界卫生组织推荐的国际统一使用的肥胖分型标准，也是目前国际上常用的衡量人体胖瘦程度以及是否健康的一个标准，其计算方式为： $BMI = \text{体重(千克)} / \text{身高(米} \times \text{米)}$ 。成人的标准值是 BMI18.5-23.9 之间。低于 18.5 为体重指数偏低；高于 23.9 则为体重指数偏高。
- (4) 一般表现为体重超重或肥胖，超重及肥胖会出现一系列代谢性疾病，如高血压、高血糖、高血脂、高尿酸血症等，所以体重指数偏高者一定要注意控制体重。
- (5) 合理控制饮食，食品多样化，食物纤维可适量增加，饮食规律，避免暴饮暴食，低盐、低脂饮食为主，减少高热量食物的摄入。
- (6) 加强体育锻炼，每天最少保持 30 分钟的中等强度运动。鼓励每天至少快步走 6000 步比较健康。肥胖患者不适合较剧烈的运动，会加重膝关节的负担，可以选择游泳、划船等对膝关节负荷较小的运动。
- (7) 定期检查血糖、血脂、肝功、肝脏 B 超等，积极治疗基础性疾病。
- (8) 减少热量摄取及增加热量消耗。强调以健康行为、饮食、运动为主的综合治疗。

## 【丙氨酸氨基转移酶(ALT)偏高】：

- (1) 丙氨酸氨基转移酶主要存在于肝细胞内，还分布在心肌、骨骼肌、肾脏等部位。肝脏轻度损伤就可能引起肝细胞膜破坏，导致丙氨酸转氨酶释放入血，是肝细胞损害的敏感指标，其增高的程度与肝细胞被破坏的程度成正比。
- (2) 丙氨酸氨基转移酶具有临床意义的升高一般要大于正常值的 2-3 倍。如果是生理性的升高多是由于剧烈运动、熬夜、饮酒、感冒、过量食用油腻食物后，致使丙氨酸氨基转移酶轻度升高。
- (3) 丙氨酸氨基转移酶病理性升高多由于病毒性肝炎、肝硬化、酒精肝、药物性肝病、脂肪肝、胆囊炎等疾病造成，除了肝胆疾病外，心脏疾病、骨骼疾病等，也可使丙氨酸氨基转移酶升高。

(4)发现了丙氨酸氨基转氨酶升高，排除生理性的原因外，如果超过正常值的两倍，则需要明确升高的原因。首先完善彩超、各型肝炎病毒等检查，如果经复查仍偏高者，应前往消化内科咨询，结合临床治疗。  
(5)平时生活中应清淡饮食、戒烟限酒、避免劳累，多食新鲜果蔬，尤其是富含V-C的水果蔬菜。

**【葡萄糖 (GLU) 偏高】：**

(1)正常情况下，人体中糖的分解和合成代谢处于动态平衡，保持相对恒定。血清葡萄糖是指血液中的葡萄糖浓度，是诊断糖尿病最重要检查项目之一。  
(2)空腹血糖偏高可分为生理性偏高（如餐后、高糖饮食、剧烈运动、情绪激动等均可引起一过性增高，经过休息后血糖值可以恢复正常）和病理性增高（如糖尿病、甲状腺功能亢进、库欣综合征等）。  
(3)空腹血糖生理性增高经过调整饮食结构、避免剧烈活动、控制情绪等方式后可自行缓解，血糖值可以恢复正常。  
(4)排除生理性增高因素经复查仍然增高者属于病理性增高，应及时到内分泌科复诊，明确血糖偏高的原因及所患疾病的种类。  
(5)如果是首次检查发现血糖偏高，应及时到医院内分泌科进行详细的检查及正规的治疗。  
(6)已确诊的糖尿病患者，如血糖仍较高则说明血糖控制不佳，应及时到医院内分泌科诊治，修正以往的治疗方案及改变一些不良的生活习惯。  
(7)糖尿病的治疗强调早期治疗、长期治疗、综合治疗和措施个体化，综合防治包括糖尿病教育、饮食治疗、体育锻炼、药物治疗和血糖监测五个方面。

**【谷草比谷丙偏低】：**

(1)供专科结合临床参考。

**【尿葡萄糖 (GLU) 2+】：**

(1)结合血糖、肾功能、肝功能结果分析，如有糖尿病者，提示血糖控制不理想，建议积极治疗原发病。常见于糖尿病，肾性糖尿，肝功能不全，甲亢等，请往内分泌科结合临床进一步检查、治疗。  
(2)在个别情况下，如果肾糖阈是降低的，也会出现尿葡萄糖阳性，但此时血糖是正常的。

**【鳞状上皮细胞偏高】：**

(1)在生理情况下，机体正常的新陈代谢都会引起鳞状上皮细胞的脱离，这是一种正常的机体现象。如果长时间出现鳞状上皮细胞偏高的现象时，则有可能是尿路感染、泌尿系统结石等因素导致，应及时往泌尿外科进一步诊断治疗。

**【粘液丝偏高】：**

(1)尿常规中粘液丝是由尿路中细胞分泌出来的，在有尿路感染时分泌会明显增多，且伴有炎症细胞的出现。  
(2)粘液丝偏高，可分为生理性偏高和病理性偏高两种，生理性偏高一般是由于喝水较少导致的尿液浓缩，一般在喝水后就能达到稀释的效果。  
(3)病理性的粘液丝偏高是由于泌尿系炎症或者是前列腺炎导致的，需要注意观察，多喝水，同时有白细胞等炎症细胞增多时，应及时服用抗感染药物治疗。如果仅有粘液丝的增多而没有白细胞等炎症细胞增多时，尿路有炎症的可能性不大。  
(4)建议平时饮食注意清淡，多喝水，少吃油腻和辛辣的食物，要注意个人清洁卫生，勤洗阴部，注意休息。

**【尿蛋白质 (PRO) +-】：**

(1)建议专科复查，结合临床诊治。

**【甲状腺右侧叶结节伴钙化】：**

(1)甲状腺结节是一种常见的甲状腺疾病，很多甲状腺疾病可表现为结节，如可由甲状腺退行性变、炎症、自身免疫性及新生物等多种病变所致。甲状腺结节在各个年龄段的男女人群中均可见到，但中年女性中较多。  
(2)甲状腺结节分良性和恶性两大类，良性的占绝大多数，恶性者不足1%，判断甲状腺结节的良恶主要依靠病史、体格检查、放射性核素扫描、穿刺细胞学检查。建议往外科就诊，进一步检查，明确诊断，结合临床诊治并定期复查。

**【甲状腺左侧叶结节】：**

- (1) 甲状腺结节是一种常见的甲状腺疾病，很多甲状腺疾病可表现为结节，如可由甲状腺退行性变、炎症、自身免疫性及新生物等多种病变所致。甲状腺结节在各个年龄段的男女人群中均可见到，但中年女性中较多。
- (2) 甲状腺结节分良性和恶性两大类，良性的占绝大多数，恶性者不足1%，判断甲状腺结节的良恶主要依靠病史、体格检查、放射性核素扫描、穿刺细胞学检查。
- (3) 建议往外科就诊，进一步检查，明确诊断，结合临床诊治并定期复查。

**【双侧颈总动脉粥样硬化】：**

- (1) 动脉硬化是全身性粥样硬化在肢体局部表现，是全身性动脉内膜及其中膜呈退行性、增生性改变，使血管壁变硬缩小，失去弹性，从而继发血栓形成致使远端血流量进行性减少或中断。
- (2) 要均衡饮食，要防止其他疾病引起的动脉粥样硬化，如糖尿病、肥胖、高血压。少吃含油脂和胆固醇多的食品，减少盐的摄入，多吃富含高密度脂蛋白的鱼类、海鲜。戒烟限酒，控制体重，保持良好的心态。通过适量的运动，可以明显改善动脉粥样硬化。必要时内科咨询及诊治。

**【右锁骨下动脉斑块形成】：**

- (1) 颈动脉斑块是动脉硬化后，血管里面的垃圾沉淀在血管壁形成。斑块又分为硬斑和软斑两种。硬斑比较稳定，不容易脱落，软斑不稳定，容易破裂脱落，从而形成血管栓塞。
- (2) 建议：1. 减低胆固醇水平。2. 减低高血糖、高血压等高危险因素，将血压、血糖控制在理想水平。3. 积极进行生活干预，控制饮食，改善饮食结构，适量增加运动，戒烟限酒。4. 必要时药物治疗。

**【肝囊肿】：**

- (1) 肝囊肿，通俗说就是肝脏中的水泡。绝大多数的肝囊肿都是先天性的，即因先天发育的某些异常导致了肝囊肿形成。
- (2) 肝囊肿病因大多数系肝内小胆管发育障碍所致，单发性肝囊肿的发生是由于异位胆管造成。肝囊肿生长缓慢，所以可能长期或终生无症状，其临床表现也随囊肿位置、大小、数目以及有无压迫邻近器官和有无并发症而异。
- (3) 肝囊肿是一种较常见的肝脏良性疾病，一般没有什么症状，也不会影响肝功。5CM以下的肝囊肿一般不需要特殊治疗。当囊肿长大到一定程度，可能会压迫胃肠道而引起症状，如上腹不适饱胀；也有因囊肿继发细菌感染而有腹痛、发热的。
- (4) 肝囊肿首次发现，建议作MRI或CT检查，除外肝内其它占位性病变。
- (5) 过大的肝囊肿，对肝脏本身或周围的器官有压迫症状的，或有炎症的，往外科治疗。
- (6) 已确诊为肝囊肿，动态观察，定期B超检查进行对照，监测囊肿大小。
- (7) 解除顾虑和紧张情绪，保持良好心态，切忌大怒。
- (8) 多食新鲜蔬菜和水果，保持大便通畅，防止便秘；保证营养，宜食清淡富含蛋白质的食物为主；限制饮酒。
- (9) 不宜剧烈运动，防止过度用力，以免增加腹腔压力。
- (10) 如有症状请及时就诊。

**【中度脂肪肝】：**

- (1) 脂肪肝是指肝脏被脂肪浸润，为一种多病因引起的获得性疾病。
- (2) 脂肪肝是以肝细胞脂肪变性和脂肪蓄积为病理特征，最常见易患因素有超重或肥胖、进食油腻食物、高脂血症（尤其甘油三酯升高）、营养失调（营养过量或不足）、饮酒、高脂血症、少运动、糖耐量异常、减肥造成体重急剧下降、营养不良、中毒和药物等。
- (3) 当肝内脂类（主要为甘油三酯）含量超过肝重的5%时为脂肪肝。脂肪肝是一个常见的临床现象，不是一个独立性的疾病。
- (4) 值得注意的是，过多的脂肪在肝组织、肝细胞内浸润，引起肝细胞肿大，严重可致肝硬化。脂肪肝是可逆性的，合理饮食、运动及治疗后可恢复。
- (5) 合理控制饮食，控制总摄入量，低盐、低脂和低糖类饮食，少吃动物内脏，多吃蔬菜水果；
- (6) 控制危险因素，如控制体重、改善胰岛素抵抗、调整血脂紊乱，戒酒、戒烟，坚持长期有氧运动，加强体育锻炼；
- (7) 定期复查腹部彩超、血脂、肝功能。

**【前列腺增生】：**

(1)前列腺增生又称前列腺肥大，增生的腺体位于膀胱颈部，会使尿路梗阻，引起尿频和排尿困难，严重影响患者的生活质量，是中老年男性的常见疾病。建议往泌尿科咨询，结合临床诊治。

**【胆囊息肉】：**

(1)胆囊息肉又称胆囊隆起样病变，其临床症状无特异性，大部分患者为查体时所发现。主要症状为中上腹部隐痛。发病年龄多在30~50岁，以中青年为主。

(2)一般认为，胆囊息肉是胆囊癌的诱发因素，如胆囊息肉大于1cm时，最好先行手术治疗，以杜绝胆囊癌的发生。

(3)胆囊息肉临床特点有，一是发病率逐渐增高。高胆固醇饮食、长期酗酒、过多进食刺激性食物、饮食规律紊乱如：不吃早餐、晚餐过盛、过多等不良饮食习惯多可造成胆囊息肉的形成；

(4)二是隐蔽攻击性强。胆囊息肉多无症状，85%以上的患者都是在例行体检中发现。3-4mm以下的息肉在CT和核磁共振中难以发现或常常漏诊；

(5)禁酒及含酒精类饮料，因酒精在体内主要通过肝脏分解、解毒，所以，酒精可直接损伤肝功能，引起肝胆功能失调，使胆汁的分泌、排出过程紊乱，从而刺激胆囊息肉增长。

(6)饮食规律、吃好早餐对胆囊息肉患者很重要。肝脏主要分泌胆汁，分泌的胆汁存储入胆囊内，而胆汁的功能主要是消化油性食物。如果不吃早餐，胆汁在胆囊内滞留时间长，可刺激胆囊形成胆囊息肉或使原来的息肉增大或发生变化。所以，要调配营养丰富的早餐和养成吃早餐的生活习惯。

(7)低胆固醇饮食，胆固醇摄入过多，可加重肝胆的代谢负担，并引起多余的胆固醇在胆囊壁结晶、积聚和沉淀，从而形成息肉，所以，胆囊息肉患者应降低胆固醇摄入量，尤其是晚上，应避免进食高胆固醇类食品，如鸡蛋（尤其是蛋黄）、肥肉、海鲜、无鳞鱼类、动物内脏等食品。

(8)宜多食各种新鲜水果、蔬菜，进低脂肪、低胆固醇食品，如香菇、木耳、芹菜、豆芽、海带、藕、鱼肉、兔肉、鸡肉、鲜豆类等；宜多食干豆类及其制品；宜选用植物油，不用动物油；

(9)少吃辣椒、生蒜等刺激性食物或辛辣食品；不用油煎、炸、烤、熏的烹调方法；饮水时，用少量山楂、银杏、绞股蓝草放入水杯中饮用。

**【肝内低回声结节&肝血管瘤】：**

(1)建议往肝胆外科诊治；定期复查。

(2)肝血管瘤是肝脏常见的良性肿瘤，属先天性发育异常。

(3)肝血管瘤如5CM以下，静止不发展无任何自觉症状，一般不需要特殊治疗。如体积增大，可压迫周围器官（胆、胰、胃等），出现上腹饱胀感；若加速增大，为防止破裂大出血应手术切除。

(4)日常生活中应注意保持心情舒畅，切忌大怒大暴。多吃蔬菜水果，进食不宜过饱，宜食清淡富含营养的食物，保持大便通畅，防止便秘。

(5)不宜做剧烈运动，可做低强度运动，防止过度用力，以免增加腹腔压力。

(6)首次发现，应往肝胆外科复查，除外肝内其它占位性病变。定期进行肝脏彩超超检查，追踪比较，若无变化可继续观察，无需作特殊处理。若瘤体增大或有症状者，应及时诊治。

**【2级高血压】：**

(1)高血压是指收缩期和（或）舒张期动脉血压高于正常，并连续三次不同日测量，血压都高于正常标准，可确定患高血压病。

(2)高血压的发病与遗传、精神过度紧张、肥胖、吸烟、酗酒、嗜盐等因素有关。血压持久增高，可导致心、脑、肾等脏器的损害。

(3)原发性高血压由于目前原因不明（部分与遗传有关），须终身服药降压。高血压主要危害心、脑血管和肾脏。一旦确诊“高血压”就要终生服药。

(4)平时应低盐（每天5~10g）、低脂饮食（少吃动物脂肪与内脏）；忌烟限酒。遵照医嘱坚持服药，定期测量血压，宜控制在140/90mmHg以下，若合并有糖尿病和肾病，要把血压控制在130/80mmHg以下。

(5)血压到正常水平时，说明此时选用的降压药和治疗方案基本合适，但并不意味着高血压已被“治愈”，应坚持治疗。若盲目自行停药或间断服药，常会使血压波动很大，而加重心、脑、肾和血管的损害。

(6)建议您密切关注血压，保持心情舒畅，劳逸结合，适量运动，控制体重，避免过度劳累、情绪激动等。改进生活方式，适当低盐、低脂、低胆固醇饮食，戒烟酒。必要时心血管专科诊治。

**【外周动脉僵硬度增高】：**

(1)动脉硬化是全身性粥样硬化在肢体局部表现，是全身性动脉内膜及其中膜呈退行性、增生性改变，使血管壁变硬缩小，失去弹性，从而继发血栓形成致使远端血流量进行性减少或中断。

(2)要均衡饮食，要防止其他疾病引起的动脉粥样硬化，如糖尿病、肥胖、高血压。少吃含油脂和胆固醇多的食品，减少盐的摄入，多吃富含高密度脂蛋白的鱼类、海鲜。戒烟限酒，控制体重，保持良好的心态。通过适量的运动，可以明显改善动脉粥样硬化。必要时内科咨询及诊治。

**【肢体远端动脉血液灌注欠充足】：**

(1)动脉硬化是全身性粥样硬化在肢体局部表现，是全身性动脉内膜及其中膜呈退行性、增生性改变，使血管壁变硬缩小，失去弹性，从而继发血栓形成致使远端血流量进行性减少或中断。

(2)要均衡饮食，要防止其他疾病引起的动脉粥样硬化，如糖尿病、肥胖、高血压。少吃含油脂和胆固醇多的食品，减少盐的摄入，多吃富含高密度脂蛋白的鱼类、海鲜。戒烟限酒，控制体重，保持良好的心态。通过适量的运动，可以明显改善动脉粥样硬化。必要时内科咨询及诊治。

**【下肢疑似动脉阻塞】：**

(1)动脉硬化是全身性粥样硬化在肢体局部表现，是全身性动脉内膜及其中膜呈退行性、增生性改变，使血管壁变硬缩小，失去弹性，从而继发血栓形成致使远端血流量进行性减少或中断。

(2)要均衡饮食，要防止其他疾病引起的动脉粥样硬化，如糖尿病、肥胖、高血压。少吃含油脂和胆固醇多的食品，减少盐的摄入，多吃富含高密度脂蛋白的鱼类、海鲜。戒烟限酒，控制体重，保持良好的心态。通过适量的运动，可以明显改善动脉粥样硬化。必要时内科咨询及诊治。

汇总医生： 樊兴国

主检日期： 2023-12-25

主检医生：

## 分科结果

### 身高、体重、血压

项目名称	检查结果	项目名称	检查结果
身高	159cm	体重	66kg
血压	133/86mmHg		

**\*小结：**

(1) 体重指数 26.11：超重

操作员：杨柳庆

检查日期:2023-12-23

检查医生：名燕凌

## 检验报告

## 尿液分析+尿沉渣

项目名称	检查结果	单位	参考值	提示
白细胞尿	4	个/ul	0--13	
上皮细胞(EC)	3	/HP	0--28	
管型(CAST)	0	个/ul	0--1	
霉菌(尿)	0	/HP	0--0	
结晶	0	/HP	0--10	
透明度(CLA)	清亮			
胆红素(BIL)	-		阴性	
隐血(ERY)	-		阴性	
小圆上皮细胞(SRC)	0	个/ul	0--0	
维生素C	-		阴性	
异常红细胞	0	个/ul	0--3	
红细胞(正常)	0	个/ul	0--6	
鳞状上皮细胞	3	个/ul	0--0	↑
粘液丝	40	个/ul	0--0	↑
颜色(Colour)	淡黄色			
尿葡萄糖(GLU)	2+		阴性	
酮体(KET)	-		阴性	
比重(SG)	1.020		1.003--1.030	
酸碱度(PH)	6.0		4.5--8.0	
尿蛋白质(PRO)	+-		阴性	
尿胆原(URO)	-		阴性	
亚硝酸盐(NIT)	-		阴性	
红细胞(尿)(RBC)	0	个/ul	0--6	
尿白细胞(LEU)	-		阴性	

\*小结:

鳞状上皮细胞偏高(3 /HP) 粘液丝偏高(40 /HP) 尿葡萄糖(GLU)2+ 尿蛋白质(PRO)+-

操作员：赵伟 检查日期:2023-12-23 检查医生:陈建国

血常规（五分类）

项目名称	检查结果	单位	参考值	提示
白细胞(WBC)	6.45	10 <sup>9</sup> /L	3.5--9.5	
淋巴细胞绝对值(LY#)	2.08	10 <sup>9</sup> /L	1.1--3.2	
淋巴细胞百分比(LY%)	32.2	%	20--50	
中性粒细胞绝对值(GR#)	3.74	10 <sup>9</sup> /L	1.8--6.3	
中性粒细胞百分比(GR%)	58.1	%	40--75	
嗜碱性粒细胞绝对值(BA#)	0.02	10 <sup>9</sup> /L	0--0.06	
嗜碱性粒细胞百分比(BA%)	0.3	%	0--1.0	
嗜酸性粒细胞绝对值(EO#)	0.14	10 <sup>9</sup> /L	0.02--0.52	
嗜酸性粒细胞百分比(EO%)	2.1	%	0.4--8.0	
血小板(PLT)	194	10 <sup>9</sup> /L	125--350	
血小板分布宽度(PDW)	16.4	%	15--17	
平均血小板体积(MPV)	11.7	fl	6.0--14.0	
血小板压积(PCT)	0.227	%	0.11--0.28	
红细胞(RBC)	5.47	10 <sup>12</sup> /L	4.3--5.8	
血红蛋白	164	g/L	130--175	
红细胞压积(HCT)	48.7	%	40--50	
红细胞平均体积(MCV)	89.1	fl	82--100	
平均血红蛋白含量(MCH)	30.1	pg	27--34	
平均血红蛋白浓度(MCHC)	338	g/L	316--354	
单核细胞绝对值(MO#)	0.47	10 <sup>9</sup> /L	0.1--0.60	
单核细胞百分比(MO%)	7.3	%	3--10	
红细胞分布宽度标准差	43.7	fl	35--56	

(RDW-SD)				
红细胞分布宽度变异系数 (RDW-CV)	12.9	%	10.6--16.6	
大血小板比率	37.4	%	11--45	
大血小板数目	73	10 <sup>9</sup> /L	30--90	
未成熟粒细胞数目	0.01	10 <sup>9</sup> /L	0--999	
未成熟粒细胞百分比	0.2	%	0--100	
有核红细胞数目	0.000	10 <sup>9</sup> /L	0--9999	
有核红细胞百分比	0.00	/100WBC	0--9999	

**\*小结:**

未见异常

操作员：乔叶 检查日期:2023-12-23 检查医生:陈建国

**生化全项 1**

项目名称	检查结果	单位	参考值	提示
碳酸氢根(HCO3)	22.40	mmol/L	22--29	
总蛋白(T PROT)	74.3	g/L	65--85	
白蛋白(ALB)	47.00	g/L	40--55	
球蛋白(GLB)	27.30	g/L	15--35	
白蛋白/球蛋白(ALB/GLB)	1.72		1.0--2.5	
碱性磷酸酶(ALP)	71.0	U/L	45--125	
肌酐(CREA)	62.00	umol/L	57--111	
尿酸(UA)	253.00	umol/L	200--420	
钾(K)	4.07	mmol/L	3.5--5.5	
钠(Na)	141.3	mmol/L	136--145	
氯(Cl)	100.7	mmol/L	96--108	
钙(Ca)	2.36	mmol/L	2.11--2.52	
乳酸脱氢酶(LDH)	188.00	U/L	120--250	

淀粉酶(AMY)	55.00	IU/L	35--135	
葡萄糖(GLU)	8.51	mmol/L	3.89--6.1	↑
总胆红素(TBIL)	10.30	umol/L	0--26	
直接胆红素(DBIL)	2.1	umol/L	0--8.0	
间接胆红素(IBIL)	8.20	umol/L	0--17.39	
丙氨酸氨基转移酶(ALT)	132.00	U/L	9--50	↑
门冬氨酸氨基转移酶(AST)	40.00	U/L	15--40	
尿素测定 (Urea)	7.40	mmol/L	3.6--9.5	
肌酸激酶(CK)	62.00	U/L	50--310	
α-羟丁酸脱氢酶	141.00	U/L	72--182	
C 反应蛋白	2.00	mg/dl	0--3	
动脉硬化指数	3.08		1.31--3.19	
谷草比谷丙	0.30		0.4--2.5	↓
总胆固醇(CHOL)	5.10	mmol/L	2.59--5.2	
甘油三脂(TG)	1.50	mmol/L	0.7--1.7	
低密度脂蛋白(LDL)	3.94	mmol/L	0--4.13	
高密度脂蛋白(HDL)	1.28	mmol/L	0.77--1.55	

**\*小结:**

葡萄糖(GLU)偏高(8.51 mmol/L) 丙氨酸氨基转移酶(ALT)偏高(132.00 U/L) 谷草比谷丙偏低(0.30)

操作员：王小雪 检查日期:2023-12-23 检查医生:陈建国

# 大同瑞慈康复医院 12导联心电图报告

赵永录 男 60岁 体检号:447179

病床号:

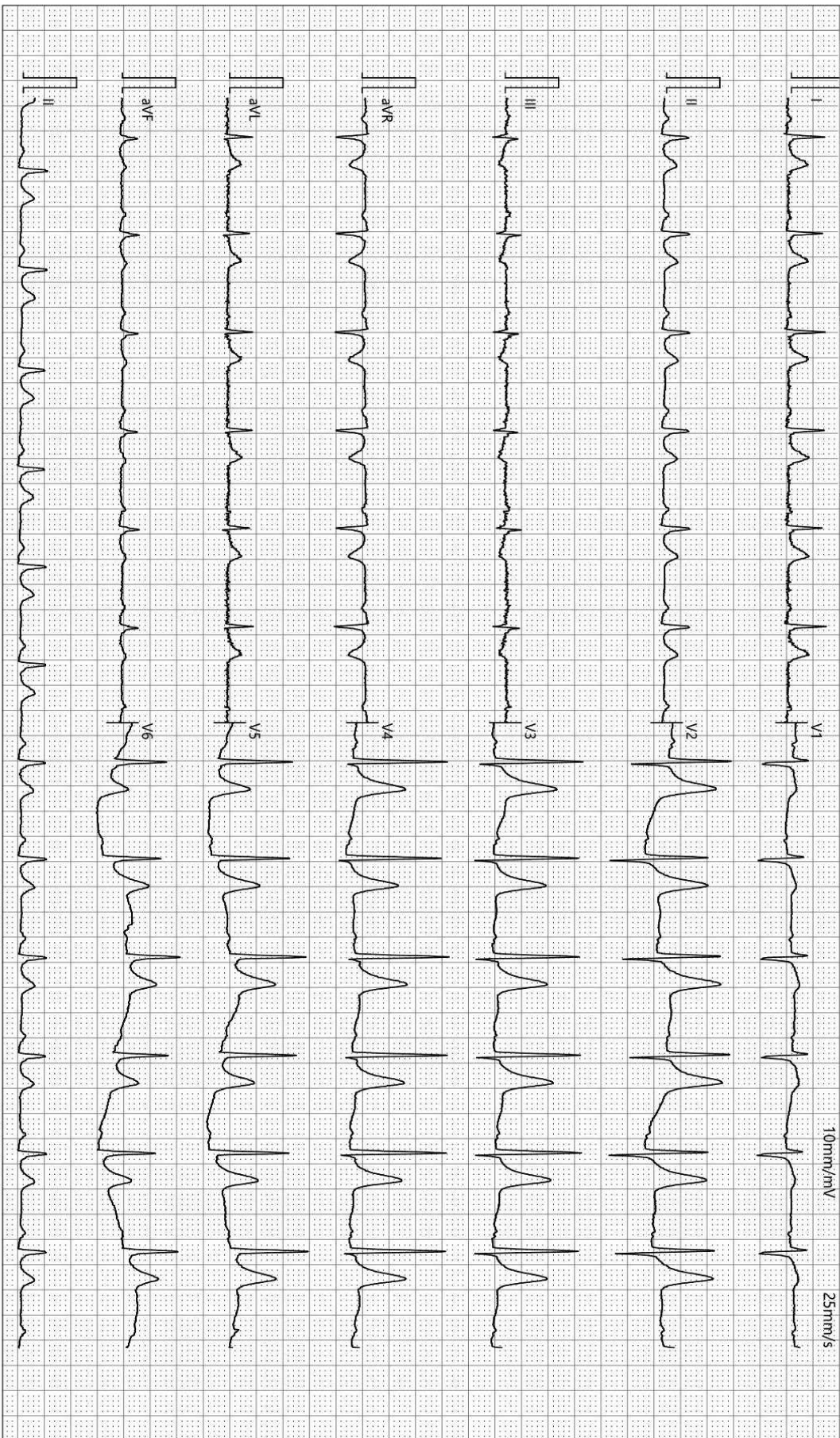
诊断结果:

- 1.窦性心律
- 2.正常心电图

诊断医生:

*张生 陶志娟*

HR	: 76bpm	[60 ~ 100bpm]
P	: 111 ↑ ms	[0 ~ 110ms]
PR	: 173ms	[120 ~ 200ms]
QRS	: 87ms	[60 ~ 100ms]
QT/QTc	: 333/375ms	[320 ~ 440/0 ~ 450ms]
P/QRS/T	: 62/34/15deg.	[0 ~ 75/-30 ~ 90/0 ~ 75deg]
RV5/SV1	: 1.480/0.563mV	[0.0 ~ 2.5/0.0 ~ 2.0mV]



检查时间:2023-12-23 09:28:29

诊断时间:2023-12-23 09:33:21

SEMIP V1 90

仅供临床参考

申请科室:

申请医师:

本报告单仅提供临床参考, 不作为诊断依据

# 大同瑞慈健康体检 外周动脉硬化检测报告单

病历号: 2309020695

检查号: 18257

姓名: 赵永录

性别: 男

年龄: 60

身高: 160

体重: 62

BMI: 24.2

用药:

既往病史:

心电

HR: 81

心音

右臂PVR

左臂PVR

右踝PVR

左踝PVR

50  
mmHg

四肢动脉血压值 (mmHg)

右臂

SBP: 158

MBP: 114

DBP: 89

PP: 69

左臂

SBP: 150

MBP: 120

DBP: 103

PP: 47

右踝

SBP: 150

MBP: 116

DBP: 98

PP: 52

左踝

SBP: 170

MBP: 129

DBP: 100

PP: 70

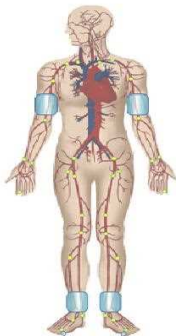
动脉阻塞值

ABI (R): 0.94

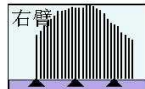
ABI (L): 1.07

BAI (R): 0.92

BAI (L): 0.88



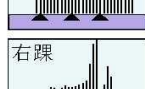
右臂



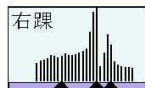
左臂



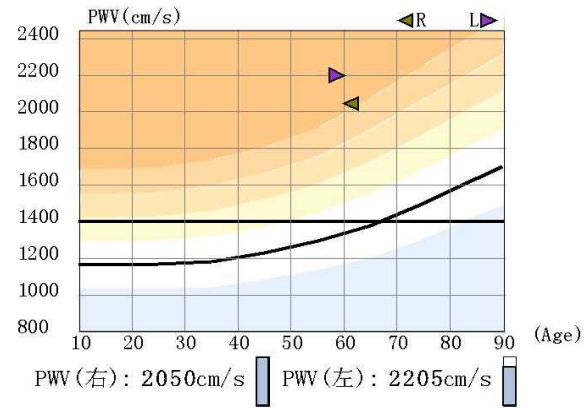
右踝



左踝



大动脉僵硬度值 (PWV)



检查所见

1. 双上肢收缩压偏高, 脉压增大, 两侧比较无明显差异  
双下肢收缩压明显不对称, 左侧高于右侧20mmHg
2. 左下肢静态ABI正常, 右下肢静态ABI略微减低
3. 双上肢静态BAI正常
4. 左侧bapwv增快41%, 右侧bapwv增快31%
5. 双上肢动脉脉搏波呈低幅波  
双下肢动脉脉搏波形未见异常

操作者:

检查日期: 2023-12-23

医生意见

1. 2级高血压
2. 右下肢疑似动脉阻塞, 肢体远端动脉血液灌注欠充足
3. 外周动脉僵硬度增高

医师签名: 李桂珍

高血压判断依据《中国高血压防治指南》(第三版)  
ABI判断依据《2011版美国心脏协会/美国心脏病学会周围动脉疾病指南》

## 双源 CT 诊断图文报告

流水号: 2309020695

影像号: CT20231223045

姓名: 赵永录

年龄: 60 岁

性别: 男

检查设备: 西门子量子双源 CT

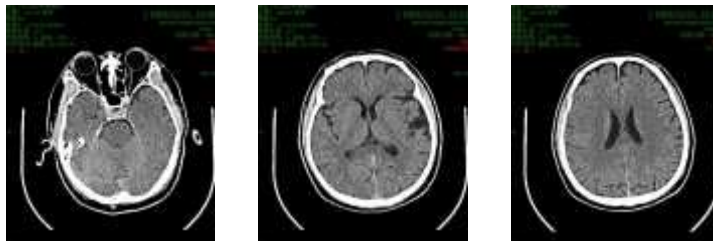体检号: 447179

申请医院: 本院

体检科室: 体检科

检查部位: CT 检查

经典图像:



影像所见:

颅脑结构双侧对称, 脑实质内未见异常密度。中线结构居中。脑沟、裂、池及脑室系统等未见异常。

影像诊断:

颅脑未见明显异常

报告医师: 剧艳军

检查日期: 2023-12-24

审核医师: 剧艳军

报告日期: 2023-12-24

## 超声诊断图文报告

流水号: 2309020695

影像号: 1494797

姓名: 赵永录

年龄: 60岁

性别: 男

检查设备: Vivid E95

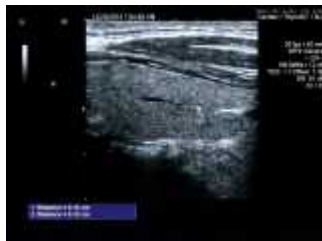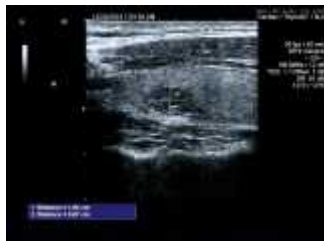体检号: 447179

申请医院: 本院

体检科室: 体检科

检查部位: 甲状腺彩超

经典图像:



影像所见:

甲状腺双侧叶形态正常,包膜完整,于右侧叶探及大小约1.0\*0.5cm低回声结节,边界清,形态规则,其内探及大小约0.15\*0.12cm强回声,后伴彗尾,CDFI:结节周边可见环状血流信号,于左侧叶探及大小约0.4\*0.3cm低回声结节,边界清,形态规则,后方回声增强,余实质回声均匀。

双侧颈部未见明显肿大淋巴结。

影像诊断:

1. 甲状腺右侧叶结节伴钙化 TI-RADS 4a
2. 甲状腺左侧叶结节 TI-RADS 3级

报告医师: 李菊蓉

检查日期: 2023-12-23

审核医师: 李菊蓉

报告日期: 2023-12-23

## 超声诊断图文报告

流水号: 2309020695

影像号: 1494801

姓名: 赵永录

年龄: 60岁

性别: 男

检查设备: Vivid E95

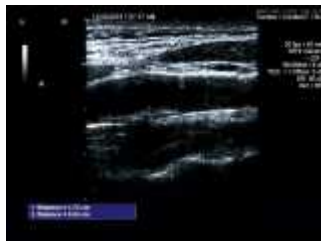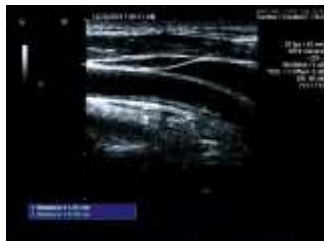体检号: 447179

申请医院: 本院

体检科室: 体检科

检查部位: 颈部血管彩超

经典图像:



影像所见:

双侧颈总动脉内中膜回声增强, 双侧颈总动脉探及多个混合回声斑, 大者位于颈总动脉干, 左侧大者约 14.1\*1.8mm, 右侧大者约 17.2\*2.4cm, 右锁骨下动脉起始处探及大小约 10.8\*2.1mm 混合回声斑。PW: 频谱形态正常。

双侧椎动脉走行正常, 椎动脉内径正常, 管壁不厚, 管腔内为无回声, CDFI: 血流充盈好。PW: 频谱正常。

影像诊断:

1. 双侧颈总动脉粥样硬化伴斑块形成
2. 右锁骨下动脉斑块形成

报告医师: 李菊蓉

检查日期: 2023-12-23

审核医师: 李菊蓉

报告日期: 2023-12-23

## 超声诊断图文报告

流水号: 2309020695

影像号: 1494803

姓名: 赵永录

年龄: 60岁

性别: 男

检查设备: Vivid E95

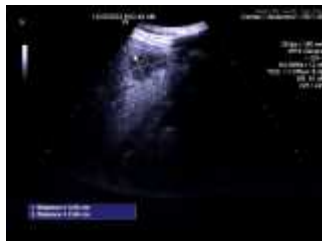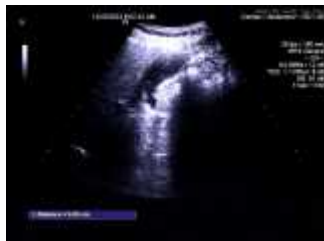体检号: 447179

申请医院: 本院

体检科室: 体检科

检查部位: 全腹彩超

经典图像:



### 影像所见:

肝脏大小形态正常,包膜光滑完整,于肝内探及多个囊性回声,大者位于肝左叶,大小约1.1\*0.8cm,于肝内探及大小约3.5\*2.6cm低回声结节,余实质回声细腻、增强,肝内管道系统走行欠清晰,门静脉及肝内胆管不扩张。

胆囊大小形态正常,壁不厚、欠光滑,壁上探及多个高回声凸起,大者直径约0.3cm,不移动,囊内透声好,肝外胆管不扩张。

胰腺大小形态正常,实质回声均匀,主胰管不扩张。

脾脏大小形态正常,实质回声均匀,脾门静脉不宽。

双肾大小形态正常,皮髓质分界清晰,集合系统未见分离,双侧输尿管未见扩张。

膀胱充盈欠佳。

前列腺形态饱满,大小约5.3\*4.3\*3.6cm,内腺厚约2.9cm,实质回声欠均匀。

### 影像诊断:

1. 中度脂肪肝
2. 肝囊肿 多发
3. 肝内低回声结节 考虑血管瘤
4. 胆囊息肉 多发
5. 前列腺增生

报告医师: 李菊蓉

检查日期: 2023-12-23

审核医师: 李菊蓉

报告日期: 2023-12-23