



2309020686

大同瑞慈健康体检

报 告 册

体检编号	447222	工号	114
姓名	赵丽平		
性别	女	年龄	63岁
单位	大同市气象局		
部门	退休		
联系电话	13835268525		
体检日期	2023-12-08		

尊敬的赵丽平女士您好！

首先，瑞慈健康体检全体员工欢迎您的光临，并对您的信任表示衷心的感谢！

您于 2023-12-08 （体检编号：447222）完成健康检查，本机构的各科医生已根据您的体检项目及结果，汇总成此份健康体检报告，并经总检医生审核。据此提出对您健康状况的综合分析及建议。

瑞慈健康体检倡导“大健康、大康复”，提出“健康是第一财富（Rich）”的人文理念。希望您仔细阅读并妥善地保管此份健康体检报告，并认真关注报告中的提示与建议，若您对报告内容有任何疑问，可直接与瑞慈健康体检客服部联系，进一步咨询。

健康体检咨询电话：**0352-2824444**

客户服务咨询电话：**0352-2830597**

400-6112995

瑞慈健康体检报告由下列内容组成：

第一部分：主检报告

第二部分：分科分项结果

第三部分：检验报告

第四部分：附表

主检报告

检查综述

- 1、【CT检查】 脑白质脱髓鞘性缺血改变，额顶叶皮层下半卵圆中心、放射冠区多发缺血灶，部分梗塞性软化灶形成。
- 2、【乳腺彩超】 双侧腋下淋巴结肿大 建议复查

医生建议

【脑白质脱髓鞘性缺血改变】：

- (1) 建议神经内科诊断治疗。

【额顶叶皮层下半卵圆中心、放射冠区多发缺血灶，部分梗塞性软化灶形成】：

- (1) 建议神经内科诊断治疗。

【双侧腋下淋巴结肿大】：

- (1) 建议外科就诊；定期复查。

汇总医生： 丁昊炜

主检日期： 2023-12-11

主检医生：

分科结果

检验报告

血常规（五分类）

项目名称	检查结果	单位	参考值	提示
白细胞(WBC)	5.77	10 ⁹ /L	3.5--9.5	
淋巴细胞绝对值(LY#)	1.87	10 ⁹ /L	1.1--3.2	
淋巴细胞百分比(LY%)	32.6	%	20--50	
中性粒细胞绝对值(GR#)	3.42	10 ⁹ /L	1.8--6.3	
中性粒细胞百分比(GR%)	59.2	%	40--75	
嗜碱性粒细胞绝对值(BA#)	0.04	10 ⁹ /L	0--0.06	
嗜碱性粒细胞百分比(BA%)	0.6	%	0--1.0	
嗜酸性粒细胞绝对值(EO#)	0.15	10 ⁹ /L	0.02--0.52	
嗜酸性粒细胞百分比(EO%)	2.6	%	0.4--8.0	
血小板(PLT)	178	10 ⁹ /L	125--350	
血小板分布宽度(PDW)	15.5	%	15--17	
平均血小板体积(MPV)	9.6	fl	6.0--14.0	
血小板压积(PCT)	0.171	%	0.11--0.28	
红细胞(RBC)	3.98	10 ¹² /L	3.8--5.1	
血红蛋白	123	g/L	115--150	
红细胞压积(HCT)	36.9	%	35--45	
红细胞平均体积(MCV)	92.7	fl	82--100	
平均血红蛋白含量(MCH)	30.8	pg	27--34	
平均血红蛋白浓度(MCHC)	332	g/L	316--354	
单核细胞绝对值(MO#)	0.29	10 ⁹ /L	0.1--0.60	
单核细胞百分比(MO%)	5.0	%	3--10	
红细胞分布宽度标准差(RDW-SD)	46.2	fl	35--56	
红细胞分布宽度变异系数	13.2	%	10.6--16.6	

(RDW-CV)				
大血小板比率	22.5	%	11--45	
大血小板数目	40	10 ⁹ /L	30--90	
未成熟粒细胞数目	0.01	10 ⁹ /L	0--999	
未成熟粒细胞百分比	0.2	%	0--100	
有核红细胞数目	0.000	10 ⁹ /L	0--9999	
有核红细胞百分比	0.00	/100WBC	0--9999	

***小结:**

未见异常

操作员：梁可欣 检查日期:2023-12-08 检查医生:陈建国

生化全项 1

项目名称	检查结果	单位	参考值	提示
碳酸氢根(HCO3)	23.5	mmol/L	22--29	
总蛋白(T PROT)	69.0	g/L	65--85	
白蛋白(ALB)	42.10	g/L	40--55	
球蛋白(GLB)	26.90	g/L	15--35	
白蛋白/球蛋白(ALB/GLB)	1.57		1.0--2.5	
碱性磷酸酶(ALP)	76.0	U/L	50--135	
肌酐(CREA)	69.00	umol/L	41--81	
尿酸(UA)	323.00	umol/L	140--340	
钾(K)	4.06	mmol/L	3.5--5.5	
钠(Na)	141.7	mmol/L	136--145	
氯(Cl)	102.4	mmol/L	96--108	
钙(Ca)	2.38	mmol/L	2.11--2.52	
乳酸脱氢酶(LDH)	182.00	U/L	120--250	
淀粉酶(AMY)	70.00	IU/L	35--135	
葡萄糖(GLU)	5.42	mmol/L	3.89--6.1	

总胆红素(TBIL)	16.70	umol/L	0--21	
直接胆红素(DBIL)	4.8	umol/L	0--8.0	
间接胆红素(IBIL)	11.90	umol/L	0--17.39	
丙氨酸氨基转移酶(ALT)	26.00	U/L	7--40	
门冬氨酸氨基转移酶(AST)	31.00	U/L	13--35	
尿素测定 (Urea)	6.50	mmol/L	3.1--8.8	
肌酸激酶(CK)	89.00	U/L	40--200	
α -羟丁酸脱氢酶	165.00	U/L	72--182	
C 反应蛋白	0.20	mg/dl	0--3	
动脉硬化指数	1.76		1.31--3.19	
谷草比谷丙	1.19		0.4--2.5	
总胆固醇(CHOL)	3.68	mmol/L	2.59--5.2	
甘油三脂(TG)	1.06	mmol/L	0.7--1.7	
低密度脂蛋白(LDL)	2.27	mmol/L	0--4.13	
高密度脂蛋白(HDL)	1.29	mmol/L	0.77--1.55	

***小结:**

未见异常

操作员：王小雪 检查日期:2023-12-08 检查医生:陈建国

大同瑞慈康复医院 12导联心电图报告

赵丽平 女 63岁

体检号:447222

病床号:

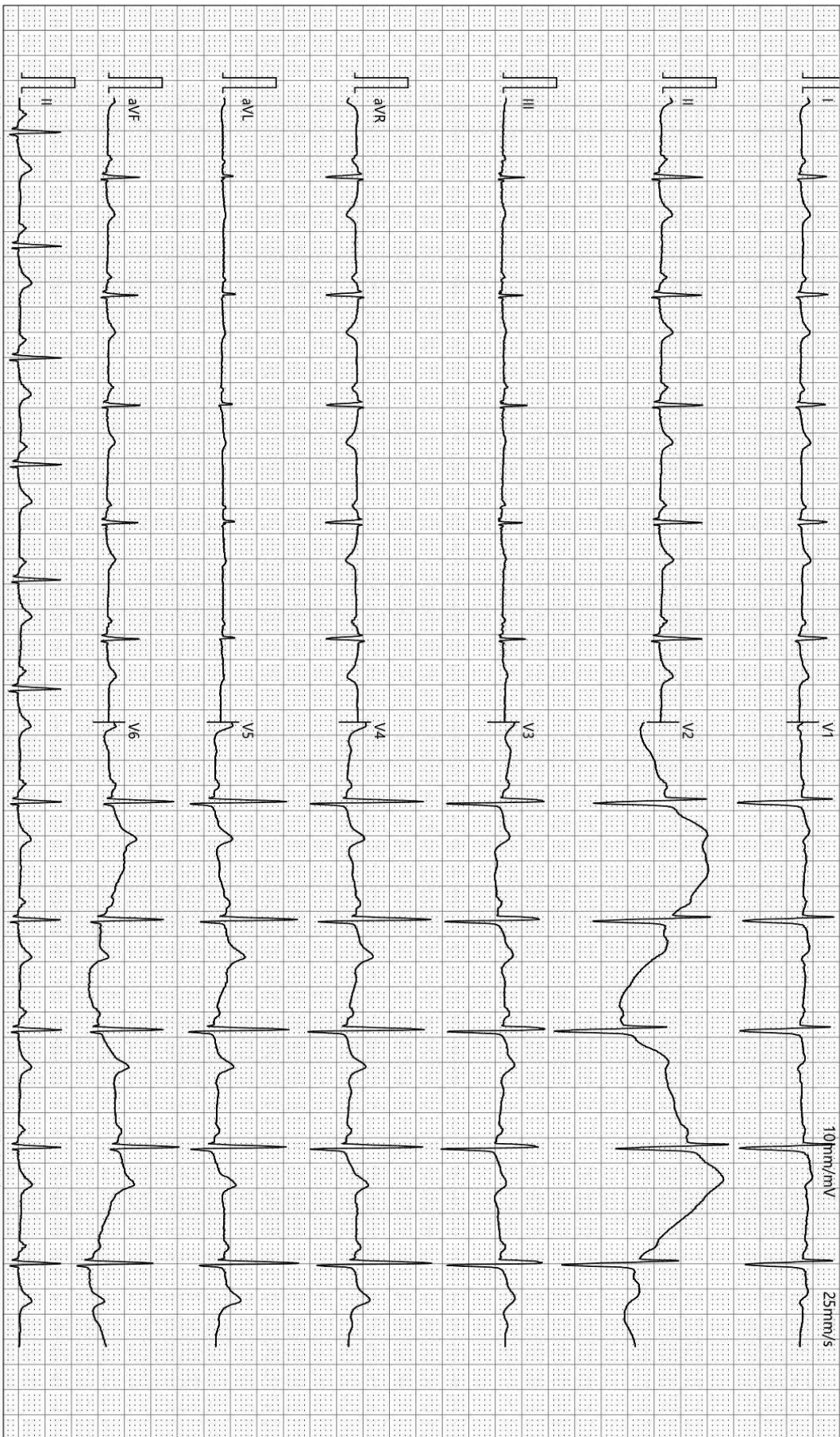
诊断结果:

- 1.窦性心律
- 2.正常心电图

诊断医生:

张生 陶志娟

HR : 66bpm [60~100bpm]
 P : 100ms [0~110ms]
 PR : 147ms [120~200ms]
 QRS : 84ms [60~100ms]
 QT/QTc : 417/438ms [320~440/0~460ms]
 P/QRS/T : 56/56/42deg. [0~75/-30~90/0~75deg]
 RV5/FSV1 : 1.363/1.163mV [0.0~2.5/0.0~2.0mV]



检查时间:2023-12-08 10:58:56

诊断时间:2023-12-08 11:07:33

SEMIP V1 90

仅供临床参考

双源 CT 诊断图文报告

流水号: 2309020686

影像号: CT20231209148

姓名: 赵丽平

年龄: 63 岁

性别: 女

检查设备: 西门子量子双源 CT

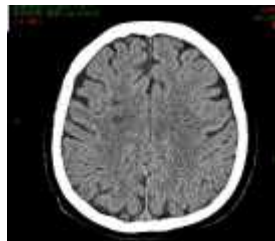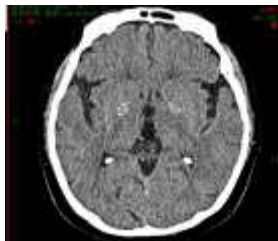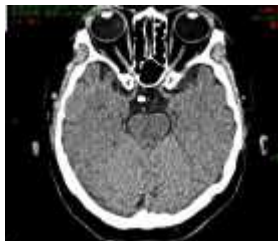体检号: 447222

申请医院: 本院

体检科室: 体检科

检查部位: CT 检查

经典图像:



影像所见:

额顶叶皮层下半卵圆中心、放射冠区可见多发点片状低密度影，边缘模糊。脑室未见扩大，脑沟未见增宽，脑中线结构居中。

影像诊断:

脑白质脱髓鞘性缺血改变，
额顶叶皮层下半卵圆中心、放射冠区多发缺血灶，部分梗塞性软化灶形成。

报告医师: 剧艳军

检查日期: 2023-12-11

审核医师: 剧艳军

报告日期: 2023-12-11

超声诊断图文报告

流水号: 2309020686

影像号: 1479189

姓名: 赵丽平

年龄: 63 岁

性别: 女

检查设备: Vivid E95

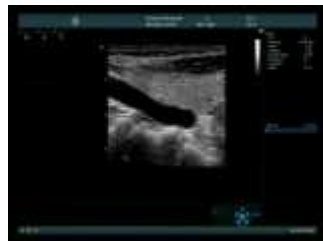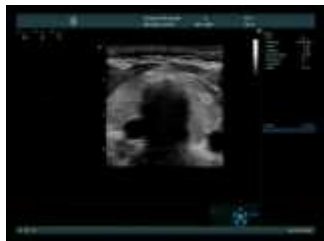
体检号: 447222

申请医院: 本院

体检科室: 体检科

检查部位: 甲状腺彩超

经典图像:



影像所见:

甲状腺双侧叶形态正常, 包膜完整, 实质回声均匀, CDFI: 未见异常血流信号。
双侧颈部未见明显肿大淋巴结。

影像诊断:

甲状腺双侧叶未见异常

报告医师: 李霞

检查日期: 2023-12-08

审核医师: 李霞

报告日期: 2023-12-08

超声诊断图文报告

流水号: 2309020686

影像号: 1479195

姓名: 赵丽平

年龄: 63 岁

性别: 女

检查设备: Vivid E95

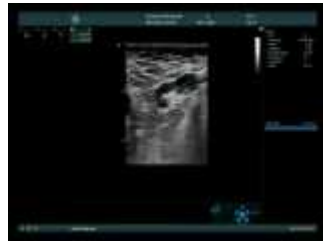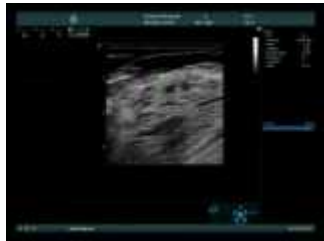体检号: 447222

申请医院: 本院

体检科室: 体检科

检查部位: 乳腺彩超

经典图像:



影像所见:

双侧乳腺腺体层次清晰, 右乳腺体厚 1.2cm, 左乳腺体厚 1.0cm, 乳导管未见扩张, 未见明显占位性病变, CDFI: 未见异常血流信号。

双侧腋下探及数个低回声结节, 左侧大者约 1.3*0.7cm, 右侧大者约 2.4*1.0cm, 边界清, 中心见少许髓质。

影像诊断:

双侧腋下淋巴结肿大 建议复查

报告医师: 李霞

检查日期: 2023-12-08

审核医师: 李霞

报告日期: 2023-12-08

超声诊断图文报告

流水号: 2309020686

影像号: 1479198

姓名: 赵丽平

年龄: 63 岁

性别: 女

检查设备: Vivid E95

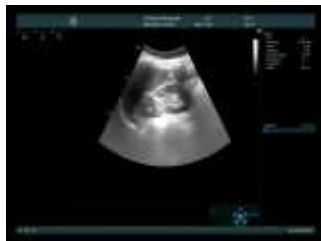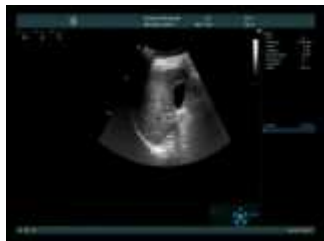体检号: 447222

申请医院: 本院

体检科室: 体检科

检查部位: 全腹彩超

经典图像:



影像所见:

肝脏大小形态正常, 包膜光滑完整, 实质回声均匀, 肝内管道系统走行清晰, 门静脉及肝内胆管不扩张。
胆囊大小形态正常, 壁不厚、光滑, 囊内透声好, 肝外胆管不扩张。
胰腺大小形态正常, 实质回声均匀, 主胰管不扩张。
脾脏大小形态正常, 实质回声均匀, 脾门静脉不宽。
双肾大小形态正常, 皮髓质分界清晰, 集合系统未见分离, 双侧输尿管未见扩张。
膀胱未充盈。

影像诊断:

肝、胆、脾、胰、双肾未见明显异常

报告医师: 李霞

检查日期: 2023-12-08

审核医师: 李霞

报告日期: 2023-12-08