



2309020654

大同瑞慈健康体检

报 告 册

体检编号	447214	工号	82
姓名	张秀荣		
性别	女	年龄	72岁
单位	大同市气象局		
部门	退休		
联系电话	13994438284		
体检日期	2023-11-21		

尊敬的张秀荣女士您好！

首先，瑞慈健康体检全体员工欢迎您的光临，并对您的信任表示衷心的感谢！

您于 2023-11-21 （体检编号：447214）完成健康检查，本机构的各科医生已根据您的体检项目及结果，汇总成此份健康体检报告，并经总检医生审核。据此提出对您健康状况的综合分析及建议。

瑞慈健康体检倡导“大健康、大康复”，提出“健康是第一财富（Rich）”的人文理念。希望您仔细阅读并妥善地保管此份健康体检报告，并认真关注报告中的提示与建议，若您对报告内容有任何疑问，可直接与瑞慈健康体检客服部联系，进一步咨询。

健康体检咨询电话：**0352-2824444**

客户服务咨询电话：**0352-2830597**

400-6112995

瑞慈健康体检报告由下列内容组成：

第一部分：主检报告

第二部分：分科分项结果

第三部分：检验报告

第四部分：附表

主检报告

检查综述

- 1、【生殖道微生态】 上皮细胞(白带)+/HP
- 2、【生化全项 1】 总胆红素(TBIL)偏高(29.70 $\mu\text{mol/L}$) 间接胆红素(IBIL)偏高(21.70 $\mu\text{mol/L}$) 甘油三脂(TG)偏高(1.93 mmol/L)
- 3、【尿液分析+尿沉渣】 鳞状上皮细胞偏高(6 /HP) 粘液丝偏高(6 /HP)
- 4、【宫颈涂片】 巴氏 IIa 级
- 5、【CT 检查】 左肺上叶结节硬化灶
- 6、【甲状腺彩超】 甲状腺右侧叶结节 TI-RADS 3 级

医生建议

【上皮细胞(白带)+/HP】：

(1)在生理情况下，阴道内的细胞新陈代谢会正常脱落，在取标本的时候会取到有脱落的上皮细胞，镜检时就会发现阳性，这属于正常的现象。如果同时阴道分泌物检查发现有病原菌感染的情况，建议往妇科进一步诊断治疗。

【间接胆红素(IBIL)偏高】：

- (1)间接胆红素 (IBIL) 是未被肝细胞摄取、未与葡萄糖结合的胆红素为结合胆红素，也就是间接胆红素。
- (2)间接胆红素升高，是因为血液中的红细胞被大量破坏，大量的间接胆红素被释放入血，同时血液中的间接胆红素含量远远超出了肝细胞对胆红素的摄取、代谢和排泄能力。
- (3)因此间接胆红素升高，往往提示溶血性黄疸，最有可能就是溶血性贫血，或者是由于输血血型不合及其他恶性疾病导致的溶血。
- (4)总胆红素、间接胆红素、直接胆红素这三项是反映胆红素代谢的指标，而胆红素长期以来是作为溶血及肝胆疾病的重要异常指标。胆红素检查主要用于黄疸检查，反映肝脏疾病和胆道梗阻，如肝细胞发生炎症坏死等损害时会引起黄疸，胆道疾病及溶血性疾病也可引起黄疸。
- (5)总胆红素、间接胆红素、直接胆红素均升高：见于肝细胞性黄疸，如急慢性肝炎、肝硬化、肝坏死等。
- (6)总胆红素及间接胆红素升高：见于溶血性黄疸，如溶血性贫血，溶血性输血反应，新生儿溶血病。
- (7)总胆红素及直接胆红素升高：见于梗阻性黄疸，如胆石症、胆管炎、肝癌胰头癌等，其升高程度与病情呈正相关，且癌性梗阻高于良性梗阻。
- (8)总之，看肝功能化验单，要结合病情、病史、查体和其它相关的化验单、影像检查，排除生理性升高的因素（如有无感冒、酗酒、过于劳累、熬夜等情况），全面综合考虑。

【甘油三脂(TG)偏高】：

- (1)甘油三酯是甘油和脂肪酸所构成的有机化合物，甘油三酯测定是脂类代谢的重要指标之一。
- (2)甘油三酯增高与冠心病的发生有着重要的相关性，随年龄增大而有上升的趋势，其增高最常见于高脂和过量糖类饮食、肥胖等。
- (3)甘油三酯主要功能是为机体提供能量，其正常值在 0.7-1.7 mmol/L 之间，1.7-2.29 mmol/L 为边缘增高，提示应该注意饮食和运动了。
- (4)甘油三酯大于 2.3 mmol/L ，就称为高甘油三酯血症。甘油三酯增高虽然不会直接导致血管斑块的形成，但也会间接引起心脑血管疾病风险增加，同时，当甘油三酯大于 5.6 mmol/L 时，还会增加急性胰腺炎的风险，所以降低甘油三酯的基础主要是控制饮食，饮食控制不佳可以选择药物治疗。

(5)生活方式的干预是控制甘油三酯水平升高的基础，包括减重，增加运动量，限制酒精摄入以及避免食用果糖和高碳水化合物食物。多食蔬菜水果，定期复查。

(6)明显增高者在医师的指导下使用降脂药物治疗，首选他汀和贝特类药物。

【总胆红素(TBIL)偏高】：

(1)总胆红素(TBIL)能准确反映黄疸的程度。人体的红细胞有一定的寿命，大约是120天。

(2)当红细胞被破坏死亡后，其中的血红蛋白会被我们人体的肝、脾、骨髓内单核吞噬细胞吞噬破坏分解，在组织酶的作用下，成为血红素和球蛋白，而血红素再进一步被催化还原成胆红素，80-85%的胆红素来源于此，另外还有20%的胆红素来源于血红蛋白以外的肌红蛋白等在肝脏中产生。

(3)未被肝细胞摄取且未与葡萄糖结合的胆红素称之为非结合胆红素，即间接胆红素(IBIL)。间接胆红素被运载到肝脏，被肝细胞摄取，与葡萄糖醛酸结合，则形成结合胆红素(DBIL)，即直接胆红素。在这个过程中有一部分会吸收入血，但其水平会维持动态平衡。

(4)总胆红素、间接胆红素、直接胆红素这三项是反映胆红素代谢的指标，而胆红素长期以来是作为溶血及肝胆疾病的重要异常指标。胆红素检查主要用于黄疸检查，反映肝脏疾病和胆道梗阻，如肝细胞发生炎症坏死等损害时会引起黄疸，胆道疾病及溶血性疾病也可引起黄疸。

(5)大多健康体检中发现的胆红素轻度升高并不能反映肝脏有损伤，如果直接胆红素升高的程度不高，一般可能是生理性的原因引起的，如感冒、酗酒、过于劳累、熬夜等情况，只要注意休息、戒酒，过段时间复查肝功能，一般会自行恢复。

(6)生活方面，多吃新鲜果蔬以补充人体所需的维生素，提高人体免疫力，多吃富含蛋白质的食物，如牛肉、鱼、蛋奶，这些都有助于修复受损的肝细胞，促进肝细胞的再生。如果胆红素升高很多，则需要完善相关检查，往消化内科诊断治疗。

【鳞状上皮细胞偏高】：

(1)在生理情况下，机体正常的新陈代谢都会引起鳞状上皮细胞的脱离，这是一种正常的机体现象。如果长时间出现鳞状上皮细胞偏高的现象时，则有可能是尿路感染、泌尿系统结石等因素导致，应及时往泌尿外科进一步诊断治疗。

【粘液丝偏高】：

(1)尿常规中粘液丝是由尿路中细胞分泌出来的，在有尿路感染时分泌会明显增多，且伴有炎症细胞的出现。

(2)粘液丝偏高，可分为生理性偏高和病理性偏高两种，生理性偏高一般是由于喝水较少导致的尿液浓缩，一般在喝水后就能达到稀释的效果。

(3)病理性的粘液丝偏高是由于泌尿系炎症或者是前列腺炎导致的，需要注意观察，多喝水，同时有白细胞等炎症细胞增多时，应及时服用抗感染药物治疗。如果仅有粘液丝的增多而没有白细胞等炎症细胞增多时，尿路有炎症的可能性不大。

(4)建议平时饮食注意清淡，多喝水，少吃油腻和辛辣的食物，要注意个人清洁卫生，勤洗阴部，注意休息。

【巴氏IIa级】：

(1)建议往妇科进一步诊断治疗，定期复查。

【左肺上叶结节硬化灶】：

(1)结节不是一种疾病，而是医学影像学上的专业名称。所谓肺部小结节是单一边界清楚，直径小于或等于5mm，周围被含气肺组织包绕的病变。肺部小结节大多数为良性，但也有早期肺癌和肺部转移癌的可能。建议定期复查并呼吸科诊治。

(2)肺钙化灶、硬结灶是肺部的病理性产物，主要是肺部曾有过炎症或结核感染等病变，在机体修复的过程中，这些病变被纤维组织填充，并有钙质沉淀，形成的钙化结节或者钙化灶，提示是一个陈旧性病变。建议定期复查。

【甲状腺右侧叶结节】：

(1)甲状腺结节是一种常见的甲状腺疾病，很多甲状腺疾病可表现为结节，如可由甲状腺退行性变、炎症、自身免疫性及新生物等多种病变所致。甲状腺结节在各个年龄段的男女人群中均可见到，但中年女性中较多。

(2) 甲状腺结节分良性和恶性两大类，良性的占绝大多数，恶性者不足 1%，判断甲状腺结节的良恶主要依靠病史、体格检查、放射性核素扫描、穿刺细胞学检查。

(3) 建议往外科就诊，进一步检查，明确诊断，结合临床诊治并定期复查。

汇总医生： 樊兴国

主检日期： 2023-11-22

主检医生：

分科结果

身高、体重、血压

项目名称	检查结果	项目名称	检查结果
身高	164cm	体重	64kg
血压	127/69mmHg		

***小结：**

未见异常

操作员：张文静 检查日期：2023-11-21 检查医生：名燕凌

妇科内诊

项目名称	检查结果	项目名称	检查结果
外阴	正常	尿道口	正常
阴道	通畅	子宫	正常
附件	正常	宫颈	光滑
后穹窿	正常		

***小结：**

未见异常

操作员：许艳华 检查日期：2023-11-21 检查医生：许艳华

检验报告

宫颈涂片

项目名称	检查结果	单位	参考值	提示
宫颈涂片	巴氏 IIa 级			

*小结:

巴氏 IIa 级

操作员：王文静

检查日期:2023-11-21

检查医生:陈建国

尿液分析+尿沉渣

项目名称	检查结果	单位	参考值	提示
白细胞尿	4	个/ul	0--13	
上皮细胞(EC)	6	/HP	0--28	
管型(CAST)	0	个/ul	0--1	
霉菌(尿)	0	/HP	0--0	
结晶	0	/HP	0--10	
透明度(CLA)	清亮			
胆红素(BIL)	-		阴性	
隐血(ERY)	-		阴性	
小圆上皮细胞(SRC)	0	个/ul	0--0	
维生素 C	-		阴性	
异常红细胞	0	个/ul	0--3	
红细胞(正常)	0	个/ul	0--6	
鳞状上皮细胞	6	个/ul	0--0	↑
粘液丝	6	个/ul	0--0	↑
颜色(Colour)	淡黄色			
尿葡萄糖(GLU)	-		阴性	
酮体(KET)	-		阴性	

比重(SG)	1.020		1.003--1.030	
酸碱度(PH)	7.0		4.5--8.0	
尿蛋白质(PRO)	-		阴性	
尿胆原(URO)	-		阴性	
亚硝酸盐(NIT)	-		阴性	
红细胞(尿)(RBC)	0	个/ul	0--6	
尿白细胞(LEU)	-		阴性	

***小结:**

鳞状上皮细胞偏高(6 /HP) 粘液丝偏高(6 /HP)

操作员：李佳敏 检查日期:2023-11-21 检查医生:陈建国

血常规（五分类）

项目名称	检查结果	单位	参考值	提示
白细胞(WBC)	5.14	10 ⁹ /L	3.5--9.5	
淋巴细胞绝对值(LY#)	1.64	10 ⁹ /L	1.1--3.2	
淋巴细胞百分比(LY%)	31.9	%	20--50	
中性粒细胞绝对值(GR#)	3.16	10 ⁹ /L	1.8--6.3	
中性粒细胞百分比(GR%)	61.4	%	40--75	
嗜碱性粒细胞绝对值(BA#)	0.03	10 ⁹ /L	0--0.06	
嗜碱性粒细胞百分比(BA%)	0.7	%	0--1.0	
嗜酸性粒细胞绝对值(EO#)	0.08	10 ⁹ /L	0.02--0.52	
嗜酸性粒细胞百分比(EO%)	1.6	%	0.4--8.0	
血小板(PLT)	207	10 ⁹ /L	125--350	
血小板分布宽度(PDW)	15.7	%	15--17	
平均血小板体积(MPV)	9.4	fl	6.0--14.0	
血小板压积(PCT)	0.194	%	0.11--0.28	
红细胞(RBC)	4.36	10 ¹² /L	3.8--5.1	

血红蛋白	133	g/L	115--150
红细胞压积(HCT)	39.8	%	35--45
红细胞平均体积(MCV)	91.3	fl	82--100
平均血红蛋白含量(MCH)	30.4	pg	27--34
平均血红蛋白浓度(MCHC)	333	g/L	316--354
单核细胞绝对值(MO#)	0.23	10 ⁹ /L	0.1--0.60
单核细胞百分比(MO%)	4.4	%	3--10
红细胞分布宽度标准差(RDW-SD)	43.8	fl	35--56
红细胞分布宽度变异系数(RDW-CV)	12.6	%	10.6--16.6
大血小板比率	20.7	%	11--45
大血小板数目	43	10 ⁹ /L	30--90
未成熟粒细胞数目	0.01	10 ⁹ /L	0--999
未成熟粒细胞百分比	0.3	%	0--100
有核红细胞数目	0.000	10 ⁹ /L	0--9999
有核红细胞百分比	0.00	/100WBC	0--9999

***小结:**

未见异常

操作员：祁佳佳 检查日期:2023-11-21 检查医生:陈建国

生殖道微生态

项目名称	检查结果	单位	参考值	提示
线索细胞	-			
清洁度	II			
上皮细胞(白带)	+			
滴虫	-			
G-球菌	-			
霉菌	-			

G-杆菌	-			
G+杆菌	-			
G+球菌	-			

***小结:**

上皮细胞(白带)+/HP

操作员：黄璐瑶 检查日期:2023-11-22 检查医生:陈建国

生化全项 1

项目名称	检查结果	单位	参考值	提示
碳酸氢根(HCO3)	23.40	mmol/L	22--29	
总蛋白(T PROT)	74.2	g/L	65--85	
白蛋白(ALB)	47.10	g/L	40--55	
球蛋白(GLB)	27.10	g/L	15--35	
白蛋白/球蛋白(ALB/GLB)	1.74		1.0--2.5	
碱性磷酸酶(ALP)	74.0	U/L	50--135	
肌酐(CREA)	68.00	umol/L	41--81	
尿酸(UA)	308.00	umol/L	140--340	
钾(K)	4.48	mmol/L	3.5--5.5	
钠(Na)	141.0	mmol/L	136--145	
氯(Cl)	100.6	mmol/L	96--108	
钙(Ca)	2.42	mmol/L	2.11--2.52	
乳酸脱氢酶(LDH)	173.00	U/L	120--250	
淀粉酶(AMY)	62.00	IU/L	35--135	
葡萄糖(GLU)	5.11	mmol/L	3.89--6.1	
总胆红素(TBIL)	29.70	umol/L	0--21	↑
直接胆红素(DBIL)	8.0	umol/L	0--8.0	
间接胆红素(IBIL)	21.70	umol/L	0--17.39	↑
丙氨酸氨基转移酶(ALT)	15.00	U/L	7--40	

门冬氨酸氨基转移酶(AST)	21.00	U/L	13--35	
尿素测定 (Urea)	5.30	mmol/L	3.1--8.8	
肌酸激酶(CK)	79.00	U/L	40--200	
α -羟丁酸脱氢酶	157.00	U/L	72--182	
C 反应蛋白	0.20	mg/dl	0--3	
动脉硬化指数	1.64		1.31--3.19	
谷草比谷丙	1.40		0.4--2.5	
总胆固醇(CHOL)	3.12	mmol/L	2.59--5.2	
甘油三脂(TG)	1.93	mmol/L	0.7--1.7	↑
低密度脂蛋白(LDL)	1.87	mmol/L	0--4.13	
高密度脂蛋白(HDL)	1.14	mmol/L	0.77--1.55	

***小结:**

总胆红素(TBIL)偏高(29.70 umol/L) 间接胆红素(IBIL)偏高(21.70 umol/L) 甘油三脂(TG)偏高(1.93 mmol/L)

操作员：王文静 检查日期:2023-11-21 检查医生:陈建国

张秀荣 女 72岁

体检号:447214

病床号:

大同瑞慈康复医院 12导联心电图报告

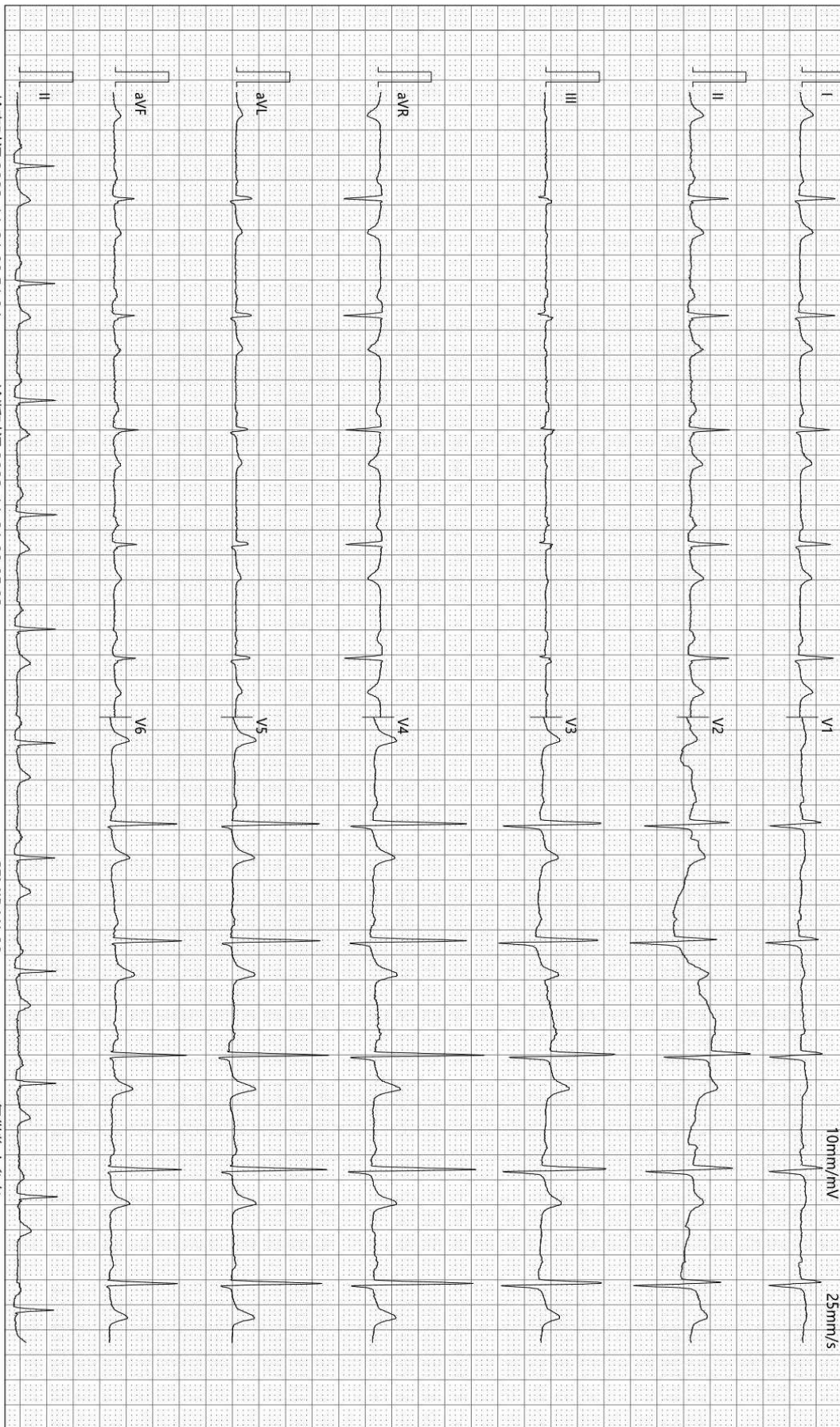
诊断结果:

- 1.窦性心律
- 2.大致正常心电图

诊断医生:

张之生

HR	: 65bpm	[60~100bpm]
P	: 133 f ms	[0~110ms]
PR	: 199ms	[120~200ms]
QRS	: 82ms	[60~100ms]
QT/QTc	: 377/394ms	[320~440/0~460ms]
P/QRS/T	: 54/33/40deg.	[0~75/-30~90/0~75deg]
RV5/SV1	: 1.731/0.610mV	[0.0~2.5/0.0~2.0mV]



检查时间:2023-11-21 08:51:04

诊断时间:2023-11-21 09:05:03

SEMIP V1 90

仅供临床参考

双源 CT 诊断图文报告

流水号: 2309020654

影像号: CT20231121051

姓名: 张秀荣

年龄: 72 岁

性别: 女

检查设备: 西门子量子双源 CT

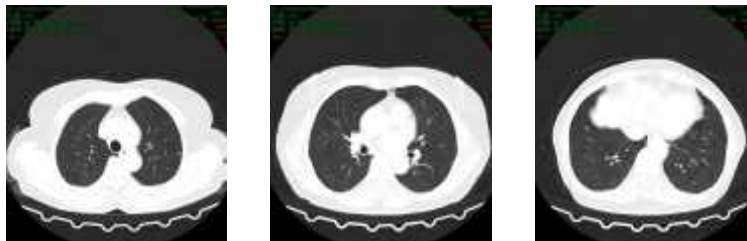体检号: 447214

申请医院: 本院

体检科室: 体检科

检查部位: CT 检查

经典图像:



影像所见:

胸廓对称, 骨性肋骨完整, 胸壁软组织结构良好, 两肺支气管血管纹理走行分布良好, 支气管束结构清晰, 左肺上叶结节硬化灶, 直径约 0.3cm。双肺通气良好。肺门结构未见异常。纵隔无偏移, 段以上支气管通畅。心影及大血管形态结构正常, 纵隔内未见肿大淋巴结。胸膜未见异常。

影像诊断:

左肺上叶结节硬化灶

报告医师: 剧艳军

检查日期: 2023-11-21

审核医师: 剧艳军

报告日期: 2023-11-21

超声诊断图文报告

流水号: 2309020654

影像号: 1456111

姓名: 张秀荣

年龄: 72岁

性别: 女

检查设备: Vivid E95

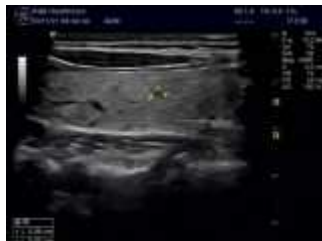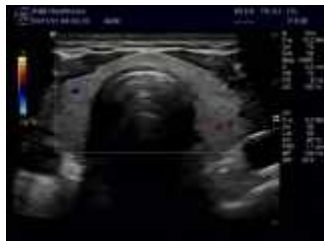体检号: 447214

申请医院: 本院

体检科室: 体检科

检查部位: 甲状腺彩超

经典图像:



影像所见:

甲状腺双侧叶形态正常, 包膜完整, 右侧叶探及囊实性结节, 大小约 0.3*0.2cm, 形态规则, 边界清, 余实质回声均匀, CDFI: 未见异常血流信号。

双侧颈部未见明显肿大淋巴结。

影像诊断:

甲状腺右侧叶结节 TI-RADS 3级

报告医师: 李菊蓉

检查日期: 2023-11-21

审核医师: 李菊蓉

报告日期: 2023-11-21

超声诊断图文报告

流水号: 2309020654

影像号: 1456117

姓名: 张秀荣

年龄: 72岁

性别: 女

检查设备: Vivid E95

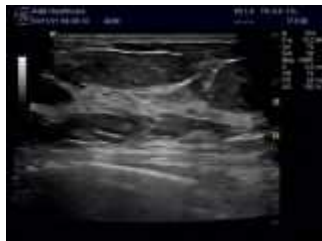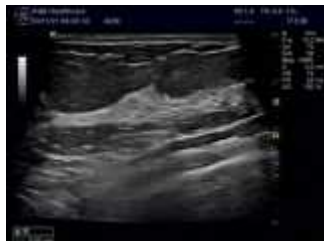体检号: 447214

申请医院: 本院

体检科室: 体检科

检查部位: 乳腺彩超

经典图像:



影像所见:

双侧乳腺腺体层次清晰, 右乳腺体厚 0.5cm, 左乳腺体厚 0.6cm, 乳导管未见扩张, 未见明显占位性病变, CDFI: 未见异常血流信号。

影像诊断:

双侧乳腺未见明显异常

报告医师: 李菊蓉

检查日期: 2023-11-21

审核医师: 李菊蓉

报告日期: 2023-11-21

超声诊断图文报告

流水号: 2309020654

影像号: 1456121

姓名: 张秀荣

年龄: 72 岁

性别: 女

检查设备: Vivid E95

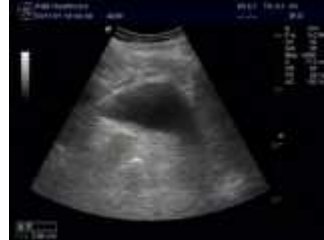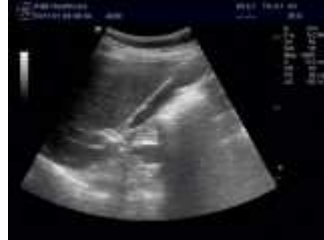体检号: 447214

申请医院: 本院

体检科室: 体检科

检查部位: 全腹彩超

经典图像:



影像所见:

肝脏大小形态正常, 包膜光滑完整, 实质回声均匀, 肝内管道系统走行清晰, 门静脉及肝内胆管不扩张。

胆囊大小形态正常, 壁不厚、光滑, 囊内透声好, 肝外胆管不扩张。

胰腺大小形态正常, 实质回声均匀, 主胰管不扩张。

脾脏大小形态正常, 实质回声均匀, 脾门静脉不宽。

双肾大小形态正常, 皮髓质分界清晰, 集合系统未见分离, 双侧输尿管未见扩张。

膀胱充盈佳, 未见明显异常。

老年子宫, 大小约 3.1*2.3*2.7cm, 肌壁回声均匀, 内膜呈线状, 宫颈厚约 2.0cm, 双侧附件区未见异常。

影像诊断:

肝、胆、脾、胰、双肾、子宫、双侧附件区未见明显异常

报告医师: 李菊蓉

检查日期: 2023-11-21

审核医师: 李菊蓉

报告日期: 2023-11-21