



2309020642

大同瑞慈健康体检

报 告 册

体检编号	447207	工号	70
姓名	周福		
性别	男	年龄	59岁
单位	大同市气象局		
部门	在职		
联系电话	13935216340		
体检日期	2023-12-10		

尊敬的周福先生您好！

首先，瑞慈健康体检全体员工欢迎您的光临，并对您的信任表示衷心的感谢！

您于 2023-12-10 （体检编号：447207）完成健康检查，本机构的各科医生已根据您的体检项目及结果，汇总成此份健康体检报告，并经总检医生审核。据此提出对您健康状况的综合分析及建议。

瑞慈健康体检倡导“大健康、大康复”，提出“健康是第一财富（Rich）”的人文理念。希望您仔细阅读并妥善地保管此份健康体检报告，并认真关注报告中的提示与建议，若您对报告内容有任何疑问，可直接与瑞慈健康体检客服部联系，进一步咨询。

健康体检咨询电话：**0352-2824444**

客户服务咨询电话：**0352-2830597**

400-6112995

瑞慈健康体检报告由下列内容组成：

第一部分：主检报告

第二部分：分科分项结果

第三部分：检验报告

第四部分：附表

主检报告

检查综述

- 1、【生化全项 1】 葡萄糖 (GLU) 偏高 (7.10 mmol/L)
- 2、【尿液分析+尿沉渣】 鳞状上皮细胞偏高 (1 /HP) 粘液丝偏高 (25 /HP)
- 3、【全腹彩超】 1. 肝多发囊肿 2. 前列腺增生伴多发钙化

医生建议

【葡萄糖 (GLU) 偏高】：

- (1) 正常情况下，人体中糖的分解和合成代谢处于动态平衡，保持相对恒定。血清葡萄糖是指血液中的葡萄糖浓度，是诊断糖尿病最重要检查项目之一。
- (2) 空腹血糖偏高可分为生理性偏高（如餐后、高糖饮食、剧烈运动、情绪激动等均可引起一过性增高，经过休息后血糖值可以恢复正常）和病理性增高（如糖尿病、甲状腺功能亢进、库欣综合征等）。
- (3) 空腹血糖生理性增高经过调整饮食结构、避免剧烈活动、控制情绪等方式后可自行缓解，血糖值可以恢复正常。
- (4) 排除生理性增高因素经复查仍然增高者属于病理性增高，应及时到内分泌科复诊，明确血糖偏高的原因及所患疾病的种类。
- (5) 如果是首次检查发现血糖偏高，应及时到医院内分泌科进行详细的检查及正规的治疗。
- (6) 已确诊的糖尿病患者，如血糖仍较高则说明血糖控制不佳，应及时到医院内分泌科诊治，修正以往的治疗方案及改变一些不良的生活习惯。
- (7) 糖尿病的治疗强调早期治疗、长期治疗、综合治疗和措施个体化，综合防治包括糖尿病教育、饮食治疗、体育锻炼、药物治疗和血糖监测五个方面。

【鳞状上皮细胞偏高】：

- (1) 在生理情况下，机体正常的新陈代谢都会引起鳞状上皮细胞的脱离，这是一种正常的机体现象。如果长时间出现鳞状上皮细胞偏高的现象时，则有可能是尿路感染、泌尿系统结石等因素导致，应及时往泌尿外科进一步诊断治疗。

【粘液丝偏高】：

- (1) 尿常规中粘液丝是由尿路中细胞分泌出来的，在有尿路感染时分泌会明显增多，且伴有炎症细胞的出现。
- (2) 粘液丝偏高，可分为生理性偏高和病理性偏高两种，生理性偏高一般是由于喝水较少导致的尿液浓缩，一般在喝水后就能达到稀释的效果。
- (3) 病理性的粘液丝偏高是由于泌尿系炎症或者是前列腺炎导致的，需要注意观察，多喝水，同时有白细胞等炎症细胞增多时，应及时服用抗感染药物治疗。如果仅有粘液丝的增多而没有白细胞等炎症细胞增多时，尿路有炎症的可能性不大。
- (4) 建议平时饮食注意清淡，多喝水，少吃油腻和辛辣的食物，要注意个人清洁卫生，勤洗阴部，注意休息。

【肝多发囊肿】：

- (1) 首次发现，应往肝胆外科复查就诊，待确诊后小于 5cm 者请 3 个月到半年复查；大于 5cm 者请到肝胆外科诊治。

【前列腺增生伴多发钙化】：

(1)前列腺增生又称前列腺肥大，增生的腺体位于膀胱颈部，会使尿路梗阻，引起尿频和排尿困难，严重影响患者的生活质量，是中老年男性的常见疾病。建议往泌尿科咨询，结合临床诊治。

(2)前列腺钙化斑大多数是由于前列腺炎症之后，前列腺内部组织局部出现了纤维化、钙质沉积而引起的。多数患者都是在体检时通过彩超检查时发现的，一般情况没有不适症状不需治疗。部分患者如有不适症状，建议前往泌尿科诊断治疗。

汇总医生： 丁昊炜

主检日期： 2023-12-11

主检医生：

分科结果

检验报告

尿液分析+尿沉渣

项目名称	检查结果	单位	参考值	提示
白细胞尿	5	个/ul	0--13	
上皮细胞(EC)	1	/HP	0--28	
管型(CAST)	0	个/ul	0--1	
霉菌(尿)	0	/HP	0--0	
结晶	0	/HP	0--10	
透明度(CLA)	清亮			
胆红素(BIL)	-		阴性	
隐血(ERY)	-		阴性	
小圆上皮细胞(SRC)	0	个/ul	0--0	
维生素C	-		阴性	
异常红细胞	0	个/ul	0--3	
红细胞(正常)	0	个/ul	0--6	
鳞状上皮细胞	1	个/ul	0--0	↑
粘液丝	25	个/ul	0--0	↑
颜色(Colour)	淡黄色			
尿葡萄糖(GLU)	-		阴性	
酮体(KET)	-		阴性	
比重(SG)	1.020		1.003--1.030	
酸碱度(PH)	6.5		4.5--8.0	
尿蛋白质(PRO)	-		阴性	
尿胆原(URO)	-		阴性	
亚硝酸盐(NIT)	-		阴性	
红细胞(尿)(RBC)	0	个/ul	0--6	
尿白细胞(LEU)	-		阴性	

*小结:

鳞状上皮细胞偏高(1 /HP) 粘液丝偏高(25 /HP)

操作员：李佳敏 检查日期:2023-12-10 检查医生:陈建国

血常规（五分类）

项目名称	检查结果	单位	参考值	提示
白细胞(WBC)	7.08	10 ⁹ /L	3.5--9.5	
淋巴细胞绝对值(LY#)	2.46	10 ⁹ /L	1.1--3.2	
淋巴细胞百分比(LY%)	34.7	%	20--50	
中性粒细胞绝对值(GR#)	4.26	10 ⁹ /L	1.8--6.3	
中性粒细胞百分比(GR%)	60.2	%	40--75	
嗜碱性粒细胞绝对值(BA#)	0.02	10 ⁹ /L	0--0.06	
嗜碱性粒细胞百分比(BA%)	0.3	%	0--1.0	
嗜酸性粒细胞绝对值(EO#)	0.05	10 ⁹ /L	0.02--0.52	
嗜酸性粒细胞百分比(EO%)	0.7	%	0.4--8.0	
血小板(PLT)	240	10 ⁹ /L	125--350	
血小板分布宽度(PDW)	16.2	%	15--17	
平均血小板体积(MPV)	11.0	fl	6.0--14.0	
血小板压积(PCT)	0.263	%	0.11--0.28	
红细胞(RBC)	4.81	10 ¹² /L	4.3--5.8	
血红蛋白	150	g/L	130--175	
红细胞压积(HCT)	43.5	%	40--50	
红细胞平均体积(MCV)	90.3	fl	82--100	
平均血红蛋白含量(MCH)	31.1	pg	27--34	
平均血红蛋白浓度(MCHC)	345	g/L	316--354	
单核细胞绝对值(MO#)	0.29	10 ⁹ /L	0.1--0.60	
单核细胞百分比(MO%)	4.1	%	3--10	
红细胞分布宽度标准差	41.9	fl	35--56	

(RDW-SD)				
红细胞分布宽度变异系数 (RDW-CV)	12.2	%	10.6--16.6	
大血小板比率	32.4	%	11--45	
大血小板数目	78	10 ⁹ /L	30--90	
未成熟粒细胞数目	0.01	10 ⁹ /L	0--999	
未成熟粒细胞百分比	0.1	%	0--100	
有核红细胞数目	0.000	10 ⁹ /L	0--9999	
有核红细胞百分比	0.00	/100WBC	0--9999	

***小结:**

未见异常

操作员：梁可欣 检查日期：2023-12-10 检查医生：陈建国

生化全项 1

项目名称	检查结果	单位	参考值	提示
碳酸氢根(HCO3)	22.00	mmol/L	22--29	
总蛋白(T PROT)	78.0	g/L	65--85	
白蛋白(ALB)	47.20	g/L	40--55	
球蛋白(GLB)	30.80	g/L	15--35	
白蛋白/球蛋白(ALB/GLB)	1.53		1.0--2.5	
碱性磷酸酶(ALP)	66.0	U/L	45--125	
肌酐(CREA)	74.00	umol/L	57--97	
尿酸(UA)	353.00	umol/L	200--420	
钾(K)	3.59	mmol/L	3.5--5.5	
钠(Na)	142.3	mmol/L	136--145	
氯(Cl)	102.0	mmol/L	96--108	
钙(Ca)	2.48	mmol/L	2.11--2.52	
乳酸脱氢酶(LDH)	180.00	U/L	120--250	

淀粉酶(AMY)	61.00	IU/L	35--135	
葡萄糖(GLU)	7.10	mmol/L	3.89--6.1	↑
总胆红素(TBIL)	22.30	umol/L	0--26	
直接胆红素(DBIL)	7.7	umol/L	0--8.0	
间接胆红素(IBIL)	14.60	umol/L	0--17.39	
丙氨酸氨基转移酶(ALT)	35.00	U/L	9--50	
门冬氨酸氨基转移酶(AST)	31.00	U/L	15--40	
尿素测定 (Urea)	4.00	mmol/L	3.1--8.0	
肌酸激酶(CK)	258.00	U/L	50--310	
α-羟丁酸脱氢酶	159.00	U/L	72--182	
C 反应蛋白	0.00	mg/dl	0--3	
动脉硬化指数	2.59		1.31--3.19	
谷草比谷丙	0.89		0.4--2.5	
总胆固醇(CHOL)	3.99	mmol/L	2.59--5.2	
甘油三脂(TG)	1.59	mmol/L	0.7--1.7	
低密度脂蛋白(LDL)	2.67	mmol/L	0--4.13	
高密度脂蛋白(HDL)	1.03	mmol/L	0.77--1.55	

***小结:**

葡萄糖(GLU)偏高(7.10 mmol/L)

操作员: 王小雪 检查日期:2023-12-10 检查医生:陈建国

双源 CT 诊断图文报告

流水号: 2309020642

影像号: CT20231209209

姓名: 周福

年龄: 59 岁

性别: 男

检查设备: 西门子量子双源 CT

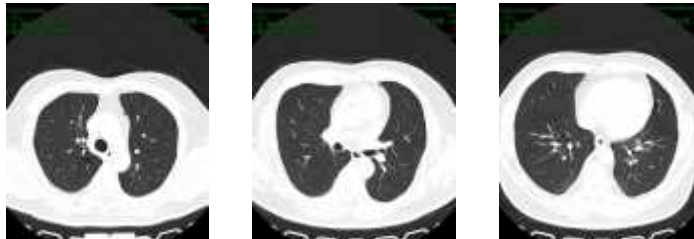体检号: 447207

申请医院: 本院

体检科室: 体检科

检查部位: CT 检查

经典图像:



影像所见:

胸廓对称, 骨性肋骨完整, 胸壁软组织结构良好, 两肺支气管血管纹理走行分布良好, 支气管束结构清晰, 双肺通气良好。肺门结构未见异常。纵隔无偏移, 段以上支气管通畅。心影及大血管形态结构正常, 纵隔内未见肿大淋巴结。胸膜未见异常。

影像诊断:

胸部未见明显异常

报告医师: 剧艳军

检查日期: 2023-12-10

审核医师: 剧艳军

报告日期: 2023-12-10

超声诊断图文报告

流水号: 2309020642

影像号: 1481411

姓名: 周福

年龄: 59 岁

性别: 男

检查设备: Vivid E95

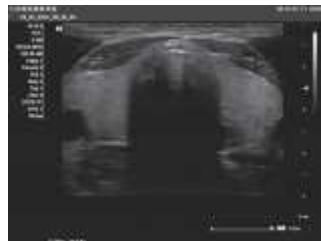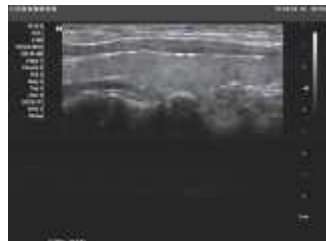
体检号: 447207

申请医院: 本院

体检科室: 体检科

检查部位: 甲状腺彩超

经典图像:



影像所见:

甲状腺双侧叶形态正常, 包膜完整, 实质回声均匀, CDFI: 未见异常血流信号。
双侧颈部未见明显肿大淋巴结。

影像诊断:

甲状腺双侧叶未见异常

报告医师: 郭丽霞

检查日期: 2023-12-10

审核医师: 郭丽霞

报告日期: 2023-12-10

超声诊断图文报告

流水号: 2309020642

影像号: 1481413

姓名: 周福

年龄: 59 岁

性别: 男

检查设备: Vivid E95

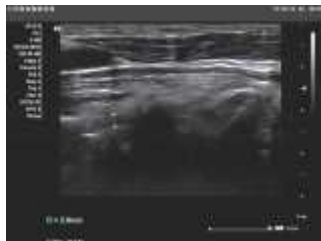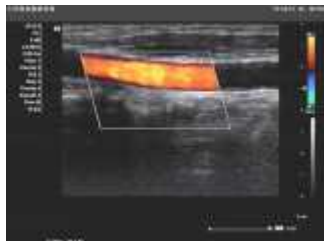
体检号: 447207

申请医院: 本院

体检科室: 体检科

检查部位: 颈部血管彩超

经典图像:



影像所见:

右锁骨下动脉起始处、双侧颈总动脉、颈内、颈外动脉起始段内中膜不增厚, 内壁欠光滑, 管壁未见明确强回声斑。

CDFI: 血流充盈好。PW: 频谱形态正常。

双侧椎动脉走行正常, 椎动脉内径正常, 管壁不厚, 管腔内为无回声, CDFI: 血流充盈好。PW: 频谱正常。

影像诊断:

双侧颈动脉、椎动脉未见明显异常

报告医师: 郭丽霞

检查日期: 2023-12-10

审核医师: 郭丽霞

报告日期: 2023-12-10

超声诊断图文报告

流水号: 2309020642

影像号: 1481416

姓名: 周福

年龄: 59 岁

性别: 男

检查设备: Vivid E95

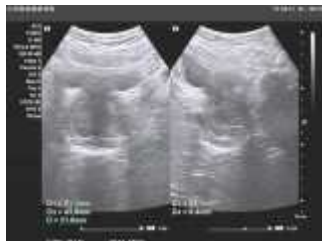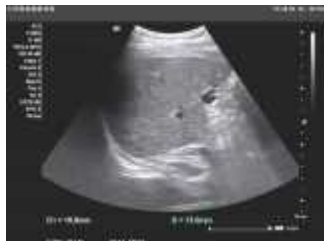体检号: 447207

申请医院: 本院

体检科室: 体检科

检查部位: 全腹彩超

经典图像:



影像所见:

肝脏大小形态正常,包膜光滑完整,实质内探及多个囊性回声,大者位于右叶,约 1.7*1.6cm,形态规则,内透声好,余实质回声均匀,肝内管道系统走行清晰,门静脉及肝内胆管不扩张。

胆囊大小形态正常,壁不厚、光滑,囊内透声好,肝外胆管不扩张。

胰腺大小形态正常,实质回声均匀,主胰管不扩张。

脾脏大小形态正常,实质回声均匀,脾门静脉不宽。

双肾大小形态正常,皮髓质分界清晰,集合系统未见分离,双侧输尿管未见扩张。

膀胱充盈尚可,壁光滑,内清晰。

前列腺体积增大,大小约 6.1*6.5*4.4cm,凸入膀胱约 2.2cm,实质回声欠均匀,内见多个强回声斑,大者直径约 0.8cm。

影像诊断:

1. 肝多发囊肿
2. 前列腺增生伴多发钙化

报告医师: 郭丽霞

检查日期: 2023-12-10

审核医师: 郭丽霞

报告日期: 2023-12-10