



2309020627

# 大同瑞慈健康体检

## 报 告 册

体检编号	447134	工号	55
姓名	孙梦霞		
性别	女	年龄	33岁
单位	大同市气象局		
部门	在职		
联系电话	15935272313		
体检日期	2023-11-03		

尊敬的 孙梦霞女士 您好！

首先,瑞慈健康体检全体员工欢迎您的光临,并对您的信任表示衷心的感谢 !

您于 2023-11-03 ( 体检编号: 447134 ) 完成健康检查,本机构的各科医生已根据您的体检项目及结果,汇总成此份健康体检报告,并经总检医生审核。据此提出对您健康状况的综合分析及建议。

瑞慈健康体检倡导“大健康、大康复”,提出“健康是第一财富 (Rich)” 的人文理念。希望您仔细阅读并妥善地保管此份健康体检报告,并认真关注报告中的提示与建议,若您对报告内容有任何疑问,可直接与瑞慈健康体检客服部联系,进一步咨询。

健康体检咨询电话: **0352-2824444**

客户服务咨询电话: **0352-2830597**  
**400-6112995**

瑞慈健康体检报告由下列内容组成:

第一部分: 主检报告

第二部分: 分科分项结果

第三部分: 检验报告

第四部分: 附表

## 主检报告

### 检查综述

- 1、【血常规（五分类）】 中性粒细胞绝对值(GR#)偏低( $1.75 \times 10^9/L$ )
- 2、【生殖道微生态】 上皮细胞(白带)++/HP G-杆菌+
- 3、【尿液分析+尿沉渣】 鳞状上皮细胞偏高(4 /HP) 粘液丝偏高(40 /HP)
- 4、【全腹彩超】 1. 宫颈纳囊 2. 盆腔积液

### 医生建议

#### 【中性粒细胞绝对值(GR#)偏低】：

(1)结合白细胞计数，供内科临床参考。

#### 【上皮细胞(白带)++/HP】：

(1)在生理情况下，阴道内的细胞新陈代谢会正常脱落，在取标本的时候会取到有脱落的上皮细胞，镜检时就会发现阳性，这属于正常的现象。如果同时阴道分泌物检查发现有病原菌感染的情况，建议往妇科进一步诊断治疗。

#### 【G-杆菌+】：

(1)阴道微生物学检查是用于提示除阴道的正常菌群之外，可致病的菌群类别判断，用于临床治疗指导。

#### 【鳞状上皮细胞偏高】：

(1)在生理情况下，机体正常的新陈代谢都会引起鳞状上皮细胞的脱离，这是一种正常的机体现象。如果长时间出现鳞状上皮细胞偏高的现象时，则有可能是尿路感染、泌尿系统结石等因素导致，应及时往泌尿外科进一步诊断治疗。

#### 【粘液丝偏高】：

- (1)尿常规中粘液丝是由尿路中细胞分泌出来的，在有尿路感染时分泌会明显增多，且伴有炎症细胞的出现。
- (2)粘液丝偏高，可分为生理性偏高和病理性偏高两种，生理性偏高一般是由于喝水较少导致的尿液浓缩，一般在喝水后就能达到稀释的效果。
- (3)病理性的粘液丝偏高是由于泌尿系炎症或者是前列腺炎导致的，需要注意观察，多喝水，同时有白细胞等炎症细胞增多时，应及时服用抗感染药物治疗。如果仅有粘液丝的增多而没有白细胞等炎症细胞增多时，尿路有炎症的可能性不大。
- (4)建议平时饮食注意清淡，多喝水，少吃油腻和辛辣的食物，要注意个人清洁卫生，勤洗阴部，注意休息。

#### 【盆腔积液】：

- (1)盆腔积液是一种表现，而不是一种疾病，可分为生理性积液和病理性积液两种。生理性积液见于部分正常女性在月经期或排卵期，含有少量的积液。病理性积液可在盆腔炎、附件炎和子宫内膜异位症等疾病下产生的。
- (2)建议月经干净 3、4 天后复查，如复查仍提示积液或有腹部疼痛等不适症状，不排除盆腔炎症，建议妇科诊治。

**【宫颈纳囊】：**

(1) 宫颈腺体囊肿又叫宫颈纳氏囊肿（可称‘纳囊’或‘那囊’），同宫颈糜烂、宫颈息肉一样，是慢性宫颈炎的一种表现。

(2) 临床表现时可以看到宫颈表面突出多个大小不一的青白色囊泡（并非紫色），内含黏液，小的有米粒大，大的有玉米粒大，有的可以长得很大，突出于宫颈表面，甚至到达阴道口，根部与宫颈之间有蒂相连，常合并有宫颈肥大。

(3) 其形成原因是在宫颈糜烂愈合过程中，新生的鳞状上皮覆盖宫颈腺管口或伸入腺管，将腺管口阻塞；腺管周围的结缔组织增生或瘢痕形成压迫腺管，使腺管变窄甚至阻塞，腺体分泌物引流受阻，滞留形成的囊肿叫宫颈纳氏囊肿。

(4) 对小的纳囊，无任何临床症状可不予处理；对于密集的较小的纳囊或比较大的纳囊，可考虑光疗、激光、微波、自凝刀等物理治疗。

(5) 对于较大的突出于宫颈表面的纳囊，可考虑电刀切除治疗。上述治疗方法均无太大痛苦，也基本不会影响日常的工作和生活。

汇总医生： 丁昊炜

主检日期： 2023-11-05

主检医生：

## 分科结果

## 身高、体重、血压

项目名称	检查结果	项目名称	检查结果
身高	164cm	体重	51kg
血压	122/73mmHg		

**\*小结：**

未见异常

操作员：杨彦霞

检查日期：2023-11-03

检查医生：张彬艳

## 妇科内诊

项目名称	检查结果	项目名称	检查结果
外阴	正常	尿道口	正常
阴道	通畅	子宫	正常
附件	正常	宫颈	光滑
后穹窿	正常		

**\*小结：**

未见异常

操作员：许艳华

检查日期：2023-11-03

检查医生：许艳华

## 检验报告

## 宫颈涂片

项目名称	检查结果	单位	参考值	提示
宫颈涂片	巴氏 IIb 级			

**\*小结:**

未见异常

操作员：祁佳佳 检查日期:2023-11-03

检查医生:陈建国

## 尿液分析+尿沉渣

项目名称	检查结果	单位	参考值	提示
白细胞尿	2	个/ul	0--13	
上皮细胞(EC)	4	/HP	0--28	
管型(CAST)	0	个/ul	0--1	
霉菌(尿)	0	/HP	0--0	
结晶	0	/HP	0--10	
透明度(CLA)	清亮			
胆红素(BIL)	-		阴性	
隐血(ERY)	-		阴性	
小圆上皮细胞(SRC)	0	个/ul	0--0	
维生素 C	-		阴性	
异常红细胞	0	个/ul	0--3	
红细胞(正常)	0	个/ul	0--6	
鳞状上皮细胞	4	个/ul	0--0	↑
粘液丝	40	个/ul	0--0	↑
颜色(Colour)	淡黄色			
尿葡萄糖(GLU)	-		阴性	
酮体(KET)	-		阴性	

比重(SG)	1.025		1.003--1.030	
酸碱度(PH)	6.0		4.5--8.0	
尿蛋白质(PRO)	-		阴性	
尿胆原(URO)	-		阴性	
亚硝酸盐(NIT)	-		阴性	
红细胞(尿)(RBC)	0	个/ul	0--6	
尿白细胞(LEU)	-		阴性	

**\*小结:**

鳞状上皮细胞偏高(4 /HP) 粘液丝偏高(40 /HP)

操作员：祁佳佳 检查日期:2023-11-03 检查医生:陈建国

**血常规（五分类）**

项目名称	检查结果	单位	参考值	提示
白细胞(WBC)	4.20	10 <sup>9</sup> /L	3.5--9.5	
淋巴细胞绝对值(LY#)	2.10	10 <sup>9</sup> /L	1.1--3.2	
淋巴细胞百分比(LY%)	49.9	%	20--50	
中性粒细胞绝对值(GR#)	1.75	10 <sup>9</sup> /L	1.8--6.3	↓
中性粒细胞百分比(GR%)	41.6	%	40--75	
嗜碱性粒细胞绝对值(BA#)	0.02	10 <sup>9</sup> /L	0--0.06	
嗜碱性粒细胞百分比(BA%)	0.5	%	0--1.0	
嗜酸性粒细胞绝对值(EO#)	0.07	10 <sup>9</sup> /L	0.02--0.52	
嗜酸性粒细胞百分比(EO%)	1.7	%	0.4--8.0	
血小板(PLT)	157	10 <sup>9</sup> /L	125--350	
血小板分布宽度(PDW)	15.9	%	15--17	
平均血小板体积(MPV)	11.4	fl	6.0--14.0	
血小板压积(PCT)	0.178	%	0.11--0.28	
红细胞(RBC)	3.80	10 <sup>12</sup> /L	3.8--5.1	

血红蛋白	116	g/L	115--150
红细胞压积(HCT)	35.5	%	35--45
红细胞平均体积(MCV)	93.3	fl	82--100
平均血红蛋白含量(MCH)	30.5	pg	27--34
平均血红蛋白浓度(MCHC)	327	g/L	316--354
单核细胞绝对值(MO#)	0.26	10 <sup>9</sup> /L	0.1--0.60
单核细胞百分比(MO%)	6.3	%	3--10
红细胞分布宽度标准差(RDW-SD)	44.8	fl	35--56
红细胞分布宽度变异系数(RDW-CV)	12.6	%	10.6--16.6
大血小板比率	34.5	%	11--45
大血小板数目	54	10 <sup>9</sup> /L	30--90
未成熟粒细胞数目	0.00	10 <sup>9</sup> /L	0--999
未成熟粒细胞百分比	0.1	%	0--100
有核红细胞数目	0.000	10 <sup>9</sup> /L	0--9999
有核红细胞百分比	0.00	/100WBC	0--9999

**\*小结:**

中性粒细胞绝对值(GR#)偏低(1.75 10<sup>9</sup>/L)

操作员：贺琰 检查日期:2023-11-03 检查医生:陈建国

**生殖道微生态**

项目名称	检查结果	单位	参考值	提示
线索细胞	-			
清洁度	III			
上皮细胞(白带)	++			
滴虫	-			
G-球菌	-			
霉菌	-			

G-杆菌	+			
G+杆菌	-			
G+球菌	-			

**\*小结:**

上皮细胞(白带)++/HP G-杆菌+

操作员：黄璐瑶 检查日期:2023-11-04 检查医生:陈建国

**生化全项 1**

项目名称	检查结果	单位	参考值	提示
碳酸氢根(HCO3)	23.00	mmol/L	22--29	
总蛋白(T PROT)	65.6	g/L	65--85	
白蛋白(ALB)	42.70	g/L	40--55	
球蛋白(GLB)	22.90	g/L	15--35	
白蛋白/球蛋白(ALB/GLB)	1.86		1.0--2.5	
碱性磷酸酶(ALP)	46.0	U/L	35--100	
肌酐(CREA)	63.00	umol/L	41--73	
尿酸(UA)	247.00	umol/L	140--340	
钾(K)	3.50	mmol/L	3.5--5.5	
钠(Na)	140.9	mmol/L	136--145	
氯(Cl)	103.5	mmol/L	96--108	
钙(Ca)	2.36	mmol/L	2.11--2.52	
乳酸脱氢酶(LDH)	123.00	U/L	120--250	
淀粉酶(AMY)	63.00	IU/L	35--135	
葡萄糖(GLU)	4.92	mmol/L	3.89--6.1	
总胆红素(TBIL)	17.60	umol/L	0--21	
直接胆红素(DBIL)	3.9	umol/L	0--8.0	
间接胆红素(IBIL)	13.70	umol/L	0--17.39	
丙氨酸氨基转移酶(ALT)	21.00	U/L	7--40	

门冬氨酸氨基转移酶(AST)	15.00	U/L	13--35	
尿素测定 (Urea)	4.20	mmol/L	2.6--7.5	
肌酸激酶(CK)	72.00	U/L	40--200	
$\alpha$ -羟丁酸脱氢酶	108.00	U/L	72--182	
C 反应蛋白	0.10	mg/dl	0--3	
动脉硬化指数	1.83		1.31--3.19	
谷草比谷丙	0.71		0.4--2.5	
总胆固醇(CHOL)	4.66	mmol/L	2.59--5.2	
甘油三脂(TG)	0.81	mmol/L	0.7--1.7	
低密度脂蛋白(LDL)	2.62	mmol/L	0--4.13	
高密度脂蛋白(HDL)	1.43	mmol/L	0.77--1.55	

**\*小结:**

未见异常

操作员：王文静 检查日期:2023-11-03 检查医生:陈建国

# 大同瑞慈康复医院 12导联心电图报告

孙梦霞

女

33岁

ID:2309020627

申请科室:瑞慈体检科

体检号:447134

病床号:

QRS: 90ms

HR: 78bpm

QT/QTc:369/421ms

P: 93ms

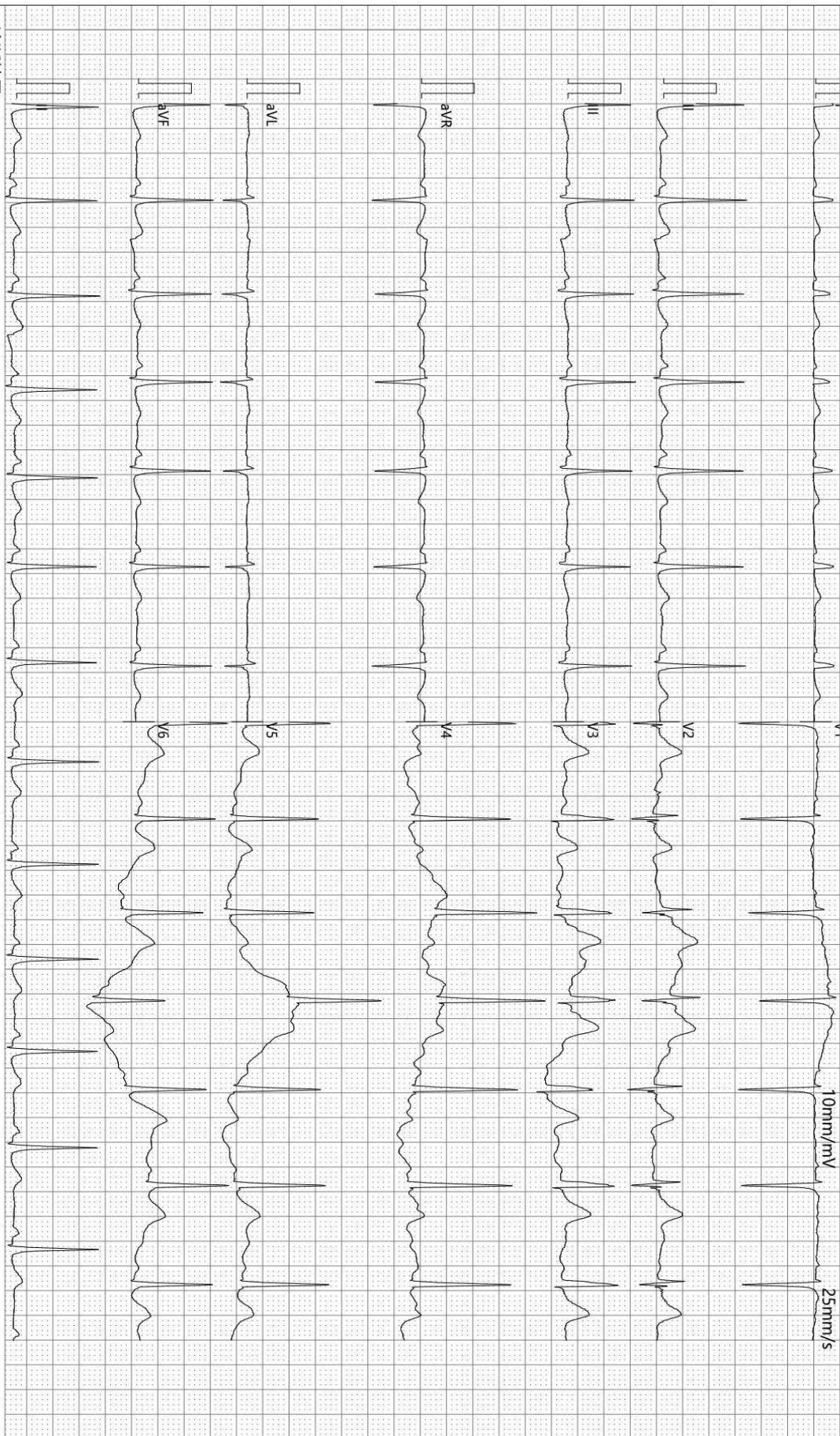
P/QRS/T: 63/77/50deg.

PR: 145ms

RV5/SV1: 1.688/1.390mV

10mm/mV

25mm/s



诊断结果:

- 1. 窦性心律
- 2. 大致正常心电图

报告需医生确认:

孙梦霞

SEMIP V1.90

仅供临床参考

-35Hz AC50

检查:2023-11-03 09:02:28

打印:2023-11-03 09:10:09

SE-1515 V1.40

## 双源 CT 诊断图文报告

流水号: 2309020627

影像号: CT20231103036

姓名: 孙梦霞

年龄: 33 岁

性别: 女

检查设备: 西门子量子双源 CT

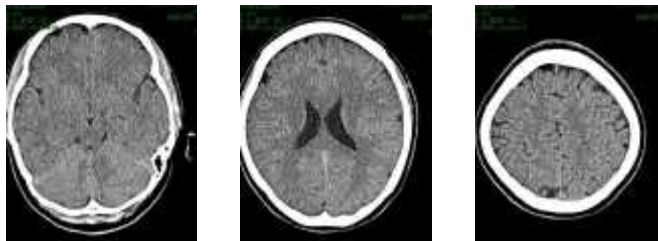体检号: 447134

申请医院: 本院

体检科室: 体检科

检查部位: CT 检查

经典图像:



影像所见:

颅脑结构双侧对称, 脑实质内未见异常密度。中线结构居中。脑沟、裂、池及脑室系统等未见异常。

影像诊断:

颅脑未见明显异常

报告医师: 剧艳军

检查日期: 2023-11-03

审核医师: 剧艳军

报告日期: 2023-11-03

## 超声诊断图文报告

流水号: 2309020627

影像号: 1439048

姓名: 孙梦霞

年龄: 33 岁

性别: 女

检查设备: Vivid E95

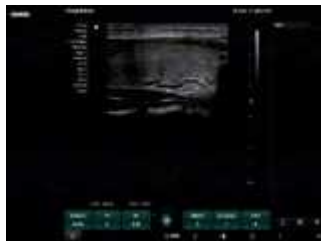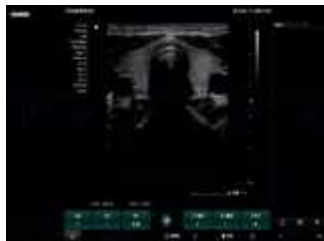体检号: 447134

申请医院: 本院

体检科室: 体检科

检查部位: 甲状腺彩超

经典图像:



影像所见:

甲状腺双侧叶形态正常, 包膜完整, 实质回声均匀, CDFI: 未见异常血流信号。  
双侧颈部未见明显肿大淋巴结。

影像诊断:

甲状腺双侧叶未见异常

报告医师: 侯爱兰

检查日期: 2023-11-03

审核医师: 侯爱兰

报告日期: 2023-11-03

## 超声诊断图文报告

流水号: 2309020627

影像号: 1439050

姓名: 孙梦霞

年龄: 33 岁

性别: 女

检查设备: Vivid E95

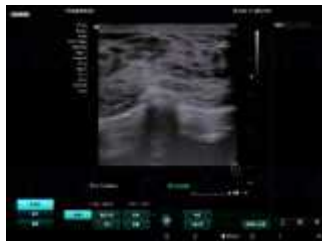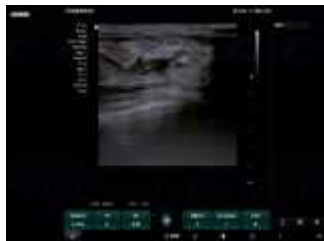体检号: 447134

申请医院: 本院

体检科室: 体检科

检查部位: 乳腺彩超

经典图像:



影像所见:

双侧乳腺腺体层次清晰, 右乳腺体厚 1.4cm, 左乳腺体厚 1.3cm, 乳导管未见扩张, 未见明显占位性病变, CDFI: 未见异常血流信号。

双侧腋下未见明显肿大淋巴结。

影像诊断:

双侧乳腺未见明显异常

报告医师: 侯爱兰

检查日期: 2023-11-03

审核医师: 侯爱兰

报告日期: 2023-11-03

## 超声诊断图文报告

流水号: 2309020627

影像号: 1439053

姓名: 孙梦霞

年龄: 33 岁

性别: 女

检查设备: Vivid E95

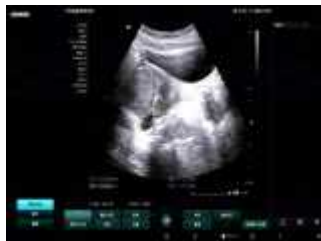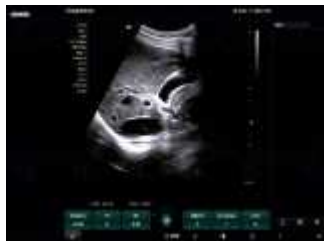体检号: 447134

申请医院: 本院

体检科室: 体检科

检查部位: 全腹彩超

### 经典图像:



### 影像所见:

肝脏大小形态正常, 包膜光滑完整, 实质回声均匀, 肝内管道系统走行清晰, 门静脉及肝内胆管不扩张。

胆囊大小形态正常, 壁不厚、光滑, 囊内透声好, 肝外胆管不扩张。

胰腺大小形态正常, 实质回声均匀, 主胰管不扩张。

脾脏大小形态正常, 实质回声均匀, 脾门静脉不宽。

双肾大小形态正常, 皮髓质分界清晰, 集合系统未见分离, 双侧输尿管未见扩张。

膀胱充盈佳, 未见明显异常。

前位子宫, 大小正常, 肌壁回声均匀, 内膜线清晰, 厚 0.7cm, 宫颈厚约 2.0cm, 其内探及囊性回声, 大小约 0.5\*0.4cm, 边界清, 子宫后方探及范围约 2.3\*1.4cm 液性暗区, 双侧附件区未见异常。

### 影像诊断:

1. 宫颈纳囊
2. 盆腔积液

报告医师: 侯爱兰

检查日期: 2023-11-03

审核医师: 侯爱兰

报告日期: 2023-11-03