



2309020618

大同瑞慈健康体检

报 告 册

体检编号	447128	工号	46
姓名	范姝婷		
性别	女	年龄	32岁
单位	大同市气象局		
部门	在职		
联系电话	18735250407		
体检日期	2023-11-18		

尊敬的范姝婷女士您好！

首先,瑞慈健康体检全体员工欢迎您的光临,并对您的信任表示衷心的感谢！

您于 2023-11-18 (体检编号: 447128) 完成健康检查,本机构的各科医生已根据您的体检项目及结果,汇总成此份健康体检报告,并经总检医生审核。据此提出对您健康状况的综合分析及建议。

瑞慈健康体检倡导“大健康、大康复”,提出“健康是第一财富 (Rich)”的人文理念。希望您仔细阅读并妥善地保管此份健康体检报告,并认真关注报告中的提示与建议,若您对报告内容有任何疑问,可直接与瑞慈健康体检客服部联系,进一步咨询。

健康体检咨询电话: **0352-2824444**

客户服务咨询电话: **0352-2830597**
400-6112995

瑞慈健康体检报告由下列内容组成:

第一部分:主检报告

第二部分:分科分项结果

第三部分:检验报告

第四部分:附表

主检报告

检查综述

- 1、【血常规（五分类）】 中性粒细胞绝对值(GR#)偏低($1.75 \times 10^9/L$)
- 2、【生殖道微生态】 上皮细胞(白带)++/HP G-杆菌++
- 3、【生化全项 1】 动脉硬化指数偏低(1.22) 高密度脂蛋白(HDL)偏高(1.60 mmol/L)
- 4、【尿液分析+尿沉渣】 鳞状上皮细胞偏高(6 /HP) 粘液丝偏高(11 /HP)
- 5、【全腹彩超】 1.子宫肌瘤 2.宫颈稍大伴那囊

医生建议

【中性粒细胞绝对值(GR#)偏低】：

(1)结合白细胞计数，供内科临床参考。

【上皮细胞(白带)++/HP】：

(1)在生理情况下，阴道内的细胞新陈代谢会正常脱落，在取标本的时候会取到有脱落的上皮细胞，镜检时就会发现阳性，这属于正常的现象。如果同时阴道分泌物检查发现有病原菌感染的情况，建议往妇科进一步诊断治疗。

【G-杆菌++】：

(1)阴道微生物学检查是用于提示除阴道的正常菌群之外，可致病的菌群类别判断，用于临床治疗指导。

【动脉硬化指数偏低】：

(1)建议内科结合临床参考。

【高密度脂蛋白(HDL)偏高】：

- (1)高密度脂蛋白(HDL)主要在肝脏合成，具有抗动脉粥样硬化的功能，是冠心病的保护因子。高密度脂蛋白(HDL)能将周围组织包括动脉壁内的胆固醇运转到肝脏进行代谢，是一种抗动脉粥样硬化的血浆脂蛋白。
- (2)高密度脂蛋白(HDL)的含量与心血管的发病率和病变程度呈负相关，即高密度脂蛋白(HDL)减低，患冠心病的危险性增加；高密度脂蛋白(HDL)含量增高，患冠心病的危险性降低。
- (3)高密度脂蛋白(HDL)对冠心病的临床诊断是一个重要的参考指标。它的升高是临床冠心病保护因子之一，并能防治和延缓动脉粥样硬化的发展。
- (4)血清中高密度脂蛋白(HDL)的降低，预示着冠心病的出现。临床上常同时测定高密度脂蛋白(HDL)和血清总胆固醇，并根据它们的比值作为冠心病的信息指标。
- (5)高密度脂蛋白(HDL)减少，主要见于冠心病、冠状动脉粥样硬化、高甘油三酯血症、慢性贫血、脑血管病、糖尿病、急慢性肝炎、肝硬化等疾病。
- (6)戒烟，增强运动，采用低脂、低糖饮食，少食富含脂肪、胆固醇及饱和脂肪酸的食物，多进食蔬菜、水果、豆制品、粗粮、鱼和高纤维食品。
- (7)建议当高密度脂蛋白(HDL)减少时，可参考其他相关指标，积极治疗基础性疾病，往内分泌科复诊。

【鳞状上皮细胞偏高】：

(1)在生理情况下，机体正常的新陈代谢都会引起鳞状上皮细胞的脱离，这是一种正常的机体现象。如果长时间出现鳞状上皮细胞偏高的现象时，则有可能是尿路感染、泌尿系统结石等因素导致，应及时往泌尿外科进一步诊断治疗。

【粘液丝偏高】：

- (1)尿常规中粘液丝是由尿路中细胞分泌出来的，在有尿路感染时分泌会明显增多，且伴有炎症细胞的出现。
- (2)粘液丝偏高，可分为生理性偏高和病理性偏高两种，生理性偏高一般是由于喝水较少导致的尿液浓缩，一般在喝水后就能达到稀释的效果。
- (3)病理性的粘液丝偏高是由于泌尿系炎症或者是前列腺炎导致的，需要注意观察，多喝水，同时有白细胞等炎症细胞增多时，应及时服用抗感染药物治疗。如果仅有粘液丝的增多而没有白细胞等炎症细胞增多时，尿路有炎症的可能性不大。
- (4)建议平时饮食注意清淡，多喝水，少吃油腻和辛辣的食物，要注意个人清洁卫生，勤洗阴部，注意休息。

【子宫肌瘤】：

- (1)子宫肌瘤又称子宫平滑肌瘤，是女性生殖器最常见的一种良性肿瘤，多见于30—50岁妇女，以40—50岁最为多见。
- (2)子宫肌瘤根据肌瘤与子宫壁的关系分3类：肌壁间肌瘤、浆膜下肌瘤和粘膜下肌瘤。
- (3)子宫肌瘤多无症状，少数表现为阴道出血，腹部触及肿物以及压迫症状等。如发生蒂扭转或其他情况时可引起疼痛。以多发性子宫肌瘤为常见。
- (4)治疗必须根据患者年龄、生育要求、症状、肌瘤大小等情况全面考虑，肌瘤小且无症状，尤其近绝经年龄者，雌激素水平低落，肌瘤可自然萎缩或消失，通常不需治疗，每3—6个月随访一次；若肌瘤较大或症状明显继发贫血者，常需手术切除。

【那囊】：

- (1)宫颈腺体囊肿又叫宫颈纳氏囊肿（可称‘纳囊’或‘那囊’），同宫颈糜烂、宫颈息肉一样，是慢性宫颈炎的一种表现。
- (2)其形成原因是在宫颈糜烂愈合过程中，新生的鳞状上皮覆盖宫颈腺管口或伸入腺管，将腺管口阻塞；腺管周围的结缔组织增生或瘢痕形成压迫腺管，使腺管变窄甚至阻塞，腺体分泌物引流受阻，滞留形成的囊肿叫宫颈纳氏囊肿。
- (3)对小的纳囊，无任何临床症状可不予处理；对于密集的较小的纳囊或比较大的纳囊，可考虑光疗、激光、微波、自凝刀等物理治疗。
- (4)对于较大的突出于宫颈表面的纳囊，可考虑电刀切除治疗。上述治疗方法均无太大痛苦，也基本不会影响日常的工作和生活。

汇总医生： 丁昊炜

主检日期： 2023-11-20

主检医生：

分科结果

身高、体重、血压

项目名称	检查结果	项目名称	检查结果
身高	167cm	体重	57kg
血压	115/69mmHg		

***小结：**

未见异常

操作员：闫辛儿

检查日期：2023-11-18

检查医生：名燕凌

妇科内诊

项目名称	检查结果	项目名称	检查结果
外阴	正常	尿道口	正常
阴道	通畅	子宫	正常
附件	正常	宫颈	光滑
后穹窿	正常		

***小结：**

未见异常

操作员：许艳华

检查日期：2023-11-18

检查医生：许艳华

检验报告

宫颈涂片

项目名称	检查结果	单位	参考值	提示
宫颈涂片	巴氏 I 级			

***小结:**

未见异常

操作员：祁佳佳 检查日期:2023-11-20

检查医生:陈建国

尿液分析+尿沉渣

项目名称	检查结果	单位	参考值	提示
白细胞尿	13	个/ul	0--13	
上皮细胞(EC)	6	/HP	0--28	
管型(CAST)	0	个/ul	0--1	
霉菌(尿)	0	/HP	0--0	
结晶	0	/HP	0--10	
透明度(CLA)	清亮			
胆红素(BIL)	-		阴性	
隐血(ERY)	-		阴性	
小圆上皮细胞(SRC)	0	个/ul	0--0	
维生素 C	-		阴性	
异常红细胞	0	个/ul	0--3	
红细胞(正常)	0	个/ul	0--6	
鳞状上皮细胞	6	个/ul	0--0	↑
粘液丝	11	个/ul	0--0	↑
颜色(Colour)	淡黄色			
尿葡萄糖(GLU)	-		阴性	
酮体(KET)	-		阴性	

比重(SG)	1.020		1.003--1.030	
酸碱度(PH)	6.0		4.5--8.0	
尿蛋白质(PRO)	-		阴性	
尿胆原(URO)	-		阴性	
亚硝酸盐(NIT)	-		阴性	
红细胞(尿)(RBC)	0	个/ul	0--6	
尿白细胞(LEU)	-		阴性	

***小结:**

鳞状上皮细胞偏高(6 /HP) 粘液丝偏高(11 /HP)

操作员：李佳敏 检查日期:2023-11-18 检查医生:陈建国

血常规（五分类）

项目名称	检查结果	单位	参考值	提示
白细胞(WBC)	3.51	10 ⁹ /L	3.5--9.5	
淋巴细胞绝对值(LY#)	1.51	10 ⁹ /L	1.1--3.2	
淋巴细胞百分比(LY%)	43.2	%	20--50	
中性粒细胞绝对值(GR#)	1.75	10 ⁹ /L	1.8--6.3	↓
中性粒细胞百分比(GR%)	49.7	%	40--75	
嗜碱性粒细胞绝对值(BA#)	0.01	10 ⁹ /L	0--0.06	
嗜碱性粒细胞百分比(BA%)	0.3	%	0--1.0	
嗜酸性粒细胞绝对值(EO#)	0.07	10 ⁹ /L	0.02--0.52	
嗜酸性粒细胞百分比(EO%)	2.0	%	0.4--8.0	
血小板(PLT)	252	10 ⁹ /L	125--350	
血小板分布宽度(PDW)	15.9	%	15--17	
平均血小板体积(MPV)	11.0	fl	6.0--14.0	
血小板压积(PCT)	0.276	%	0.11--0.28	
红细胞(RBC)	4.77	10 ¹² /L	3.8--5.1	

血红蛋白	134	g/L	115--150
红细胞压积(HCT)	40.7	%	35--45
红细胞平均体积(MCV)	85.4	fl	82--100
平均血红蛋白含量(MCH)	28.1	pg	27--34
平均血红蛋白浓度(MCHC)	329	g/L	316--354
单核细胞绝对值(MO#)	0.17	10 ⁹ /L	0.1--0.60
单核细胞百分比(MO%)	4.8	%	3--10
红细胞分布宽度标准差(RDW-SD)	43.5	fl	35--56
红细胞分布宽度变异系数(RDW-CV)	13.4	%	10.6--16.6
大血小板比率	32.2	%	11--45
大血小板数目	81	10 ⁹ /L	30--90
未成熟粒细胞数目	0.01	10 ⁹ /L	0--999
未成熟粒细胞百分比	0.2	%	0--100
有核红细胞数目	0.000	10 ⁹ /L	0--9999
有核红细胞百分比	0.00	/100WBC	0--9999

***小结:**

中性粒细胞绝对值(GR#)偏低(1.75 10⁹/L)

操作员：余雅倩 检查日期:2023-11-18 检查医生:陈建国

生殖道微生态

项目名称	检查结果	单位	参考值	提示
线索细胞	-			
清洁度	II			
上皮细胞(白带)	++			
滴虫	-			
G-球菌	-			
霉菌	-			

G-杆菌	++			
G+杆菌	-			
G+球菌	-			

***小结:**

上皮细胞(白带)++/HP G-杆菌++

操作员：黄璐瑶 检查日期:2023-11-19 检查医生:陈建国

生化全项 1

项目名称	检查结果	单位	参考值	提示
碳酸氢根(HCO3)	23.6	mmol/L	22--29	
总蛋白(T PROT)	69.0	g/L	65--85	
白蛋白(ALB)	46.50	g/L	40--55	
球蛋白(GLB)	22.50	g/L	15--35	
白蛋白/球蛋白(ALB/GLB)	2.07		1.0--2.5	
碱性磷酸酶(ALP)	52.0	U/L	35--100	
肌酐(CREA)	49.00	umol/L	41--73	
尿酸(UA)	174.00	umol/L	140--340	
钾(K)	4.10	mmol/L	3.5--5.5	
钠(Na)	140.9	mmol/L	136--145	
氯(Cl)	102.9	mmol/L	96--108	
钙(Ca)	2.36	mmol/L	2.11--2.52	
乳酸脱氢酶(LDH)	137.00	U/L	120--250	
淀粉酶(AMY)	84.00	IU/L	35--135	
葡萄糖(GLU)	4.42	mmol/L	3.89--6.1	
总胆红素(TBIL)	13.40	umol/L	0--21	
直接胆红素(DBIL)	2.4	umol/L	0--8.0	
间接胆红素(IBIL)	11.00	umol/L	0--17.39	
丙氨酸氨基转移酶(ALT)	12.00	U/L	7--40	

门冬氨酸氨基转移酶(AST)	17.00	U/L	13--35	
尿素测定 (Urea)	3.20	mmol/L	2.6--7.5	
肌酸激酶(CK)	73.00	U/L	40--200	
α-羟丁酸脱氢酶	118.00	U/L	72--182	
C 反应蛋白	0.03	mg/dl	0--3	
动脉硬化指数	1.22		1.31--3.19	↓
谷草比谷丙	1.42		0.4--2.5	
总胆固醇(CHOL)	4.53	mmol/L	2.59--5.2	
甘油三脂(TG)	1.39	mmol/L	0.7--1.7	
低密度脂蛋白(LDL)	1.95	mmol/L	0--4.13	
高密度脂蛋白(HDL)	1.60	mmol/L	0.77--1.55	↑

***小结:**

动脉硬化指数偏低(1.22) 高密度脂蛋白(HDL)偏高(1.60 mmol/L)

操作员：刘慧芳 检查日期:2023-11-18 检查医生:陈建国

大同瑞慈康复医院 12导联心电图报告

范姝婷 女 32岁 体检号:447128

病床号:

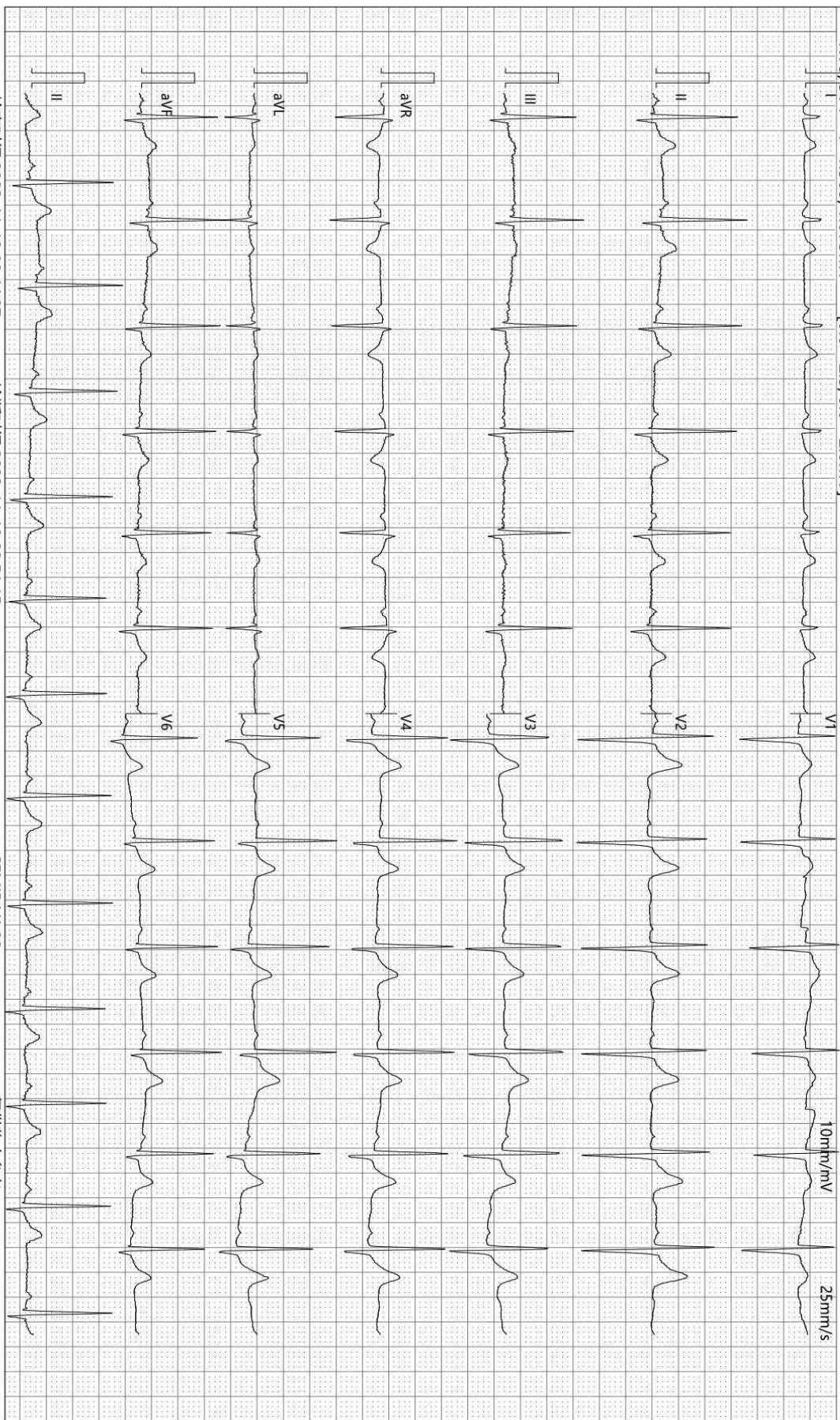
诊断结果:

- 1.窦性心律
- 2.正常心电图

诊断医生:

张之生

HR	: 72bpm	[60 ~ 100bpm]
P	: 90ms	[0 ~ 110ms]
PR	: 139ms	[120 ~ 200ms]
QRS	: 90ms	[60 ~ 100ms]
QT/QTc	: 352/387ms	[320 ~ 440/0 ~ 460ms]
P/QRS/T	: 35/74/38deg.	[0 ~ 75/-30 ~ 90/0 ~ 75deg]
RV5/SV1	: 1.509/1.075mV	[0.0 ~ 2.5/0.0 ~ 2.0mV]



检查时间:2023-11-18 09:44:27

诊断时间:2023-11-18 09:51:15

SEMIP V1 90

仅供临床参考

双源 CT 诊断图文报告

流水号: 2309020618

影像号: CT20231117102

姓名: 范姝婷

年龄: 32 岁

性别: 女

检查设备: 西门子量子双源 CT

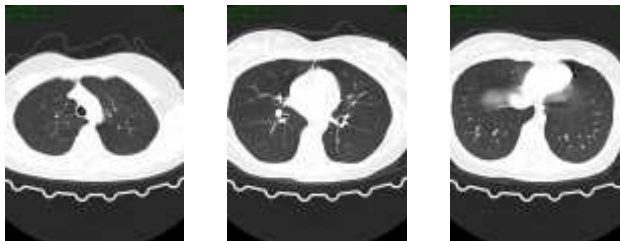体检号: 447128

申请医院: 本院

体检科室: 体检科

检查部位: CT 检查

经典图像:



影像所见:

胸廓对称, 骨性肋骨完整, 胸壁软组织结构良好, 两肺支气管血管纹理走行分布良好, 支气管束结构清晰, 双肺通气良好。肺门结构未见异常。纵隔无偏移, 段以上支气管通畅。心影及大血管形态结构正常, 纵隔内未见肿大淋巴结。胸膜未见异常。

影像诊断:

胸部未见明显异常

报告医师: 剧艳军

检查日期: 2023-11-19

审核医师: 剧艳军

报告日期: 2023-11-19

超声诊断图文报告

流水号: 2309020618

影像号: 1452620

姓名: 范姝婷

年龄: 32 岁

性别: 女

检查设备: Vivid E95

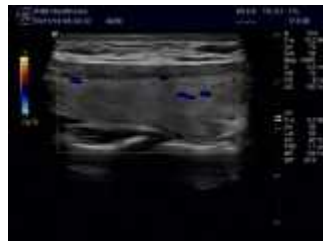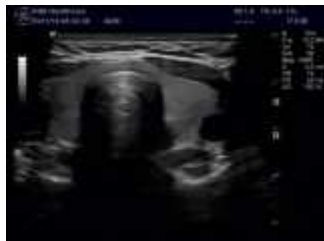体检号: 447128

申请医院: 本院

体检科室: 体检科

检查部位: 甲状腺彩超

经典图像:



影像所见:

甲状腺双侧叶形态正常, 包膜完整, 实质回声均匀, CDFI: 未见异常血流信号。
双侧颈部未见明显肿大淋巴结。

影像诊断:

甲状腺双侧叶未见异常

报告医师: 李菊蓉

检查日期: 2023-11-18

审核医师: 李菊蓉

报告日期: 2023-11-18

超声诊断图文报告

流水号: 2309020618

影像号: 1452623

姓名: 范姝婷

年龄: 32 岁

性别: 女

检查设备: Vivid E95

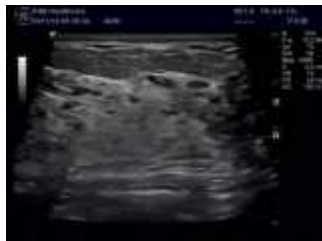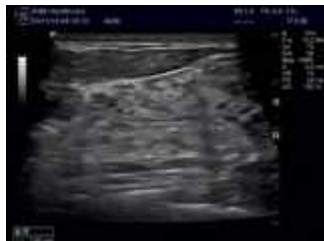体检号: 447128

申请医院: 本院

体检科室: 体检科

检查部位: 乳腺彩超

经典图像:



影像所见:

双侧乳腺腺体层次清晰, 右乳腺体厚 1.6cm, 左乳腺体厚 1.5cm, 乳导管未见扩张, 未见明显占位性病变, CDFI: 未见异常血流信号。

影像诊断:

双侧乳腺未见明显异常

报告医师: 李菊蓉

检查日期: 2023-11-18

审核医师: 李菊蓉

报告日期: 2023-11-18

超声诊断图文报告

流水号: 2309020618

影像号: 1452627

姓名: 范姝婷

年龄: 32 岁

性别: 女

检查设备: Vivid E95

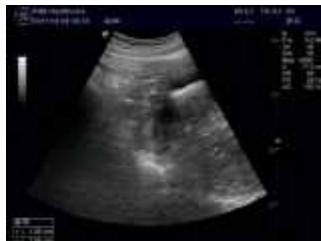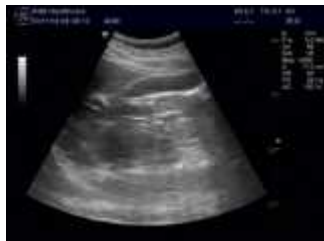体检号: 447128

申请医院: 本院

体检科室: 体检科

检查部位: 全腹彩超

经典图像:



影像所见:

肝脏大小形态正常, 包膜光滑完整, 实质回声均匀, 肝内管道系统走行清晰, 门静脉及肝内胆管不扩张。

胆囊大小形态正常, 壁不厚、光滑, 囊内透声好, 肝外胆管不扩张。

胰腺大小形态正常, 实质回声均匀, 主胰管不扩张。

脾脏大小形态正常, 实质回声均匀, 脾门静脉不宽。

双肾大小形态正常, 皮髓质分界清晰, 集合系统未见分离, 双侧输尿管未见扩张。

膀胱充盈佳, 未见明显异常。

后位子宫, 大小约 5.2*4.6*5.0cm, 肌壁回声欠均匀, 前壁探及低回声结节, 大小约 1.3*1.3cm, 内膜线清晰, 厚 0.6cm, 宫颈厚约 3.1cm, 其内探及囊性结构, 直径约 0.6cm, 双侧附件区未见异常。

影像诊断:

1. 子宫肌瘤
2. 宫颈稍大伴那囊

报告医师: 李菊蓉

检查日期: 2023-11-18

审核医师: 李菊蓉

报告日期: 2023-11-18



大同市医学影像研究中心

注: 本报告仅供临床医生参考!

地址: 大同市魏都大道 79 号。若有疑问, 请致电: 0352---2830580