



2309020614

# 大同瑞慈健康体检

## 报 告 册

体检编号	447125	工号	42
姓名	屈秀芝		
性别	女	年龄	51岁
单位	大同市气象局		
部门	在职		
联系电话	13403616965		
体检日期	2024-05-18		

尊敬的屈秀芝女士您好！

首先，瑞慈健康体检全体员工欢迎您的光临，并对您的信任表示衷心的感谢！

您于 2024-05-18 （体检编号：447125）完成健康检查，本机构的各科医生已根据您的体检项目及结果，汇总成此份健康体检报告，并经总检医生审核。据此提出对您健康状况的综合分析及建议。

瑞慈健康体检倡导“大健康、大康复”，提出“健康是第一财富（Rich）”的人文理念。希望您仔细阅读并妥善地保管此份健康体检报告，并认真关注报告中的提示与建议，若您对报告内容有任何疑问，可直接与瑞慈健康体检客服部联系，进一步咨询。

健康体检咨询电话：**0352-2824444**

客户服务咨询电话：**0352-2830597**

**400-6112995**

瑞慈健康体检报告由下列内容组成：

第一部分：主检报告

第二部分：分科分项结果

第三部分：检验报告

第四部分：附表

## 主检报告

### 检查综述

- 【身高、体重、血压】 (1) 血压 120/59：本次测量基础血压偏低
- 【血常规（五分类）】 淋巴细胞绝对值(LY#)偏高(3.38  $10^9/L$ ) 血小板(PLT)偏低(123  $10^9/L$ )
- 【生化全项 1】 碱性磷酸酶(ALP)偏高(157.0 U/L) 丙氨酸氨基转移酶(ALT)偏高(113.00 U/L) 门冬氨酸氨基转移酶(AST)偏高(56.00 U/L) 甘油三脂(TG)偏高(1.83 mmol/L)
- 【尿液分析+尿沉渣】 维生素 C+-
- 【甲状腺彩超】 1. 甲状腺弥漫性病变 请结合甲功 2. 甲状腺双侧叶多发结节 TI-RADS III 级 定期复查
- 【全腹彩超】 1. 左肾囊肿 2. 子宫肌瘤（多发）

### 医生建议

#### 【本次测量基础血压偏低】：

- (1) 由于生理或病理原因造成血压低于 90/60mmHg，就会形成低血压，平时我们讨论的低血压大多为慢性低血压。慢性低血压据统计发病率为 4% 左右，老年人群中可高达 10%。
- (2) 低血压一般可分为三类：一是体质性低血压，一般认为与遗传和体质瘦弱有关，多见于 20—50 岁的妇女和老年人，轻者可无如何症状，重者出现精神疲惫、头晕、头痛，甚至昏厥。夏季气温较高时更明显。
- (3) 二是体位性低血压，体位性低血压是患者从卧位到坐位或直立位时，或长时间站立出现血压突然下降超过 20mmHg，并伴有明显症状，这些症状包括：头昏、头晕、视力模糊、乏力、恶心、认识功能障碍、心悸、颈背部疼痛。
- (4) 体位性低血压与多种疾病有关，如多系统萎缩、糖尿病、帕金森氏病、多发性硬化病、更年期障碍、血液透析、手术后遗症、麻醉、降压药、利尿药、催眠药、抗精神抑郁药等，或其他如久病卧床，体质虚弱的老年人。
- (5) 三是继发性低血压，由某些疾病或药物引起的低血压，如脊髓空洞症、风湿性心脏病、降压药、抗抑郁药和慢性营养不良症、血液透析病人。
- (6) 饮食疗法是治疗本病的有力措施之一，可逐渐提高病患者的身体素质，改善心血管功能，增加心肌收缩力，增加心排血量，提高动脉管壁紧张度，从而逐步使血压上升并稳定正常水平，消除低血压带来的种种不适症状。
- (7) 荤素兼吃，合理搭配膳食，保证摄入全面充足的营养物质，使体质从纤弱逐渐变得健壮。
- (8) 如伴有红细胞计数过低，血红蛋白不足的贫血症，宜适当多吃富含蛋白质、铁、铜、叶酸、维生素 B12、维生素 C 等食物，诸如猪肝、蛋黄、瘦肉、牛奶、鱼虾、贝类、大豆、红糖及新鲜蔬菜、水果。有利于增加心排血量，改善大脑的供血量，提高血压和消除血压偏低引起的不良症状。
- (9) 莲子、桂圆、大枣、桑椹等果品，具有养心益血、健脾补脑之力，可常食用。
- (10) 伴有食少纳差者，宜适当食用能刺激食欲的食物和调味品，如姜、葱、醋、酱、糖、胡椒、辣椒、啤酒、葡萄酒等。
- (11) 加强锻炼，选择适合自己的运动方式。

#### 【淋巴细胞绝对值(LY#) 偏高】：

- (1) 成人全血淋巴细胞占白细胞总数的 20-40%。在中性粒细胞减少的病例中，淋巴细胞可相对增高，多与病毒感染有关（如感冒等）。
- (2) 病理性增高见于传染性淋巴细胞增多症、结核病、百日咳、急慢性淋巴细胞白血病、传染性单核细胞增多症等，建议结合其它血常规指标及临床进行综合评估。

**【血小板(PLT)偏低】：**

(1)血小板偏低常见于再生障碍性贫血，血小板减少性紫癜，脾功能亢进等。若凝血功能正常，脾脏也不大，需要结合病史或进一步检查才能判断引起血小板减少的原因，但如有任何不适要立即到血液专科就诊。

**【丙氨酸氨基转移酶(ALT)偏高】：**

(1)丙氨酸氨基转移酶主要存在于肝细胞内，还分布在心肌、骨骼肌、肾脏等部位。肝脏轻度损伤就可能引起肝细胞膜破坏，导致丙氨酸转氨酶释放入血，是肝细胞损害的敏感指标，其增高的程度与肝细胞被破坏的程度成正比。

(2)丙氨酸氨基转移酶具有临床意义的升高一般要大于正常值的2-3倍。如果是生理性的升高多是由于剧烈运动、熬夜、饮酒、感冒、过量食用油腻食物后，致使丙氨酸氨基转氨酶轻度升高。

(3)丙氨酸氨基转氨酶病理性升高多由于病毒性肝炎、肝硬化、酒精肝、药物性肝病、脂肪肝、胆囊炎等疾病造成，除了肝胆疾病外，心脏疾病、骨骼疾病等，也可使丙氨酸氨基转氨酶升高。

(4)发现了丙氨酸氨基转氨酶升高，排除生理性的原因外，如果超过正常值的两倍，则需要明确升高的原因。首先完善彩超、各型肝炎病毒等检查，如果经复查仍偏高者，应前往消化内科咨询，结合临床治疗。

(5)平时生活中应清淡饮食、戒烟限酒、避免劳累，多食新鲜果蔬，尤其是富含V-C的水果蔬菜。

**【门冬氨酸氨基转移酶(AST)偏高】：**

(1)门冬氨酸氨基转氨酶(AST)，通常存在于人体的心肌细胞和肝细胞线粒体中，心肌细胞中含量最高，它也是心肌酶谱的重要组成部分之一。

(2)一般情况下，门冬氨酸氨基转氨酶大于正常值上限2-3倍才有意义，生理性的升高多见于劳累、熬夜、饮酒、剧烈运动等情况。

(3)当心肌细胞或者肝细胞受损的时候，血液中的门冬氨酸氨基转氨酶就会明显升高，最常见的原因是心肌梗塞。在心肌梗塞早期6-12小时之内就会明显升高，且通常增高的程度与梗塞病灶大小成正比。

(4)在急慢性肝炎、肝外伤、酒精性肝损伤、脂肪肝的患者中，门冬氨酸氨基转氨酶也会异常的升高；此外，心肌炎、肾炎、肺炎等疾患，门冬氨酸氨基转氨酶也会轻度升高。

(5)病理情况下的门冬氨酸氨基转氨酶异常升高，多见于体内的重要细胞损伤，应该积极的去医院消化内科完善相关检查，结合临床诊治。

(6)平时生活中，避免过度劳累、不熬夜、戒烟酒、适度的运动、进食高蛋白低脂饮食、多吃新鲜的果蔬。

**【碱性磷酸酶(ALP)偏高】：**

(1)碱性磷酸酶是能在碱性环境中水解磷酸酯的非特异性酶类。碱性磷酸酶主要分布在肝脏、骨骼、肾、小肠及胎盘中，血清中的碱性磷酸酶主要来源于肝脏和骨细胞。

(2)碱性磷酸酶的测定常作为肝脏疾病的检查指标之一，在胆道阻塞时碱性磷酸酶排泄减少，可引起血清中碱性磷酸酶升高。

(3)碱性磷酸酶生理性升高主要见于生长中的儿童及妊娠中晚期。妊娠三个月后，胎盘型碱性磷酸酶进入血液达正常值的2-3倍，分娩后持续数周，周岁儿童及10岁后青春期，碱性磷酸酶水平高于成年人可达3倍，此外高脂饮食后碱性磷酸酶也短暂升高。

(4)碱性磷酸酶病理性增高主要见于胆道阻塞时，各种肝内外胆管阻塞，碱性磷酸酶会明显升高，且与血清胆红素升高程度相平。

(5)碱性磷酸酶和血清胆红素、转氨酶同时测定有助于黄疸的鉴别诊断；胆汁淤积性黄疸时，碱性磷酸酶和胆红素明显升高，转氨酶仅轻度升高。

(6)肝细胞性黄疸时，血清胆红素中度升高，转氨酶活性很高，碱性磷酸酶正常或稍高；肝内局限性阻塞（如原发性与转移性肝癌、肝脓肿等），碱性磷酸酶明显升高。

(7)肝脏疾病、急性肝炎时碱性磷酸酶明显升高，肝硬化80%以上碱性磷酸酶明显升高。肝胆系统以外疾病如纤维性骨炎、佝偻病、骨细胞瘤及骨折愈合期、肝外肿瘤、肺、胃头颈部癌、肾细胞癌、卵巢癌等疾病碱性磷酸酶都可升高。

**【甘油三脂(TG)偏高】：**

(1)甘油三酯是甘油和脂肪酸所构成的有机化合物，甘油三酯测定是脂类代谢的重要指标之一。

(2)甘油三酯增高与冠心病的发生有着重要的相关性，随年龄增大而有上升的趋势，其增高最常见于高脂和过量糖类饮食、肥胖等。

(3)甘油三酯主要功能是为机体提供能量，其正常值在 0.7-1.7mmol/L 之间，1.7-2.29mmol/L 为边缘增高，提示应该注意饮食和运动了。

(4)甘油三酯大于 2.3mmol/L，就称为高甘油三酯血症。甘油三酯增高虽然不会直接导致血管斑块的形成，但也会间接引起心脑血管疾病风险增加，同时，当甘油三酯大于 5.6mmol/L 时，还会增加急性胰腺炎的风险，所以降低甘油三酯的基础主要是控制饮食，饮食控制不佳可以选择药物治疗。

(5)生活方式的干预是控制甘油三酯水平升高的基础，包括减重，增加运动量，限制酒精摄入以及避免食用果糖和高碳水化合物食物。多食蔬菜水果，定期复查。

(6)明显增高者在医师的指导下使用降脂药物治疗，首选他汀和贝特类药物。

#### 【维生素 C+-】：

(1)尿液中维生素 C 阳性，一般提示饮食中摄入维生素 C 含量较高的食物，引起尿液中维生素 C 呈阳性反应。建议定期复查尿常规。

#### 【甲状腺弥漫性病变】：

(1)甲状腺弥漫性病变是甲状腺的一种病症，临床上常见的病种，多为结节性甲状腺肿、甲状腺癌、桥本甲状腺炎、甲亢等。建议内分泌科结合临床诊治。

#### 【甲状腺双侧叶多发结节】：

(1)甲状腺结节是一种常见的甲状腺疾病，很多甲状腺疾病可表现为结节，如可由甲状腺退行性变、炎症、自身免疫性及新生物等多种病变所致。甲状腺结节在各个年龄段的男女人群中均可见到，但中年女性中较多。

(2)甲状腺结节分良性和恶性两大类，良性的占绝大多数，恶性者不足 1%，判断甲状腺结节的良恶主要依靠病史、体格检查、放射性核素扫描、穿刺细胞学检查。

(3)建议往普外科就诊，进一步检查，明确诊断，结合临床诊治并定期复查。

#### 【子宫肌瘤】：

(1)子宫肌瘤又称子宫平滑肌瘤，是女性生殖器最常见的一种良性肿瘤，多见于 30—50 岁妇女，以 40—50 岁最为多见。

(2)子宫肌瘤根据肌瘤与子宫壁的关系分 3 类：肌壁间肌瘤、浆膜下肌瘤和粘膜下肌瘤。

(3)子宫肌瘤多无症状，少数表现为阴道出血，腹部触及肿物以及压迫症状等。如发生蒂扭转或其他情况时可引起疼痛。以多发性子宫肌瘤为常见。

(4)治疗必须根据患者年龄、生育要求、症状、肌瘤大小等情况全面考虑，肌瘤小且无症状，尤其近绝经年龄者，雌激素水平低落，肌瘤可自然萎缩或消失，通常不需治疗，每 3—6 个月随访一次；若肌瘤较大或症状明显继发贫血者，常需手术切除。

#### 【左肾囊肿】：

(1)肾囊肿是肾脏内出现大小不等的与外界不相通的囊性肿块的总称。肾囊肿属于良性肿瘤，在肾囊性疾病中以单纯性肾囊肿最为常见。其发生原因尚可能与先天性肾小球、肾小管结构异常和后天性损伤感染有关。

(2)单纯性肾囊肿大多数无症状，常在体检彩超时被发现。一般直径大于 5cm 或者合并感染、破裂、出血时才引起症状，主要表现为腰腹部或背部胀痛，当出现并发症时疼痛加重。

(3)肾囊肿直径小于 4cm，无肾盂肾盏明显受压，无感染、恶变、高血压及症状不明显者，只需密切随访观察，定期彩超检查。

(4)肾囊肿多数是先天性的，对人体健康没有多大影响，不会癌变，可以工作，可以运动，生活上没什么要特别注意的地方。其发病率可随便年龄增长而增高，50 岁以上的人有 50%可以发现这种囊肿，借助彩超、CT 可确诊。

(5)首次发现，建议作 MRI 或 CT 检查，以排除肾内其它占位性病变。

(6)过大的囊肿，对肾脏本身或周围的器官有压迫症状的，或有炎症的，往外科治疗。定期复查。

汇总医生： 樊兴国

主检日期： 2024-05-20

主检医生：

## 分科结果

### 身高、体重、血压

项目名称	检查结果	项目名称	检查结果
身高	153cm	体重	48kg
血压	120/59mmHg		

**\*小结：**

(1) 血压 120/59：本次测量基础血压偏低

操作员：高妙 检查日期：2024-05-18 检查医生：名燕凌

### 妇科内诊

项目名称	检查结果	项目名称	检查结果
外阴	正常	尿道口	正常
阴道	通畅	子宫	正常
附件	正常	宫颈	光滑
后穹窿	正常		

**\*小结：**

未见异常

操作员：薛荣丽 检查日期：2024-05-18 检查医生：薛荣丽

## 检验报告

### 宫颈涂片

项目名称	检查结果	单位	参考值	提示
宫颈涂片	巴氏 I 级			

**\*小结:**

未见异常

操作员：王小雪 检查日期:2024-05-19 检查医生:陈建国

### 尿液分析+尿沉渣

项目名称	检查结果	单位	参考值	提示
白细胞尿	0	个/ul	0--13	
上皮细胞(EC)	0	/HP	0--28	
管型(CAST)	0	个/ul	0--1	
霉菌(尿)	0	/HP	0--0	
结晶	0	/HP	0--10	
透明度(CLA)	清亮			
胆红素(BIL)	-		阴性	
隐血(ERY)	-		阴性	
小圆上皮细胞(SRC)	0	个/ul	0--0	
维生素 C	+-		阴性	
异常红细胞	0	个/ul	0--3	
红细胞(正常)	0	个/ul	0--6	
鳞状上皮细胞	0	个/ul	0--0	
粘液丝	0	个/ul	0--0	
颜色(Colour)	淡黄色			
尿葡萄糖(GLU)	-		阴性	
酮体(KET)	-		阴性	

比重(SG)	1.025		1.003--1.030	
酸碱度(PH)	6.5		4.5--8.0	
尿蛋白质(PRO)	-		阴性	
尿胆原(URO)	-		阴性	
亚硝酸盐(NIT)	-		阴性	
红细胞(尿)(RBC)	0	个/ul	0--6	
尿白细胞(LEU)	-		阴性	

\*小结:

维生素 C+-

操作员：黄璐瑶 检查日期:2024-05-18 检查医生:陈建国

血常规（五分类）

项目名称	检查结果	单位	参考值	提示
白细胞(WBC)	7.51	10 <sup>9</sup> /L	3.5--9.5	
淋巴细胞绝对值(LY#)	3.38	10 <sup>9</sup> /L	1.1--3.2	↑
淋巴细胞百分比(LY%)	45.1	%	20--50	
中性粒细胞绝对值(GR#)	3.59	10 <sup>9</sup> /L	1.8--6.3	
中性粒细胞百分比(GR%)	47.8	%	40--75	
嗜碱性粒细胞绝对值(BA#)	0.05	10 <sup>9</sup> /L	0--0.06	
嗜碱性粒细胞百分比(BA%)	0.6	%	0--1.0	
嗜酸性粒细胞绝对值(EO#)	0.11	10 <sup>9</sup> /L	0.02--0.52	
嗜酸性粒细胞百分比(EO%)	1.5	%	0.4--8.0	
血小板(PLT)	123	10 <sup>9</sup> /L	125--350	↓
血小板分布宽度(PDW)	16.4	%	15--17	
平均血小板体积(MPV)	10.3	fl	6.0--14.0	
血小板压积(PCT)	0.127	%	0.11--0.28	
红细胞(RBC)	4.61	10 <sup>12</sup> /L	3.8--5.1	

血红蛋白	140	g/L	115--150
红细胞压积(HCT)	42.4	%	35--45
红细胞平均体积(MCV)	92.0	fl	82--100
平均血红蛋白含量(MCH)	30.3	pg	27--34
平均血红蛋白浓度(MCHC)	329	g/L	316--354
单核细胞绝对值(MO#)	0.38	10 <sup>9</sup> /L	0.1--0.60
单核细胞百分比(MO%)	5.0	%	3--10
红细胞分布宽度标准差(RDW-SD)	43.0	fl	35--56
红细胞分布宽度变异系数(RDW-CV)	12.4	%	10.6--16.6
大血小板比率	27.5	%	11--45
大血小板数目	34	10 <sup>9</sup> /L	30--90
未成熟粒细胞数目	0.01	10 <sup>9</sup> /L	0--999
未成熟粒细胞百分比	0.1	%	0--100
有核红细胞数目	0.000	10 <sup>9</sup> /L	0--9999
有核红细胞百分比	0.00	/100WBC	0--9999

**\*小结:**

淋巴细胞绝对值(LY#)偏高(3.38 10<sup>9</sup>/L) 血小板(PLT)偏低(123 10<sup>9</sup>/L)

操作员：王文静 检查日期:2024-05-18 检查医生:陈建国

**生殖道微生态**

项目名称	检查结果	单位	参考值	提示
线索细胞	-			
清洁度	II			
上皮细胞(白带)	++			
滴虫	-			
G-球菌	-			
霉菌	-			

G-杆菌	-			
G+杆菌	-			
G+球菌	-			

**\*小结:**

未见异常

操作员：余雅倩 检查日期:2024-05-19 检查医生:陈建国

## 生化全项 1

项目名称	检查结果	单位	参考值	提示
碳酸氢根(HCO3)	22.50	mmol/L	22--29	
总蛋白(T PROT)	74.2	g/L	65--85	
白蛋白(ALB)	46.60	g/L	40--55	
球蛋白(GLB)	27.60	g/L	15--35	
白蛋白/球蛋白(ALB/GLB)	1.69		1.0--2.5	
碱性磷酸酶(ALP)	157.0	U/L	50--135	↑
肌酐(CREA)	60.00	umol/L	41--73	
尿酸(UA)	253.00	umol/L	140--340	
钾(K)	4.20	mmol/L	3.5--5.5	
钠(Na)	139.9	mmol/L	136--145	
氯(Cl)	101.7	mmol/L	96--108	
钙(Ca)	2.24	mmol/L	2.11--2.52	
乳酸脱氢酶(LDH)	146.00	U/L	120--250	
淀粉酶(AMY)	78.00	IU/L	35--135	
葡萄糖(GLU)	5.29	mmol/L	3.89--6.1	
总胆红素(TBIL)	21.00	umol/L	0--21	
直接胆红素(DBIL)	4.4	umol/L	0--8.0	
间接胆红素(IBIL)	16.60	umol/L	0--17.39	
丙氨酸氨基转移酶(ALT)	113.00	U/L	7--40	↑

门冬氨酸氨基转移酶(AST)	56.00	U/L	13--35	↑
尿素测定 (Urea)	5.00	mmol/L	2.6--7.5	
肌酸激酶(CK)	58.00	U/L	40--200	
α-羟丁酸脱氢酶	132.00	U/L	72--182	
C 反应蛋白	2.30	mg/dl	0--3	
动脉硬化指数	2.01		1.31--3.19	
谷草比谷丙	0.50		0.4--2.5	
总胆固醇(CHOL)	4.98	mmol/L	2.59--5.2	
甘油三脂(TG)	1.83	mmol/L	0.7--1.7	↑
低密度脂蛋白(LDL)	3.05	mmol/L	0--4.13	
高密度脂蛋白(HDL)	1.52	mmol/L	0.77--1.55	

**\*小结:**

碱性磷酸酶(ALP)偏高(157.0 U/L) 丙氨酸氨基转移酶(ALT)偏高(113.00 U/L) 门冬氨酸氨基转移酶(AST)偏高(56.00 U/L) 甘油三脂(TG)偏高(1.83 mmol/L)

操作员：梁可欣 检查日期:2024-05-18 检查医生:陈建国

大同瑞慈康复医院 12导联心电图报告

屈秀芝 女 51岁

体检号:447125

病床号:

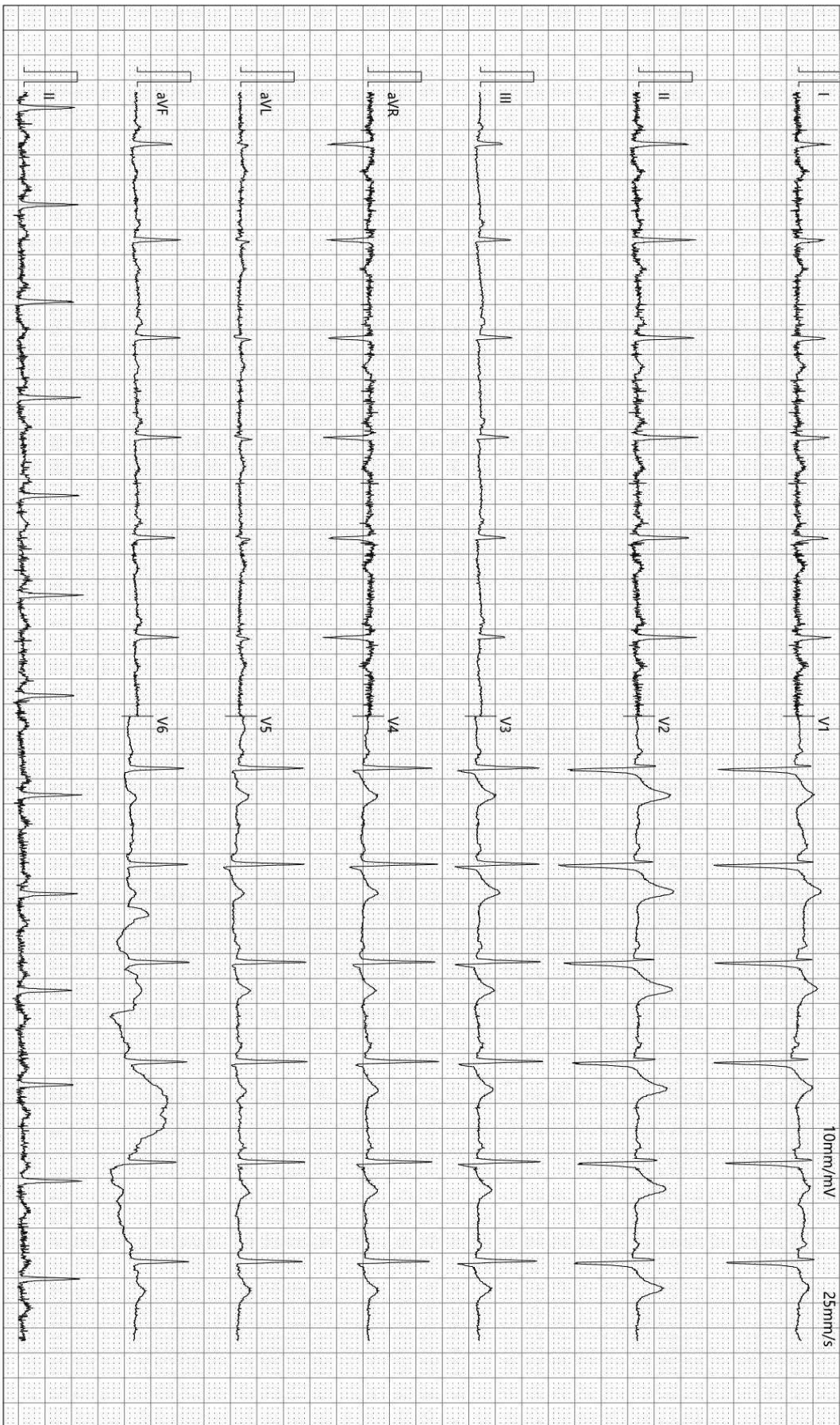
诊断结果:

- 1.窦性心律
- 2.大致正常心电图

诊断医生:

张之生

HR : 76bpm [60~100bpm]  
 P : 110ms [0~110ms]  
 PR : 147ms [120~200ms]  
 QRS : 77ms [60~100ms]  
 QT/QTc : 357/404ms [320~440/0~460ms]  
 P/QRS/T : 59/57/21deg. [0~75/-30~90/0~75deg]  
 RV5/SV1 : 1.257/1.454mV [0.0~2.5/0.0~2.0mV]



检查时间:2024-05-18 08:49:49

诊断时间:2024-05-18 08:58:04

SEMIP V1 90

仅供临床参考

## 双源 CT 诊断图文报告

流水号: 2309020614

影像号: CT20240517111

姓名: 屈秀芝

年龄: 51 岁

性别: 女

检查设备: 西门子量子双源 CT

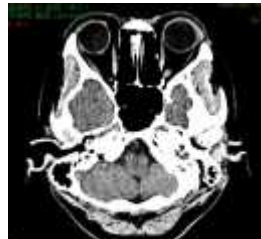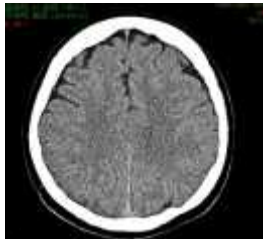
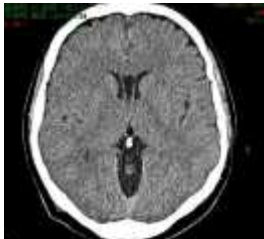体检号: 447125

申请医院: 本院

体检科室: 体检科

检查部位: CT 检查

经典图像:



影像所见:

颅脑结构双侧对称, 脑实质内未见异常密度。中线结构居中。脑沟、裂、池及脑室系统等未见异常。

影像诊断:

颅脑未见明显异常

报告医师: 剧艳军

检查日期: 2024-05-19

审核医师: 剧艳军

报告日期: 2024-05-19

## 超声诊断图文报告

流水号: 2309020614

影像号: 1572363

姓名: 屈秀芝

年龄: 51 岁

性别: 女

检查设备: Vivid E95

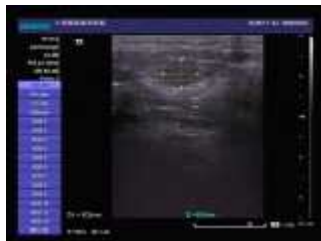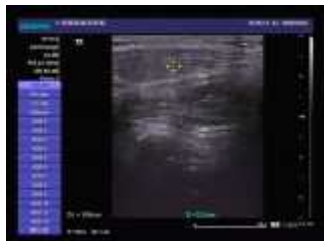体检号: 447125

申请医院: 本院

体检科室: 体检科

检查部位: 甲状腺彩超

经典图像:



影像所见:

甲状腺双侧叶形态正常, 体积略小, 包膜完整, 于双侧叶均探及数个低回声结节, 右侧叶大者约 0.8\*0.7cm, 左侧叶大者约 0.3\*0.2cm, 均形态规则, 边界清, 余实质回声不均匀, 呈蜂窝样改变, CDFI: 未见异常血流信号。

双侧颈部未见明显肿大淋巴结。

影像诊断:

1. 甲状腺弥漫性病变 请结合甲功
2. 甲状腺双侧叶多发结节 TI-RADS III 级 定期复查

报告医师: 李菊蓉

检查日期: 2024-05-18

审核医师: 李菊蓉

报告日期: 2024-05-18

## 超声诊断图文报告

流水号: 2309020614

影像号: 1572367

姓名: 屈秀芝

年龄: 51 岁

性别: 女

检查设备: Vivid E95

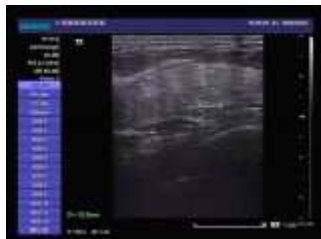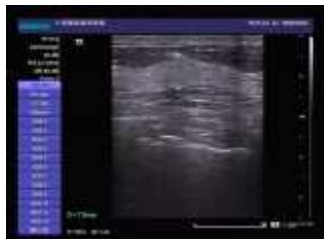体检号: 447125

申请医院: 本院

体检科室: 体检科

检查部位: 乳腺彩超

经典图像:



影像所见:

双侧乳腺腺体层次清晰, 右乳腺体厚 1.0cm, 左乳腺体厚 0.8cm, 乳导管未见扩张, 未见明显占位性病变, CDFI: 未见异常血流信号。

双侧腋下未见明显肿大淋巴结。

影像诊断:

双侧乳腺未见明显异常

报告医师: 李菊蓉

检查日期: 2024-05-18

审核医师: 李菊蓉

报告日期: 2024-05-18

## 超声诊断图文报告

流水号: 2309020614

影像号: 1572369

姓名: 屈秀芝

年龄: 51 岁

性别: 女

检查设备: Vivid E95

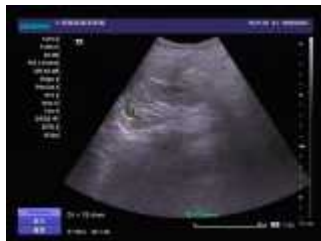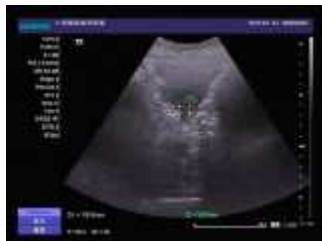体检号: 447125

申请医院: 本院

体检科室: 体检科

检查部位: 全腹彩超

### 经典图像:



### 影像所见:

肝脏大小形态正常, 包膜光滑完整, 实质回声均匀, 肝内管道系统走行清晰, 门静脉及肝内胆管不扩张。

胆囊大小形态正常, 壁不厚、光滑, 囊内透声好, 肝外胆管不扩张。

胰腺大小形态正常, 实质回声均匀, 主胰管不扩张。

脾脏大小形态正常, 实质回声均匀, 脾门静脉不宽。

双肾大小形态正常, 皮髓质分界清晰, 左肾上极探及大小约 1.2\*1.1cm 囊性回声, 内透声好, 双肾集合系统未见分离, 双侧输尿管未见扩张。

膀胱充盈欠佳。

绝经后子宫, 大小约 3.6\*2.9\*4.3cm, 肌壁回声欠均匀, 其内探及数个低回声结节, 大者约 2.0\*1.6cm, 边界清, 形态规则, 内膜线清晰, 厚 0.3cm, 宫颈厚约 2.3cm, 双侧附件区未见异常。

### 影像诊断:

1. 左肾囊肿
2. 子宫肌瘤 (多发)

报告医师: 李菊蓉

检查日期: 2024-05-18

审核医师: 李菊蓉

报告日期: 2024-05-18