



2309020581

# 大同瑞慈健康体检

## 报 告 册

体检编号	447187	工号	9
姓名	赵晓光		
性别	男	年龄	38岁
单位	大同市气象局		
部门	在职		
联系电话	15935209790		
体检日期	2024-05-13		

尊敬的赵晓光先生您好！

首先，瑞慈健康体检全体员工欢迎您的光临，并对您的信任表示衷心的感谢！

您于 2024-05-13 （体检编号：447187）完成健康检查，本机构的各科医生已根据您的体检项目及结果，汇总成此份健康体检报告，并经总检医生审核。据此提出对您健康状况的综合分析及建议。

瑞慈健康体检倡导“大健康、大康复”，提出“健康是第一财富（Rich）”的人文理念。希望您仔细阅读并妥善地保管此份健康体检报告，并认真关注报告中的提示与建议，若您对报告内容有任何疑问，可直接与瑞慈健康体检客服部联系，进一步咨询。

健康体检咨询电话：**0352-2824444**

客户服务咨询电话：**0352-2830597**  
**400-6112995**

瑞慈健康体检报告由下列内容组成：

第一部分：主检报告

第二部分：分科分项结果

第三部分：检验报告

第四部分：附表

## 主检报告

### 检查综述

- 【血常规（五分类）】 血小板(PLT)偏低( $96 \times 10^9/L$ )
- 【生化全项 1】 肌酸激酶(CK)偏低(41.00 U/L)
- 【尿液分析+尿沉渣】 白细胞尿偏高(114 个/u1) 小圆上皮细胞(SRC)偏高(3 个/u1) 鳞状上皮细胞偏高(7 /HP) 尿白细胞(LEU)2+
- 【CT 检查】 左肺舌段纤维斑粘连 右肺下叶结节硬化灶
- 【心电图】 1. 窦性心律不齐

### 医生建议

#### 【血小板(PLT)偏低】：

(1)血小板偏低常见于再生障碍性贫血，血小板减少性紫癜，脾功能亢进等。若凝血功能正常，脾脏也不大，需要结合病史或进一步检查才能判断引起血小板减少的原因，但如有任何不适要立即到血液专科就诊。

#### 【肌酸激酶(CK)偏低】：

(1)供临床参考，定期复查。

#### 【鳞状上皮细胞偏高】：

(1)在生理情况下，机体正常的新陈代谢都会引起鳞状上皮细胞的脱离，这是一种正常的机体现象。如果长时间出现鳞状上皮细胞偏高的现象时，则有可能是尿路感染、泌尿系统结石等因素导致，应及时往泌尿外科进一步诊断治疗。

#### 【小圆上皮细胞(SRC)偏高】：

(1)建议泌尿外科咨询，定期复查。

#### 【尿白细胞(LEU)2+】：

(1)建议泌尿外科诊断治疗。

#### 【白细胞尿偏高】：

(1)白细胞尿偏高，一般提示为泌尿系感染，白细胞数目跟感染的程度相关，细菌感染的程度越重，白细胞数目增加的越高。建议往泌尿外科诊断治疗。

#### 【右肺下叶结节硬化灶】：

(1)结节不是一种疾病，而是医学影像学上的专业名称。所谓肺部小结节是单一边界清楚，直径小于或等于5mm，周围被含气肺组织包绕的病变。肺部小结节大多数为良性，但也有早期肺癌和肺部转移癌的可能。建议定期复查并呼吸科诊治。

**【窦性心律不齐】：**

- (1) 供内科临床参考，可见于正常人，无重要临床意义。
- (2) 见于正常人，是一种随呼吸节律而变化的正常心律。

**【左肺舌段纤维斑粘连】：**

- (1) 建议呼吸科诊断治疗

汇总医生： 樊兴国

主检日期： 2024-05-14

主检医生：

## 分科结果

## 身高、体重、血压

项目名称	检查结果	项目名称	检查结果
身高	165cm	体重	61kg
血压	126/66mmHg		

**\*小结：**

未见异常

操作员：赵婉如

检查日期：2024-05-13

检查医生：名燕凌

## 检验报告

## 尿液分析+尿沉渣

项目名称	检查结果	单位	参考值	提示
白细胞尿	114	个/ul	0--13	↑
上皮细胞(EC)	10	/HP	0--28	
管型(CAST)	0	个/ul	0--1	
霉菌(尿)	0	/HP	0--0	
结晶	0	/HP	0--10	
透明度(CLA)	微混			
胆红素(BIL)	-		阴性	
隐血(ERY)	-		阴性	
小圆上皮细胞(SRC)	3	个/ul	0--0	↑
维生素C	-		阴性	
异常红细胞	0	个/ul	0--3	
红细胞(正常)	1	个/ul	0--6	
鳞状上皮细胞	7	个/ul	0--0	↑
粘液丝	0	个/ul	0--0	
颜色(Colour)	淡黄色			
尿葡萄糖(GLU)	-		阴性	
酮体(KET)	-		阴性	
比重(SG)	1.025		1.003--1.030	
酸碱度(PH)	6.5		4.5--8.0	
尿蛋白质(PRO)	-		阴性	
尿胆原(URO)	-		阴性	
亚硝酸盐(NIT)	-		阴性	
红细胞(尿)(RBC)	1	个/ul	0--6	
尿白细胞(LEU)	2+		阴性	

\*小结:

白细胞尿偏高(114 个/ul) 小圆上皮细胞(SRC)偏高(3 个/ul) 鳞状上皮细胞偏高(7 /HP) 尿白细胞(LEU)2+

操作员：刘慧芳 检查日期:2024-05-13 检查医生:陈建国

## 血常规（五分类）

项目名称	检查结果	单位	参考值	提示
白细胞(WBC)	6.11	10 <sup>9</sup> /L	3.5--9.5	
淋巴细胞绝对值(LY#)	1.71	10 <sup>9</sup> /L	1.1--3.2	
淋巴细胞百分比(LY%)	28.0	%	20--50	
中性粒细胞绝对值(GR#)	3.94	10 <sup>9</sup> /L	1.8--6.3	
中性粒细胞百分比(GR%)	64.5	%	40--75	
嗜碱性粒细胞绝对值(BA#)	0.01	10 <sup>9</sup> /L	0--0.06	
嗜碱性粒细胞百分比(BA%)	0.2	%	0--1.0	
嗜酸性粒细胞绝对值(EO#)	0.12	10 <sup>9</sup> /L	0.02--0.52	
嗜酸性粒细胞百分比(EO%)	1.9	%	0.4--8.0	
血小板(PLT)	96	10 <sup>9</sup> /L	125--350	↓
血小板分布宽度(PDW)	16.4	%	15--17	
平均血小板体积(MPV)	12.6	fl	6.0--14.0	
血小板压积(PCT)	0.121	%	0.11--0.28	
红细胞(RBC)	4.54	10 <sup>12</sup> /L	4.3--5.8	
血红蛋白	132	g/L	130--175	
红细胞压积(HCT)	40.6	%	40--50	
红细胞平均体积(MCV)	89.3	fl	82--100	
平均血红蛋白含量(MCH)	29.1	pg	27--34	
平均血红蛋白浓度(MCHC)	326	g/L	316--354	
单核细胞绝对值(MO#)	0.33	10 <sup>9</sup> /L	0.1--0.60	
单核细胞百分比(MO%)	5.4	%	3--10	

红细胞分布宽度标准差 (RDW-SD)	42.8	fl	35--56	
红细胞分布宽度变异系数 (RDW-CV)	12.8	%	10.6--16.6	
大血小板比率	44.9	%	11--45	
大血小板数目	43	10 <sup>9</sup> /L	30--90	
未成熟粒细胞数目	0.02	10 <sup>9</sup> /L	0--999	
未成熟粒细胞百分比	0.3	%	0--100	
有核红细胞数目	0.000	10 <sup>9</sup> /L	0--9999	
有核红细胞百分比	0.00	/100WBC	0--9999	

**\*小结:**血小板(PLT)偏低(96 10<sup>9</sup>/L)

操作员：黄璐瑶 检查日期：2024-05-13 检查医生：陈建国

## 生化全项 1

项目名称	检查结果	单位	参考值	提示
碳酸氢根(HCO <sub>3</sub> )	25.6	mmol/L	22--29	
总蛋白(T PROT)	71.2	g/L	65--85	
白蛋白(ALB)	44.20	g/L	40--55	
球蛋白(GLB)	27.00	g/L	15--35	
白蛋白/球蛋白(ALB/GLB)	1.64		1.0--2.5	
碱性磷酸酶(ALP)	71.0	U/L	45--125	
肌酐(CREA)	66.00	umol/L	57--97	
尿酸(UA)	280.00	umol/L	200--420	
钾(K)	4.59	mmol/L	3.5--5.5	
钠(Na)	140.2	mmol/L	136--145	
氯(Cl)	102.7	mmol/L	96--108	
钙(Ca)	2.36	mmol/L	2.11--2.52	
乳酸脱氢酶(LDH)	203.00	U/L	120--250	

淀粉酶(AMY)	84.00	IU/L	35--135	
葡萄糖(GLU)	4.91	mmol/L	3.89--6.1	
总胆红素(TBIL)	22.00	umol/L	0--26	
直接胆红素(DBIL)	5.9	umol/L	0--8.0	
间接胆红素(IBIL)	16.10	umol/L	0--17.39	
丙氨酸氨基转移酶(ALT)	25.00	U/L	9--50	
门冬氨酸氨基转移酶(AST)	18.00	U/L	15--40	
尿素测定 (Urea)	5.50	mmol/L	3.1--8.0	
肌酸激酶(CK)	41.00	U/L	50--310	↓
α-羟丁酸脱氢酶	176.00	U/L	72--182	
C 反应蛋白	1.00	mg/dl	0--3	
动脉硬化指数	1.42		1.31--3.19	
谷草比谷丙	0.72		0.4--2.5	
总胆固醇(CHOL)	3.67	mmol/L	2.59--5.2	
甘油三脂(TG)	0.78	mmol/L	0.7--1.7	
低密度脂蛋白(LDL)	1.61	mmol/L	0--4.13	
高密度脂蛋白(HDL)	1.13	mmol/L	0.77--1.55	

**\*小结:**

肌酸激酶(CK)偏低(41.00 U/L)

操作员：梁可欣 检查日期:2024-05-13 检查医生:陈建国

大同瑞慈康复医院 12导联心电图报告

赵晓光 男 38岁

体检号:447187

病床号:

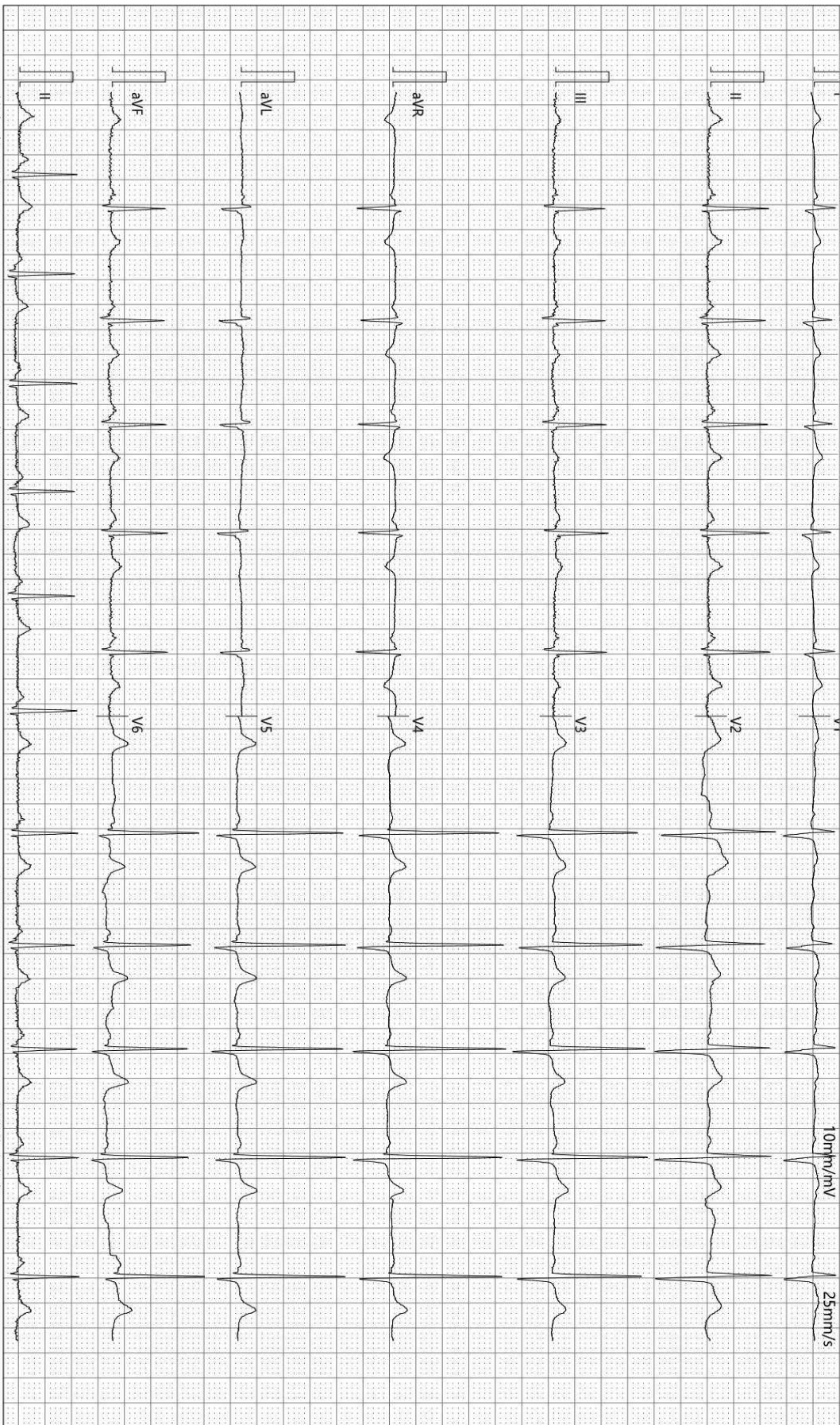
诊断结果:

窦性心律不齐

诊断医生:

张之生

HR	: 68bpm	[60 ~ 100bpm]
P	: 112 f ms	[0 ~ 110ms]
PR	: 144ms	[120 ~ 200ms]
QRS	: 92ms	[60 ~ 100ms]
QT/QTc	: 383/410ms	[320 ~ 440/0 ~ 450ms]
P/QRS/T	: 72/78/52deg.	[0 ~ 75/-30 ~ 90/0 ~ 75deg]
RV5/SV1	: 2.010/0.548mV	[0.0 ~ 2.5/0.0 ~ 2.0mV]



检查时间:2024-05-13 09:21:48

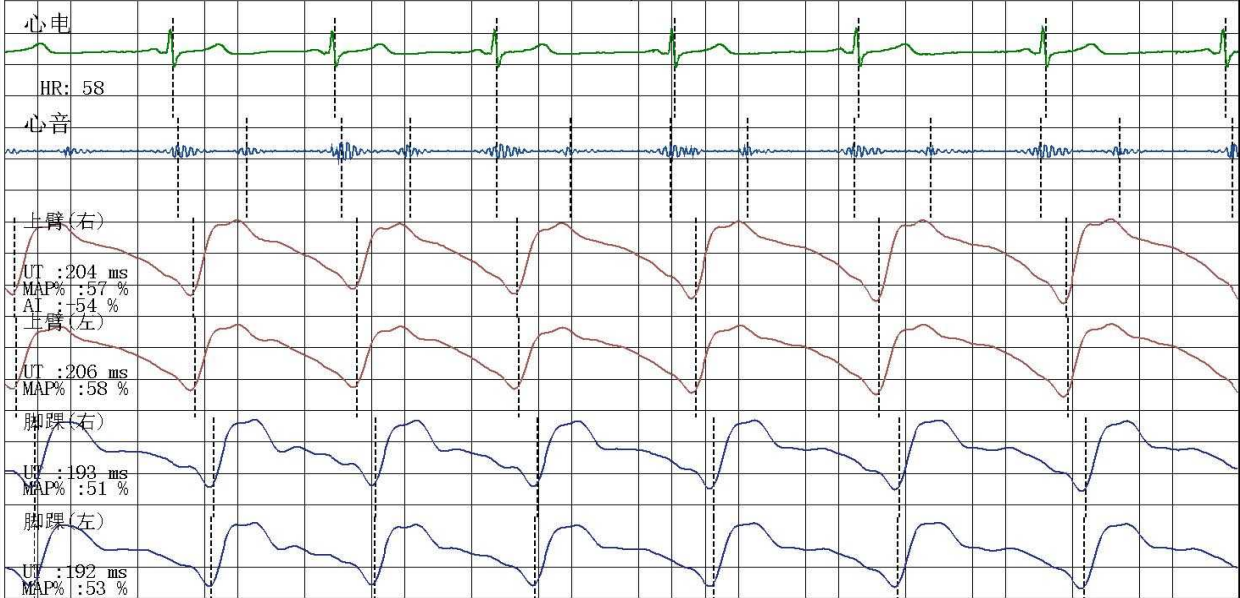诊断时间:2024-05-13 09:29:10

SEMIP V1.90

仅供临床参考

# 大同瑞慈健康体检 动脉阻塞与僵硬度检测报告单

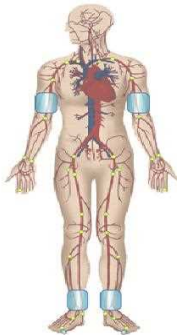
病历号: 2309020581 检查号: 342  
姓名: 赵晓光 性别: 男 年龄: 38 岁  
身高: 165.0 cm 体重: 61.0 kg BMI: 22.4



### 四肢动脉血压值 (mmHg)

#### 上臂(右)

SBP: 122  
MBP: 92  
DBP: 68  
PP: 54



#### 上臂(左)

SBP: 115  
MBP: 89  
DBP: 66  
PP: 49

#### 脚踝(右)

SBP: 157  
MBP: 101  
DBP: 64  
PP: 93

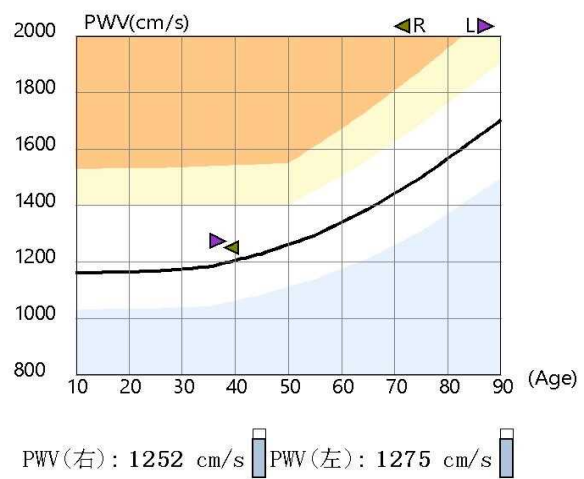
#### 脚踝(左)

SBP: 155  
MBP: 104  
DBP: 64  
PP: 91

### 动脉阻塞值

ABI (R): 1.29      ABI (L): 1.27  
BAI (R): 0.78      BAI (L): 0.73

### 动脉硬化分析(PWV)图



### 检查所见

双侧上肢血压正常; 双侧上肢血压无明显差异; 双侧上肢脉压正常; 双侧下肢血压无明显差异; 双侧下肢脉压增大;  
双侧下肢静息ABI在正常范围;  
双侧baPWV正常范围;  
四肢动脉脉搏波形未见异常。

### 诊断所见

外周动脉检测未见异常。

操作者: 邢秀彬

医师签名: 李桂珍

检查日期: 2024-05-13

高血压判断依据《中国高血压防治指南》(第三版)  
ABI判断依据《2011版美国心脏协会/美国心脏病学学会周围动脉疾病指南》  
电话:

地址: 大同市平城区魏都大道79号

## 双源 CT 诊断图文报告

流水号: 2309020581

影像号: CT20240513028

姓名: 赵晓光

年龄: 38 岁

性别: 男

检查设备: 西门子量子双源 CT

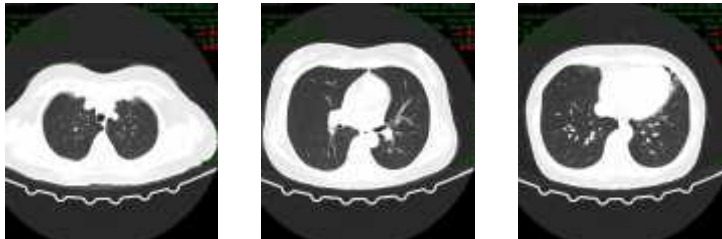体检号: 447187

申请医院: 本院

体检科室: 体检科

检查部位: CT 检查

### 经典图像:



### 影像所见:

胸廓对称, 骨性肋骨完整, 胸壁软组织结构良好, 两肺支气管血管纹理走行分布良好, 支气管束结构清晰, 右肺下叶结节硬化灶, 直径约 0.3cm, 左肺舌段纤维斑状致密粘连灶。双肺通气良好。肺门结构未见异常。纵隔无偏移, 段以上支气管通畅。心影及大血管形态结构正常, 纵隔内未见肿大淋巴结。胸膜未见异常。

### 影像诊断:

左肺舌段纤维斑粘连

右肺下叶结节硬化灶

报告医师: 剧艳军

检查日期: 2024-05-13

审核医师: 剧艳军

报告日期: 2024-05-13

## 超声诊断图文报告

流水号: 2309020581

影像号: 1568775

姓名: 赵晓光

年龄: 38 岁

性别: 男

检查设备: Vivid E95

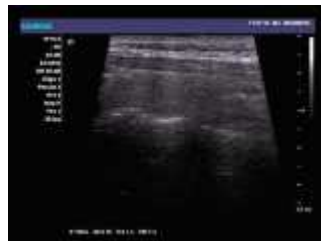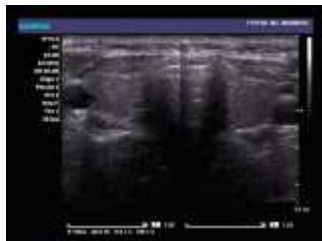体检号: 447187

申请医院: 本院

体检科室: 体检科

检查部位: 甲状腺彩超

经典图像:



影像所见:

甲状腺双侧叶形态正常, 包膜完整, 实质回声均匀, CDFI: 未见异常血流信号。  
双侧颈部未见明显肿大淋巴结。

影像诊断:

甲状腺双侧叶未见异常

报告医师: 张婷婷

检查日期: 2024-05-13

审核医师: 张婷婷

报告日期: 2024-05-13

## 超声诊断图文报告

流水号: 2309020581

影像号: 1568778

姓名: 赵晓光

年龄: 38 岁

性别: 男

检查设备: Vivid E95

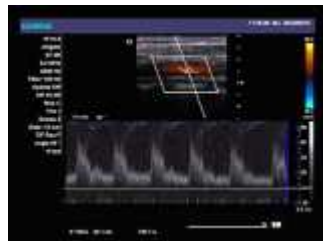
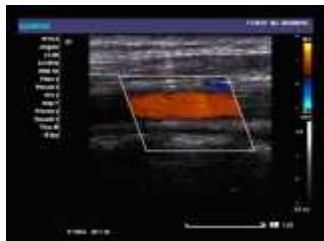
体检号: 447187

申请医院: 本院

体检科室: 体检科

检查部位: 颈部血管彩超

经典图像:



影像所见:

右锁骨下动脉起始处、双侧颈总动脉、颈内、颈外动脉起始段内中膜不增厚，内壁光滑，管壁未见明确强回声斑。CDFI: 血流充盈好。PW: 频谱形态正常。

双侧椎动脉走行正常，椎动脉内径正常，管壁不厚，管腔内为无回声，CDFI: 血流充盈好。PW: 频谱正常。

影像诊断:

双侧颈动脉、椎动脉未见明显异常

报告医师: 张婷婷

检查日期: 2024-05-13

审核医师: 张婷婷

报告日期: 2024-05-13

## 超声诊断图文报告

流水号: 2309020581

影像号: 1568785

姓名: 赵晓光

年龄: 38 岁

性别: 男

检查设备: Vivid E95

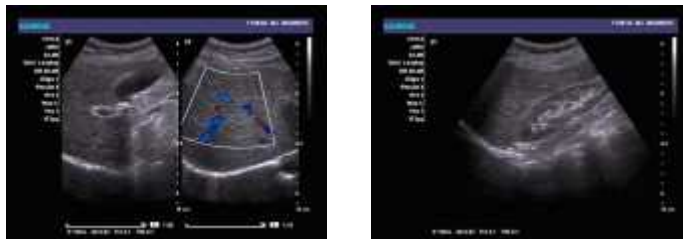体检号: 447187

申请医院: 本院

体检科室: 体检科

检查部位: 全腹彩超

经典图像:



影像所见:

肝脏大小形态正常, 包膜光滑完整, 实质回声均匀, 肝内管道系统走行清晰, 门静脉及肝内胆管不扩张。  
胆囊大小形态正常, 壁不厚、光滑, 囊内透声好, 肝外胆管不扩张。  
胰腺大小形态正常, 实质回声均匀, 主胰管不扩张。  
脾脏大小形态正常, 实质回声均匀, 脾门静脉不宽。  
双肾大小形态正常, 皮髓质分界清晰, 集合系统未见分离, 双侧输尿管未见扩张。

影像诊断:

肝、胆、脾、胰、双肾 未见明显异常

报告医师: 张婷婷

检查日期: 2024-05-13

审核医师: 张婷婷

报告日期: 2024-05-13