



2309020580

大同瑞慈健康体检

报 告 册

体检编号	447102	工号	8
姓名	鲁向柳		
性别	女	年龄	40岁
单位	大同市气象局		
部门	大同市气象局-在职		
联系电话	15935219988		
体检日期	2024-10-30		

尊敬的鲁向柳女士您好！

首先，瑞慈健康体检全体员工欢迎您的光临，并对您的信任表示衷心的感谢！

您于 2024-10-30 （体检编号：447102）完成健康检查，本机构的各科医生已根据您的体检项目及结果，汇总成此份健康体检报告，并经总检医生审核。据此提出对您健康状况的综合分析及建议。

瑞慈健康体检倡导“大健康、大康复”，提出“健康是第一财富（Rich）”的人文理念。希望您仔细阅读并妥善地保管此份健康体检报告，并认真关注报告中的提示与建议，若您对报告内容有任何疑问，可直接与瑞慈健康体检客服部联系，进一步咨询。

健康体检咨询电话：**0352-2824444**

客户服务咨询电话：**0352-2830597**

400-6112995

瑞慈健康体检报告由下列内容组成：

第一部分：主检报告

第二部分：分科分项结果

第三部分：检验报告

第四部分：附表

主检报告

检查综述

- 【身高、体重、血压】 (1) 体重指数 25.63：超重
- 【生殖道微生态】 G-杆菌++
- 【妇科内诊】 (1) 阴道炎
- 【心电图】 1. 窦性心律不齐
- 【甲状腺彩超】 甲状腺右侧叶结节 TI-RADS 2 级
- 【全腹彩超】 子宫肌瘤（多发）

医生建议

【超重】：

(1) 体重指数是判断体重超标或偏低的主要指标。体重是反映和衡量一个人健康状况的重要标志之一，过胖和过瘦都不利于健康，身高体重不协调也不会给人以美感。体重的变化，还会直接反映身体长期的热量平衡状态。

(2) 当需要比较及分析一个人的体重对于不同身高的人所带来的健康影响时，体重指数是一个中立而可靠的指标。其主要适用于需要体重测试、体型肥胖和全身检查的人群。

(3) 体重指数（BMI）是世界卫生组织推荐的国际统一使用的肥胖分型标准，也是目前国际上常用的衡量人体胖瘦程度以及是否健康的一个标准，其计算方式为： $BMI = \text{体重（千克）} / \text{身高（米} \times \text{米）}$ 。成人的标准值是 BMI 18.5-23.9 之间。低于 18.5 为体重指数偏低；高于 23.9 则为体重指数偏高。

(4) 一般表现为体重超重或肥胖，超重及肥胖会出现一系列代谢性疾病，如高血压、高血糖、高血脂、高尿酸血症等，所以体重指数偏高者一定要注意控制体重。

(5) 合理控制饮食，食品多样化，食物纤维可适量增加，饮食规律，避免暴饮暴食，低盐、低脂饮食为主，减少高热量食物的摄入。

(6) 加强体育锻炼，每天最少保持 30 分钟的中等强度运动。鼓励每天至少快步走 6000 步比较健康。肥胖患者不适合较剧烈的运动，会加重膝关节的负担，可以选择游泳、划船等对膝关节负荷较小的运动。

(7) 定期检查血糖、血脂、肝功、肝脏 B 超等，积极治疗基础性疾病。

(8) 减少热量摄取及增加热量消耗。强调以健康行为、饮食、运动为主的综合治疗。

【G-杆菌++】：

(1) 阴道微生物学检查是用于提示除阴道的正常菌群之外，可致病的菌群类别判断，用于临床治疗指导。

【阴道炎】：

(1) 阴道炎是阴道粘膜及粘膜下结缔组织的炎症，是妇科门诊常见的疾病。

(2) 正常健康妇女，由于解剖学及生物化学特点，阴道对病原体的侵入有自然防御功能，当阴道的自然防御功能遭到破坏，则病原体易于侵入，导致阴道炎。

(3) 绝经后妇女由于雌激素缺乏，阴道上皮菲薄，细胞内糖原含量减少，阴道 PH 高达 7 左右，故阴道抵抗力低下，比青春期及育龄妇女易受感染。

(4) 阴道炎临床上以白带的性状发生改变以及外阴痒痒灼痛为主要临床特点，感染累及尿道时，可有尿痛、尿急等症状。常见的阴道炎有细菌性阴道病、滴虫性阴道炎、霉菌性阴道炎、老年性阴道炎。

(5) 阴道炎由不同的病原体感染所致，一旦出现外阴不适，白带异常，立即去医院检查，确定病原体，针对病因治疗。

【窦性心律不齐】：

- (1) 供内科临床参考，可见于正常人，无重要临床意义。
- (2) 见于正常人，是一种随呼吸节律而变化的正常心律。

【甲状腺右侧叶结节】：

- (1) 甲状腺结节是一种常见的甲状腺疾病，很多甲状腺疾病可表现为结节，如可由甲状腺退行性变、炎症、自身免疫性及新生物等多种病变所致。甲状腺结节在各个年龄段的男女人群中均可见到，但中年女性中较多。
- (2) 甲状腺结节分良性和恶性两大类，良性的占绝大多数，恶性者不足 1%，判断甲状腺结节的良恶主要依靠病史、体格检查、放射性核素扫描、穿刺细胞学检查。
- (3) 建议往外科就诊，进一步检查，明确诊断，结合临床诊治并定期复查。

【子宫肌瘤】：

- (1) 子宫肌瘤又称子宫平滑肌瘤，是女性生殖器最常见的一种良性肿瘤，多见于 30—50 岁妇女，以 40—50 岁最为多见。
- (2) 子宫肌瘤根据肌瘤与子宫壁的关系分 3 类：肌壁间肌瘤、浆膜下肌瘤和粘膜下肌瘤。
- (3) 子宫肌瘤多无症状，少数表现为阴道出血，腹部触及肿物以及压迫症状等。如发生蒂扭转或其他情况时可引起疼痛。以多发性子宫肌瘤为常见。
- (4) 治疗必须根据患者年龄、生育要求、症状、肌瘤大小等情况全面考虑，肌瘤小且无症状，尤其近绝经年龄者，雌激素水平低落，肌瘤可自然萎缩或消失，通常不需治疗，每 3—6 个月随访一次；若肌瘤较大或症状明显继发贫血者，常需手术切除。

汇总医生： 丁昊炜

主检日期： 2024-10-31

主检医生：

分科结果

身高、体重、血压

项目名称	检查结果	项目名称	检查结果
身高	153cm	体重	60kg
血压	136/76mmHg		

***小结：**

(1) 体重指数 25.63：超重

操作员：闫辛儿 检查日期：2024-10-30 检查医生：名燕凌

妇科内诊

项目名称	检查结果	项目名称	检查结果
外阴	正常	尿道口	正常
阴道	黏膜充血	子宫	正常
附件	正常	宫颈	光滑
后穹窿	正常		

***小结：**

(1) 阴道炎

操作员：智美玲 检查日期：2024-10-30 检查医生：智美玲

检验报告

宫颈涂片

项目名称	检查结果	单位	参考值	提示
宫颈涂片	巴氏 I 级			

***小结:**

未见异常

操作员：贺琰 检查日期:2024-10-30 检查医生:康建忠

生殖道微生态

项目名称	检查结果	单位	参考值	提示
线索细胞	-			
清洁度	II			
上皮细胞(白带)	++			
滴虫	-			
G-球菌	-			
霉菌	-			
G-杆菌	++			
G+杆菌	-			
G+球菌	-			

***小结:**

G-杆菌 ++

操作员：余雅倩 检查日期:2024-10-31 检查医生:康建忠

大同瑞慈康复医院 12导联心电图报告

鲁向柳 女 40岁 体检号:447102

病床号:

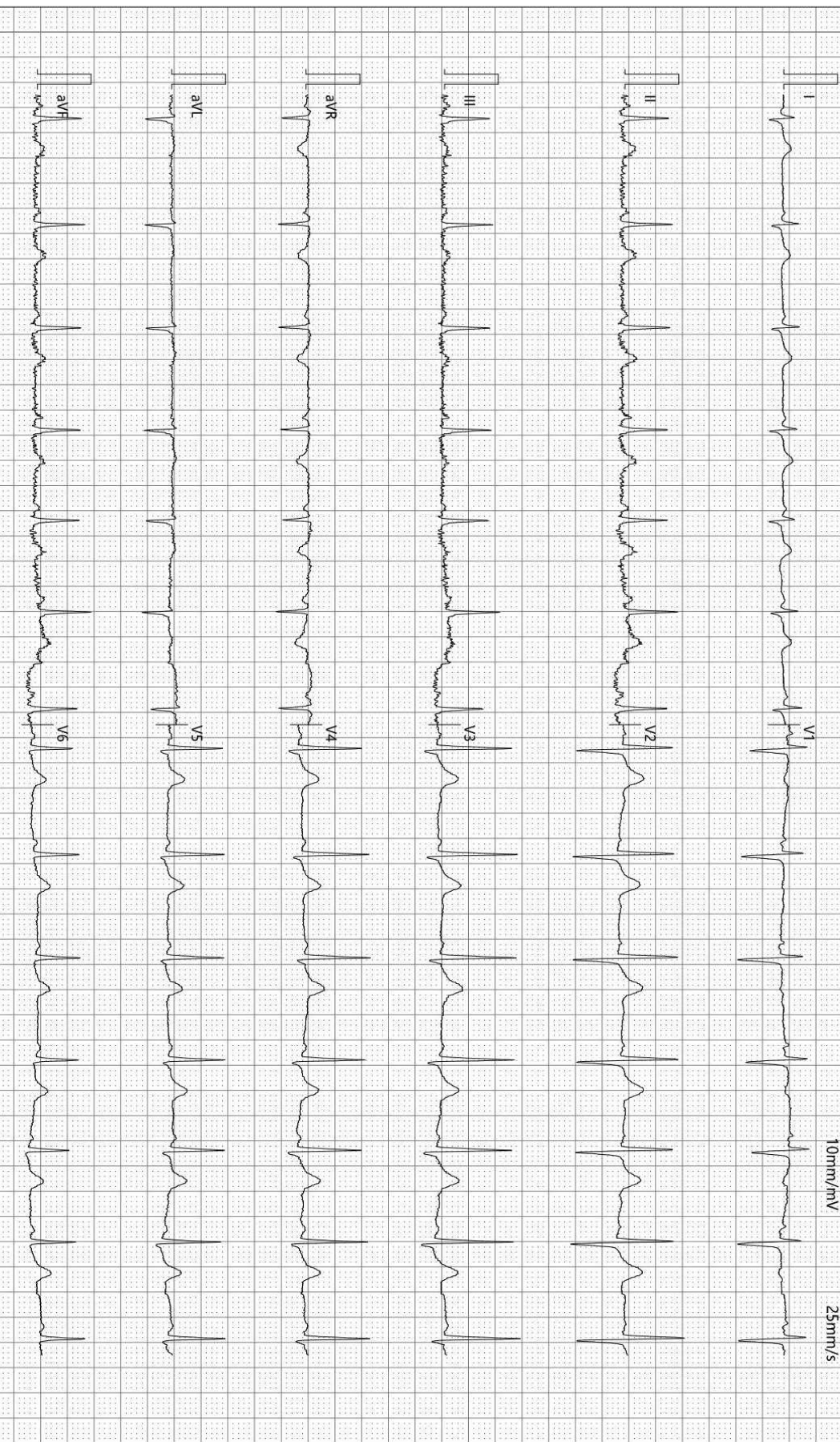
诊断结果:

窦性心律不齐

诊断医生:

张生 陶志娟

HR	: 72bpm	[60 ~ 100bpm]
P	: 83ms	[0 ~ 110ms]
PR	: 111 ↓ ms	[120 ~ 200ms]
QRS	: 84ms	[60 ~ 100ms]
QT/QTc	: 360/395ms	[320 ~ 440/0 ~ 460ms]
P/QRS/T	: 72/86/46deg.	[0 ~ 75/-30 ~ 90/0 ~ 75deg]
RV5/SV1	: 1.047/0.769mV	[0.0 ~ 2.5/0.0 ~ 2.0mV]



检查时间:2024-10-30 09:39:47

诊断时间:2024-10-30 09:54:59

SEMIP V1 90

仅供临床参考

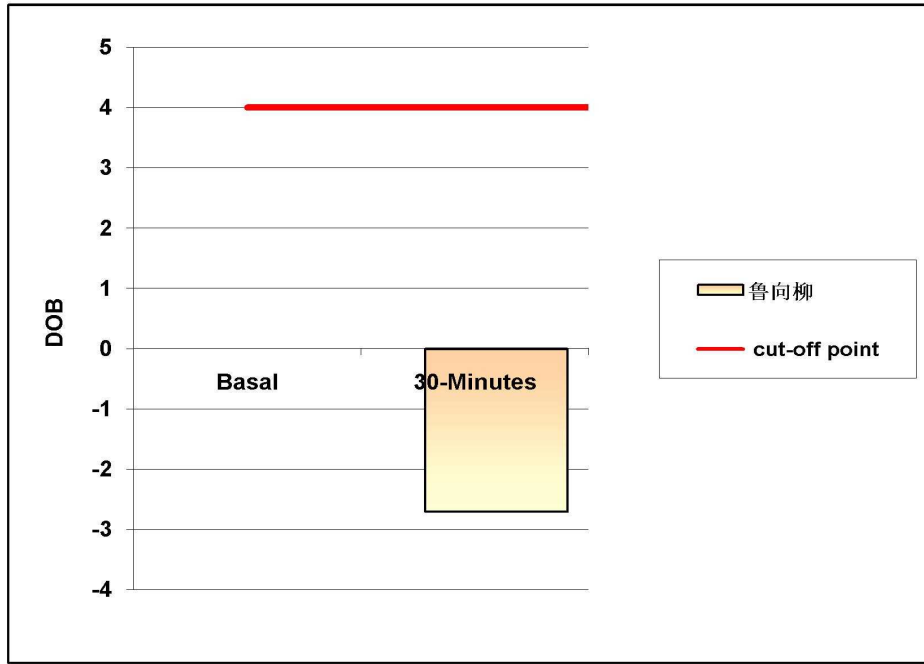
大同瑞慈健康体检

¹³C呼气试验检验报告

患者姓名	鲁向柳	年龄	40	性别	女
患者 ID	2309020580	日期	2024/10/30	联系电话	
申请医生	曹居杰	科室		住院号	

¹³C呼气试验

Basal DOB 0.0
30-Minutes DOB -2.7



阳性参考值 (Delta Over Baseline(DOB)):

30分钟的DOB值:	≥ 4.0	h.p. - 阳性
	< 4.0	正常

检测结果: DOB= -2.7 阴性

结论: 您本次幽门螺旋杆菌 (h. p.) 检测结果为阴性 (正常)。

检测医生: 曹居杰

Rich 大同瑞慈康复医院
超声诊断图文报告

流水号: 2309020580

超声号: 1733233

姓名: 鲁向柳

年龄: 40岁

性别: 女

检查设备: Vivid E95

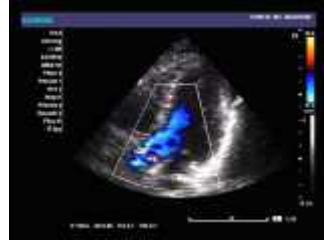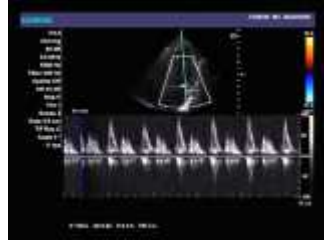
体检号: 447102

申请医院: 本院

体检科室: 体检科

检查部位: 心脏彩超

经典图像:



影像所见:

超声测量 (单位: mm)

升主动脉内径 21 (32±3mm)

左房内径 23 (35mm)

室间隔 9 (8-11mm)

左室内径 38 (47±4mm)

左室后壁 8 (8-11mm)

EF66% (50-80%)

右室内径 26 (36±4mm)

右房内径 30 (36±4mm)

FS36% (28-41%)

主肺动脉内径 22 (23±3mm)

升主动脉内径正常, 心脏各腔室大小正常, 室间隔厚度正常, 左室壁未见明显节段性运动异常, 各瓣膜及启闭功能未见明显异常, 舒张期二尖瓣口血流频谱 E/A>1, 心包腔未见积液。

影像诊断:

心脏结构及功能未见明显异常

报告医师: 张婷婷

检查日期: 2024-10-30

审核医师: 张婷婷

报告日期: 2024-10-30



注: 本报告仅供临床医生参考!

地址: 大同市魏都大道 79 号。若有疑问, 请致电: 0352-2830580

Rich 大同瑞慈康复医院
超声诊断图文报告

流水号: 2309020580

超声号: 1733214

姓名: 鲁向柳

年龄: 40岁

性别: 女

检查设备: Vivid E95

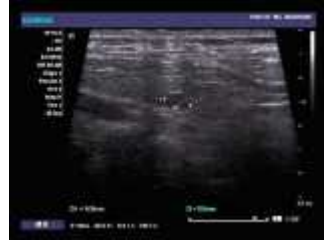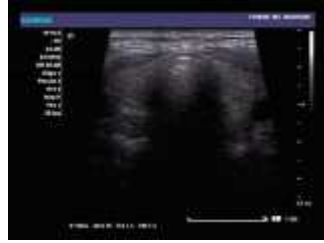体检号: 447102

申请医院: 本院

体检科室: 体检科

检查部位: 甲状腺彩超

经典图像:



影像所见:

甲状腺双侧叶形态正常,包膜完整,右侧叶下极探及大小约0.5*0.4cm囊性结节,形态规则,边界清,内可见强回声斑,余实质回声均匀,CDFI:未见异常血流信号。
双侧颈部未见明显肿大淋巴结。

影像诊断:

甲状腺右侧叶结节 TI-RADS 2级

报告医师: 张婷婷

检查日期: 2024-10-30

审核医师: 张婷婷

报告日期: 2024-10-30



注: 本报告仅供临床医生参考!

地址: 大同市魏都大道79号。若有疑问,请致电: 0352-2830580

Rich 大同瑞慈康复医院
超声诊断图文报告

流水号: 2309020580

超声号: 1733218

姓名: 鲁向柳

年龄: 40岁

性别: 女

检查设备: Vivid E95

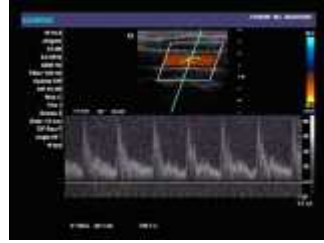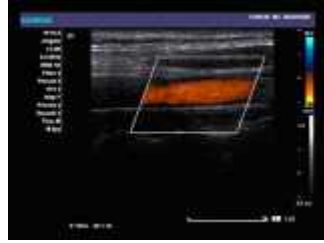体检号: 447102

申请医院: 本院

体检科室: 体检科

检查部位: 颈部血管彩超

经典图像:



影像所见:

右锁骨下动脉起始处、双侧颈总动脉、颈内、颈外动脉起始段内中膜不增厚, 内壁欠光滑, 管壁未见明确强回声斑。
CDFI: 血流充盈好。PW: 频谱形态正常。

双侧椎动脉走行正常, 椎动脉内径正常, 管壁不厚, 管腔内为无回声, CDFI: 血流充盈好。PW: 频谱正常。

影像诊断:

双侧颈动脉、椎动脉未见明显异常

报告医师: 张婷婷

检查日期: 2024-10-30

审核医师: 张婷婷

报告日期: 2024-10-30



注: 本报告仅供临床医生参考!

地址: 大同市魏都大道 79 号。若有疑问, 请致电: 0352---2830580

Rich 大同瑞慈康复医院
超声诊断图文报告

流水号: 2309020580

超声号: 1733224

姓名: 鲁向柳

年龄: 40岁

性别: 女

检查设备: Vivid E95

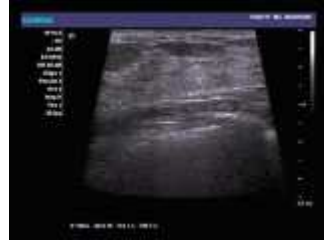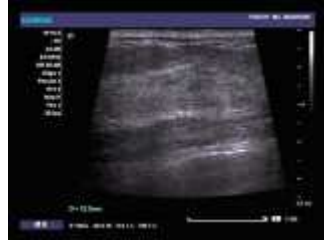体检号: 447102

申请医院: 本院

体检科室: 体检科

检查部位: 乳腺彩超

经典图像:



影像所见:

双侧乳腺腺体层次清晰, 右乳腺体厚 1.2cm, 左乳腺体厚 1.1cm, 乳导管未见扩张, 未见明显占位性病变, CDFI: 未见异常血流信号。

双侧腋下未见明显肿大淋巴结。

影像诊断:

双侧乳腺未见明显异常

报告医师: 张婷婷

检查日期: 2024-10-30

审核医师: 张婷婷

报告日期: 2024-10-30



注: 本报告仅供临床医生参考!

地址: 大同市魏都大道 79 号。若有疑问, 请致电: 0352---2830580

Rich 大同瑞慈康复医院
超声诊断图文报告

流水号: 2309020580

超声号: 1733216

姓名: 鲁向柳

年龄: 40 岁

性别: 女

检查设备: Vivid E95

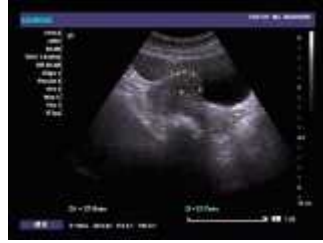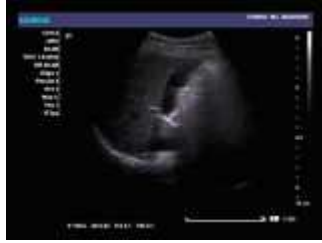体检号: 447102

申请医院: 本院

体检科室: 体检科

检查部位: 全腹彩超

经典图像:



影像所见:

肝脏大小形态正常, 包膜光滑完整, 实质回声均匀, 肝内管道系统走行清晰, 门静脉及肝内胆管不扩张。
胆囊大小形态正常, 壁不厚、光滑, 囊内透声好, 肝外胆管不扩张。
胰腺大小形态正常, 实质回声均匀, 主胰管不扩张。
脾脏大小形态正常, 实质回声均匀, 脾门静脉不宽。
双肾大小形态正常, 皮髓质分界清晰, 集合系统未见分离, 双侧输尿管未见扩张。
膀胱充盈佳, 未见明显异常。
前位子宫, 大小约 5.2*5.2*4.7cm, 肌壁回声欠均匀, 其内探及数个低回声结节, 较大者位于前壁, 大小约 2.8*2.2cm, 形态规则, 边界清, 内膜线清晰, 厚 0.7cm, 宫颈厚约 2.8cm, 双侧附件区未见异常。

影像诊断:

子宫肌瘤 (多发)

报告医师: 张婷婷

检查日期: 2024-10-30

审核医师: 张婷婷

报告日期: 2024-10-30



注: 本报告仅供临床医生参考!

地址: 大同市魏都大道 79 号。若有疑问, 请致电: 0352-2830580