



2309020573

# 大同瑞慈健康体检

## 报 告 册

体检编号	447097	工号	1
姓名	张红雨		
性别	男	年龄	72岁
单位	大同市气象局		
部门	在职		
联系电话	13734211448		
体检日期	2023-12-06		

尊敬的张红雨先生您好！

首先，瑞慈健康体检全体员工欢迎您的光临，并对您的信任表示衷心的感谢！

您于 2023-12-06 （体检编号：447097）完成健康检查，本机构的各科医生已根据您的体检项目及结果，汇总成此份健康体检报告，并经总检医生审核。据此提出对您健康状况的综合分析及建议。

瑞慈健康体检倡导“大健康、大康复”，提出“健康是第一财富（Rich）”的人文理念。希望您仔细阅读并妥善地保管此份健康体检报告，并认真关注报告中的提示与建议，若您对报告内容有任何疑问，可直接与瑞慈健康体检客服部联系，进一步咨询。

健康体检咨询电话：**0352-2824444**

客户服务咨询电话：**0352-2830597**

**400-6112995**

瑞慈健康体检报告由下列内容组成：

第一部分：主检报告

第二部分：分科分项结果

第三部分：检验报告

第四部分：附表

## 主检报告

### 检查综述

- 1、【生化全项 1】 间接胆红素 (IBIL) 偏高 (21.50  $\mu\text{mol/L}$ ) 动脉硬化指数偏高 (4.56) 总胆固醇 (CHOL) 偏高 (7.16  $\text{mmol/L}$ ) 甘油三脂 (TG) 偏高 (1.82  $\text{mmol/L}$ ) 低密度脂蛋白 (LDL) 偏高 (5.47  $\text{mmol/L}$ )
- 2、【尿液分析+尿沉渣】 鳞状上皮细胞偏高 (1 /HP) 粘液丝偏高 (19 /HP)
- 3、【CT 检查】 右肺下叶肺大泡 左肺舌段及两肺下叶间质改变 冠状动脉硬化性改变，进一步检查
- 4、【甲状腺彩超】 1. 甲状腺右侧叶结节伴钙化 建议进一步检查 2. 甲状腺双侧叶余结节 TI-RADS 2-3 级
- 5、【全腹彩超】 1. 肝多发囊肿 2. 前列腺肥大伴钙化斑
- 6、【动脉硬化检测】 1. 1 级高血压 2. 外周动脉僵硬度增高

### 医生建议

#### 【间接胆红素 (IBIL) 偏高】：

- (1) 间接胆红素 (IBIL) 是未被肝细胞摄取、未与葡萄糖结合的胆红素为结合胆红素，也就是间接胆红素。
- (2) 间接胆红素升高，是因为血液中的红细胞被大量破坏，大量的间接胆红素被释放入血，同时血液中的间接胆红素含量远远超出了肝细胞对胆红素的摄取、代谢和排泄能力。
- (3) 因此间接胆红素升高，往往提示溶血性黄疸，最有可能就是溶血性贫血，或者是由于输血血型不合及其他恶性疾病导致的溶血。
- (4) 总胆红素、间接胆红素、直接胆红素这三项是反映胆红素代谢的指标，而胆红素长期以来是作为溶血及肝胆疾病的重要异常指标。胆红素检查主要用于黄疸检查，反映肝脏疾病和胆道梗阻，如肝细胞发生炎症坏死等损害时会引起黄疸，胆道疾病及溶血性疾病也可引起黄疸。
- (5) 总胆红素、间接胆红素、直接胆红素均升高：见于肝细胞性黄疸，如急慢性肝炎、肝硬化、肝坏死等。
- (6) 总胆红素及间接胆红素升高：见于溶血性黄疸，如溶血性贫血，溶血性输血反应，新生儿溶血病。
- (7) 总胆红素及直接胆红素升高：见于梗阻性黄疸，如胆石症、胆管炎、肝癌胰头癌等，其升高程度与病情呈正相关，且癌性梗阻高于良性梗阻。
- (8) 总之，看肝功能化验单，要结合病情、病史、查体和其它相关的化验单、影像检查，排除生理性升高的因素（如有无感冒、酗酒、过于劳累、熬夜等情况），全面综合考虑。

#### 【总胆固醇 (CHOL) 偏高】：

- (1) 总胆固醇是脂质的主要成分之一，其数量受年龄、家族、性别、饮食、遗传等多种因素影响。总胆固醇对人体生长发育以及新陈代谢有重要的作用，正常值是 2.59-5.20 $\text{mmol/L}$ 。
- (2) 总胆固醇升高后，会增加类脂物质的堆积，会产生更多的血管斑块，进而增加心脑血管疾病的风险。大于 5.21-5.69 $\text{mmol/L}$  是胆固醇的临界偏高，即使是一个完全健康的人，只要总胆固醇 > 7.2 $\text{mmol/L}$  或低密度脂蛋白 > 4.9 $\text{mmol/L}$ ，未来发生心脑血管的风险就明显增高，应该马上治疗。
- (3) 总胆固醇升高根据病因可分为两大类：一是原发性，是由于遗传因素缺陷所致，另一种是继发性，可引起其升高的疾病主要有糖尿病、高血压、甲减、肝肾疾病等。
- (4) 降低总胆固醇的治疗中，原发性偏高应积极应用降脂药，曾经选择他汀类药物，胆固醇任不能达标的，可联合用药（如依折麦布等）。
- (5) 如果总胆固醇偏高，且患者有糖尿病、高血压、甲减、肝肾疾病或者已经发生心脑血管疾病的人更应积极用药，控制降低疾病风险。
- (6) 戒烟，增强运动，采用低脂、低糖饮食，少食富含脂肪、胆固醇及饱和脂肪酸的食物，多进食蔬菜、水果、豆制品、粗粮、鱼和高纤维食品。
- (7) 必要时在医师指导下使用降脂药物治疗，并前往内分泌科复诊。

**【动脉硬化指数偏高】：**

(1)动脉硬化指数偏高，提示动脉硬化的风险性会更高，也就是心脑血管疾病的发病率会相对较高。建议控制血脂、血糖，少吃油腻食物，多吃蔬菜水果，加强锻炼，减轻体重。

**【甘油三酯(TG)偏高】：**

- (1)甘油三酯是甘油和脂肪酸所构成的有机化合物，甘油三酯测定是脂类代谢的重要指标之一。
- (2)甘油三酯增高与冠心病的发生有着重要的相关性，随年龄增大而有上升的趋势，其增高最常见于高脂和过量糖类饮食、肥胖等。
- (3)甘油三酯主要功能是为机体提供能量，其正常值在 0.7-1.7mmol/L 之间，1.7-2.29mmol/L 为边缘增高，提示应该注意饮食和运动了。
- (4)甘油三酯大于 2.3mmol/L，就称为高甘油三酯血症。甘油三酯增高虽然不会直接导致血管斑块的形成，但也会间接引起心脑血管疾病风险增加，同时，当甘油三酯大于 5.6mmol/L 时，还会增加急性胰腺炎的风险，所以降低甘油三酯的基础主要是控制饮食，饮食控制不佳可以选择药物治疗。
- (5)生活方式的干预是控制甘油三酯水平升高的基础，包括减重，增加运动量，限制酒精摄入以及避免食用果糖和高碳水化合物食物。多食蔬菜水果，定期复查。
- (6)明显增高者在医师的指导下使用降脂药物治疗，首选他汀和贝特类药物。

**【低密度脂蛋白(LDL)偏高】：**

- (1)在血脂检查中，我们最该关注的是低密度脂蛋白，这是因为这些指标与心脑血管疾病的关系最为密切，正常值为 0-4.13mmol/L。
- (2)低密度脂蛋白有三个标准：普通人应 $\leq$ 3.4mmol/L，没有任何高危因素的人，其低密度脂蛋白最好控制在 3.4mmol/L 以下。
- (3)高危人群应 $\leq$ 2.6mmol/L，有高血压、糖尿病、家族史、肥胖，或低度脂蛋白 $\geq$ 4.9mmol/L，这些人的低密度脂蛋白最好降低至 2.6mmol/L 以下。
- (4)极高危人群应 $\leq$ 1.8mmol/L，有冠心病、心肌梗塞、心绞痛、脑梗死、冠状动脉植入支架术后、心脏搭桥术后、严重的颈动脉斑块等缺血性心脑血管疾病的人，这些人低密度脂蛋白最好控制到 1.8mmol/L 以下。
- (5)建议低脂、低糖饮食，戒烟酒，多食蔬菜。定期复查血脂，明显增高者，在医师指导下使用降脂药物治疗，在积极治疗原发疾病的基础上降低低密度脂蛋白。

**【鳞状上皮细胞偏高】：**

(1)在生理情况下，机体正常的新陈代谢都会引起鳞状上皮细胞的脱离，这是一种正常的机体现象。如果长时间出现鳞状上皮细胞偏高的现象时，则有可能是尿路感染、泌尿系统结石等因素导致，应及时往泌尿外科进一步诊断治疗。

**【粘液丝偏高】：**

- (1)尿常规中粘液丝是由尿路中细胞分泌出来的，在有尿路感染时分泌会明显增多，且伴有炎症细胞的出现。
- (2)粘液丝偏高，可分为生理性偏高和病理性偏高两种，生理性偏高一般是由于喝水较少导致的尿液浓缩，一般在喝水后就能达到稀释的效果。
- (3)病理性的粘液丝偏高是由于泌尿系炎症或者是前列腺炎导致的，需要注意观察，多喝水，同时有白细胞等炎症细胞增多时，应及时服用抗感染药物治疗。如果仅有粘液丝的增多而没有白细胞等炎症细胞增多时，尿路有炎症的可能性不大。
- (4)建议平时饮食注意清淡，多喝水，少吃油腻和辛辣的食物，要注意个人清洁卫生，勤洗阴部，注意休息。

**【肺大泡】：**

- (1)肺大泡是指由于各种原因导致肺泡腔内压力增高，肺泡壁破裂，互相融合，在肺组织形成含气囊腔。
- (2)其有先天性和后天性两种，先天性多见于小儿，后天性多见于成人、老年患者。较小的，数目少的单纯肺大泡可无任何症状，体积大的或多发性的肺大泡可有胸闷、气短等症状。建议呼吸科结合临床诊治。

**【两肺下叶间质改变】：**

(1) 建议呼吸内科诊断治疗。

**【冠状动脉硬化性改变】：**

(1) 建议心血管内科诊断治疗。

**【甲状腺双侧叶余结节】：**

(1) 甲状腺结节是一种常见的甲状腺疾病，很多甲状腺疾病可表现为结节，如可由甲状腺退行性变、炎症、自身免疫性及新生物等多种病变所致。甲状腺结节在各个年龄段的男女人群中均可见到，但中年女性中较多。  
(2) 甲状腺结节分良性和恶性两大类，良性的占绝大多数，恶性者不足1%，判断甲状腺结节的良恶主要依靠病史、体格检查、放射性核素扫描、穿刺细胞学检查。建议往普外科就诊，进一步检查，明确诊断，结合临床诊治并定期复查。

**【甲状腺右侧叶结节伴钙化】：**

(1) 甲状腺结节是一种常见的甲状腺疾病，很多甲状腺疾病可表现为结节，如可由甲状腺退行性变、炎症、自身免疫性及新生物等多种病变所致。甲状腺结节在各个年龄段的男女人群中均可见到，但中年女性中较多。  
(2) 甲状腺结节分良性和恶性两大类，良性的占绝大多数，恶性者不足1%，判断甲状腺结节的良恶主要依靠病史、体格检查、放射性核素扫描、穿刺细胞学检查。建议往外科就诊，进一步检查，明确诊断，结合临床诊治并定期复查。

**【肝多发囊肿】：**

(1) 首次发现，应往肝胆外科复查就诊，待确诊后小于5cm者请3个月到半年复查；大于5cm者请到肝胆外科诊治。

**【前列腺肥大伴钙化斑】：**

(1) 前列腺增生又称前列腺肥大，增生的腺体位于膀胱颈部，会使尿路梗阻，引起尿频和排尿困难，严重影响患者的生活质量，是中老年男性的常见疾病。建议往泌尿科咨询，结合临床诊治。  
(2) 前列腺钙化斑大多数是由于前列腺炎症之后，前列腺内部组织局部出现了纤维化、钙质沉积而引起的。多数患者都是在体检时通过彩超检查时发现的，一般情况没有不适症状不需治疗。部分患者如有不适症状，建议前往泌尿科诊断治疗。

**【1级高血压】：**

(1) 高血压是指收缩期和（或）舒张期动脉血压高于正常，并连续三次不同日测量，血压都高于正常标准，可确定患高血压病。  
(2) 高血压的发病与遗传、精神过度紧张、肥胖、吸烟、酗酒、嗜盐等因素有关。血压持久增高，可导致心、脑、肾等脏器的损害。  
(3) 原发性高血压由于目前原因不明（部分与遗传有关），须终身服药降压。高血压主要危害心、脑血管和肾脏。一旦确诊“高血压”就要终生服药。  
(4) 平时应低盐（每天5~10g）、低脂饮食（少吃动物脂肪与内脏）；戒烟限酒。遵照医嘱坚持服药，定期测量血压，宜控制在140/90mmHg以下，若合并有糖尿病和肾病，要把血压控制在130/80mmHg以下。  
(5) 血压到正常水平时，说明此时选用的降压药和治疗方案基本合适，但并不意味着高血压已被“治愈”，应坚持治疗。若盲目自行停药或间断服药，常会使血压波动很大，而加重心、脑、肾和血管的损害。  
(6) 建议您密切关注血压，保持心情舒畅，劳逸结合，适量运动，控制体重，避免过度劳累、情绪激动等。改进生活方式，适当低盐、低脂、低胆固醇饮食，戒烟酒。必要时心血管专科诊治。

**【外周动脉僵硬度增高】：**

(1) 动脉硬化是全身性粥样硬化在肢体局部表现，是全身性动脉内膜及其中膜呈退行性、增生性改变，使血管壁变硬缩小，失去弹性，从而继发血栓形成致使远端血流量进行性减少或中断。  
(2) 要均衡饮食，要防止其他疾病引起的动脉粥样硬化，如糖尿病、肥胖、高血压。少吃含油脂和胆固醇多的食品，减少盐的摄入，多吃富含高密度脂蛋白的鱼类、海鲜。戒烟限酒，控制体重，保持良好的心态。通过适量的运动，可以明显改善动脉粥样硬化。必要时内科咨询及诊治。

汇总医生： 樊兴国

主检日期： 2023-12-07

主检医生：

## 分科结果

## 身高、体重、血压

项目名称	检查结果	项目名称	检查结果
身高	170cm	体重	66kg
血压	134/78mmHg		

**\*小结：**

未见异常

操作员：赵婉如

检查日期：2023-12-06

检查医生：名燕凌

## 检验报告

## 尿液分析+尿沉渣

项目名称	检查结果	单位	参考值	提示
白细胞尿	3	个/ul	0--13	
上皮细胞(EC)	1	/HP	0--28	
管型(CAST)	0	个/ul	0--1	
霉菌(尿)	0	/HP	0--0	
结晶	0	/HP	0--10	
透明度(CLA)	清亮			
胆红素(BIL)	-		阴性	
隐血(ERY)	-		阴性	
小圆上皮细胞(SRC)	0	个/ul	0--0	
维生素C	-		阴性	
异常红细胞	0	个/ul	0--3	
红细胞(正常)	0	个/ul	0--6	
鳞状上皮细胞	1	个/ul	0--0	↑
粘液丝	19	个/ul	0--0	↑
颜色(Colour)	淡黄色			
尿葡萄糖(GLU)	-		阴性	
酮体(KET)	-		阴性	
比重(SG)	1.025		1.003--1.030	
酸碱度(PH)	6.5		4.5--8.0	
尿蛋白质(PRO)	-		阴性	
尿胆原(URO)	-		阴性	
亚硝酸盐(NIT)	-		阴性	
红细胞(尿)(RBC)	0	个/ul	0--6	
尿白细胞(LEU)	-		阴性	

\*小结:

鳞状上皮细胞偏高(1 /HP) 粘液丝偏高(19 /HP)

操作员：赵伟 检查日期:2023-12-06 检查医生:陈建国

血常规（五分类）

项目名称	检查结果	单位	参考值	提示
白细胞(WBC)	6.37	10 <sup>9</sup> /L	3.5--9.5	
淋巴细胞绝对值(LY#)	2.40	10 <sup>9</sup> /L	1.1--3.2	
淋巴细胞百分比(LY%)	37.6	%	20--50	
中性粒细胞绝对值(GR#)	3.27	10 <sup>9</sup> /L	1.8--6.3	
中性粒细胞百分比(GR%)	51.4	%	40--75	
嗜碱性粒细胞绝对值(BA#)	0.02	10 <sup>9</sup> /L	0--0.06	
嗜碱性粒细胞百分比(BA%)	0.3	%	0--1.0	
嗜酸性粒细胞绝对值(EO#)	0.29	10 <sup>9</sup> /L	0.02--0.52	
嗜酸性粒细胞百分比(EO%)	4.6	%	0.4--8.0	
血小板(PLT)	249	10 <sup>9</sup> /L	125--350	
血小板分布宽度(PDW)	16.1	%	15--17	
平均血小板体积(MPV)	10.5	fl	6.0--14.0	
血小板压积(PCT)	0.261	%	0.11--0.28	
红细胞(RBC)	4.37	10 <sup>12</sup> /L	4.3--5.8	
血红蛋白	141	g/L	130--175	
红细胞压积(HCT)	41.1	%	40--50	
红细胞平均体积(MCV)	94.1	fl	82--100	
平均血红蛋白含量(MCH)	32.2	pg	27--34	
平均血红蛋白浓度(MCHC)	343	g/L	316--354	
单核细胞绝对值(MO#)	0.39	10 <sup>9</sup> /L	0.1--0.60	
单核细胞百分比(MO%)	6.1	%	3--10	
红细胞分布宽度标准差	44.8	fl	35--56	

(RDW-SD)				
红细胞分布宽度变异系数 (RDW-CV)	12.6	%	10.6--16.6	
大血小板比率	29.2	%	11--45	
大血小板数目	73	10 <sup>9</sup> /L	30--90	
未成熟粒细胞数目	0.00	10 <sup>9</sup> /L	0--999	
未成熟粒细胞百分比	0.0	%	0--100	
有核红细胞数目	0.000	10 <sup>9</sup> /L	0--9999	
有核红细胞百分比	0.00	/100WBC	0--9999	

**\*小结:**

未见异常

操作员：李佳敏 检查日期:2023-12-06 检查医生:陈建国

**生化全项 1**

项目名称	检查结果	单位	参考值	提示
碳酸氢根(HCO3)	22.30	mmol/L	22--29	
总蛋白(T PROT)	68.8	g/L	65--85	
白蛋白(ALB)	43.00	g/L	40--55	
球蛋白(GLB)	25.80	g/L	15--35	
白蛋白/球蛋白(ALB/GLB)	1.67		1.0--2.5	
碱性磷酸酶(ALP)	60.0	U/L	45--125	
肌酐(CREA)	86.00	umol/L	57--111	
尿酸(UA)	331.00	umol/L	200--420	
钾(K)	4.07	mmol/L	3.5--5.5	
钠(Na)	142.1	mmol/L	136--145	
氯(Cl)	102.3	mmol/L	96--108	
钙(Ca)	2.38	mmol/L	2.11--2.52	
乳酸脱氢酶(LDH)	193.00	U/L	120--250	

淀粉酶(AMY)	71.00	IU/L	35--135	
葡萄糖(GLU)	5.17	mmol/L	3.89--6.1	
总胆红素(TBIL)	25.10	umol/L	0--26	
直接胆红素(DBIL)	3.6	umol/L	0--8.0	
间接胆红素(IBIL)	21.50	umol/L	0--17.39	↑
丙氨酸氨基转移酶(ALT)	14.00	U/L	9--50	
门冬氨酸氨基转移酶(AST)	18.00	U/L	15--40	
尿素测定 (Urea)	6.00	mmol/L	3.6--9.5	
肌酸激酶(CK)	118.00	U/L	50--310	
α-羟丁酸脱氢酶	182.00	U/L	72--182	
C 反应蛋白	0.20	mg/dl	0--3	
动脉硬化指数	4.56		1.31--3.19	↑
谷草比谷丙	1.29		0.4--2.5	
总胆固醇(CHOL)	7.16	mmol/L	2.59--5.2	↑
甘油三脂(TG)	1.82	mmol/L	0.7--1.7	↑
低密度脂蛋白(LDL)	5.47	mmol/L	0--4.13	↑
高密度脂蛋白(HDL)	1.20	mmol/L	0.77--1.55	

**\*小结:**

间接胆红素(IBIL)偏高(21.50 umol/L) 动脉硬化指数偏高(4.56) 总胆固醇(CHOL)偏高(7.16 mmol/L) 甘油三脂(TG)偏高(1.82 mmol/L) 低密度脂蛋白(LDL)偏高(5.47 mmol/L)

操作员：王小雪 检查日期:2023-12-06 检查医生:陈建国

# 大同瑞慈康复医院 12导联心电图报告

张红雨 男 72岁 体检号:447097

病床号:

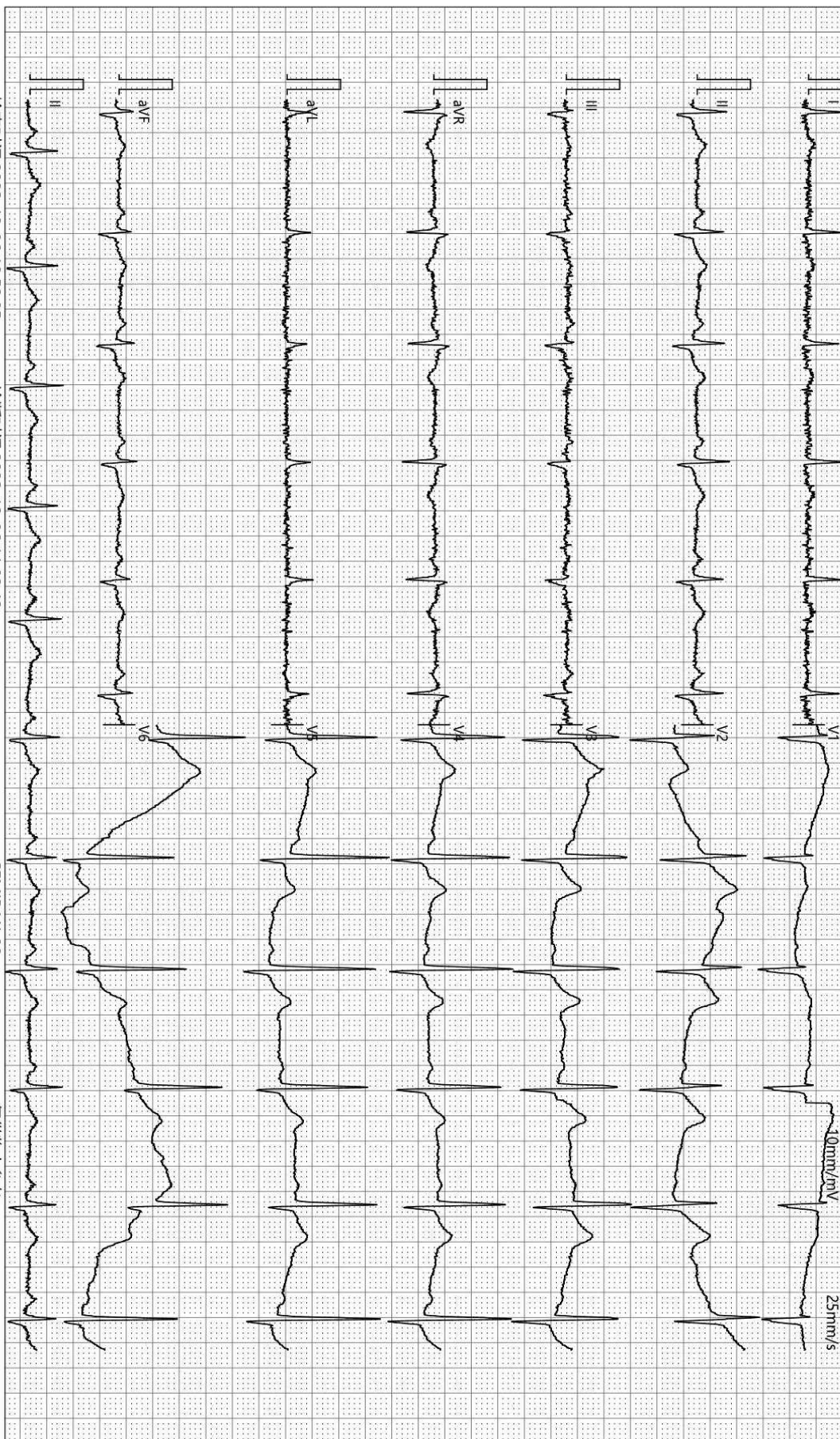
诊断结果:

- 1.窦性心律
- 2.正常心电图

诊断医生:

*张红雨*  
张红雨

HR	: 64bpm	[60 ~ 100bpm]
P	: 118 f ms	[0 ~ 110ms]
PR	: 176ms	[120 ~ 200ms]
QRS	: 99ms	[60 ~ 100ms]
QT/QTc	: 416/430ms	[320 ~ 440/0 ~ 450ms]
P/QRS/T	: 72/6/56deg.	[0 ~ 75/-30 ~ 90/0 ~ 75deg]
RV5/VS1	: 1.737/0.710mV	[0.0 ~ 2.5/0.0 ~ 2.0mV]



检查时间:2023-12-06 10:52:05

诊断时间:2023-12-06 11:02:42

SEMIP V1 90

仅供临床参考



## 双源 CT 诊断图文报告

流水号: 2309020573

影像号: CT20231205151

姓名: 张红雨

年龄: 72 岁

性别: 男

检查设备: 西门子量子双源 CT

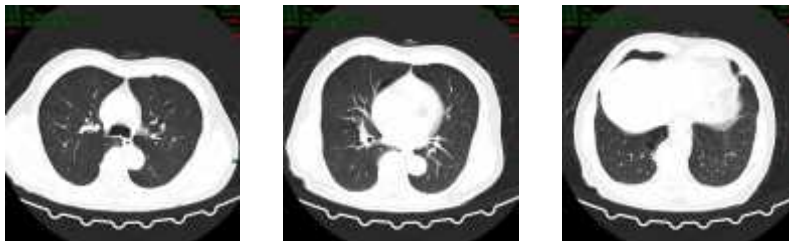体检号: 447097

申请医院: 本院

体检科室: 体检科

检查部位: CT 检查

### 经典图像:



### 影像所见:

胸廓对称, 骨性肋骨完整, 胸壁软组织结构良好, 两肺支气管血管纹理走行分布良好, 支气管束结构清晰, 右肺下叶含气囊腔, 左肺舌段及两肺下叶间质线形成。双肺通气良好。肺门结构未见异常。纵隔无偏移, 段以上支气管通畅。心影及大血管形态结构正常, 冠状动脉走行区钙化。纵隔内未见肿大淋巴结。胸膜未见异常。

### 影像诊断:

右肺下叶肺大泡

左肺舌段及两肺下叶间质改变

冠状动脉硬化性改变, 进一步检查

报告医师: 剧艳军

检查日期: 2023-12-06

审核医师: 剧艳军

报告日期: 2023-12-06

## 超声诊断图文报告

流水号: 2309020573

影像号: 1475040

姓名: 张红雨

年龄: 72 岁

性别: 男

检查设备: Vivid E95

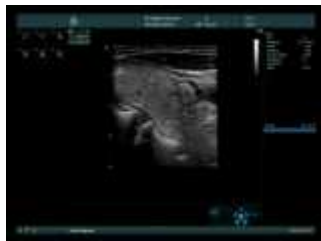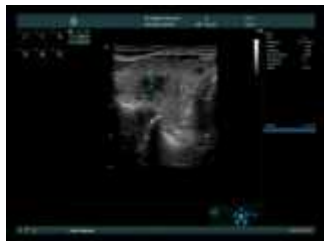体检号: 447097

申请医院: 本院

体检科室: 体检科

检查部位: 甲状腺彩超

经典图像:



影像所见:

甲状腺双侧叶形态正常, 包膜完整, 于右侧叶中部探及大小约 1.1\*0.8cm 低回声结节, 形态欠规则, 边缘欠光滑, 内可见点状强回声, CDFI: 可见少许血流信号, 另于上极及中部均探及囊性结节, 大者位于中部, 大小约 0.3\*0.2cm, 边界清, 另于下极探及两个不均质高回声结节, 大小分别约 0.9\*0.7cm、0.6\*0.4cm; 左侧叶探及数个结节, 大者位于下极, 呈囊性, 大小约 0.3\*0.2cm, 边界清。

双侧颈部未见明显肿大淋巴结。

影像诊断:

1. 甲状腺右侧叶结节伴钙化 建议进一步检查
2. 甲状腺双侧叶余结节 TI-RADS 2-3 级

报告医师: 李霞

检查日期: 2023-12-06

审核医师: 李霞

报告日期: 2023-12-06

## 超声诊断图文报告

流水号: 2309020573

影像号: 1475051

姓名: 张红雨

年龄: 72 岁

性别: 男

检查设备: Vivid E95

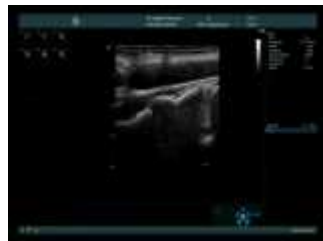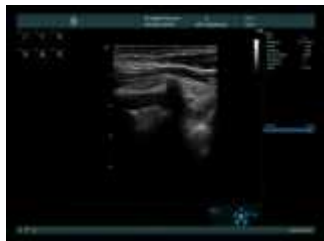体检号: 447097

申请医院: 本院

体检科室: 体检科

检查部位: 颈部血管彩超

经典图像:



影像所见:

右锁骨下动脉起始处、双侧颈总动脉、颈内、颈外动脉起始段内中膜不增厚, 内壁欠光滑, 管壁未见明确强回声斑。CDFI: 血流充盈好。PW: 频谱形态正常。

双侧椎动脉走行正常, 椎动脉内径正常, 管壁不厚, 管腔内为无回声, CDFI: 血流充盈好。PW: 频谱正常。

	内径 mm	流速 cm/s	RI
左侧椎动脉	3.2	42.1	0.60
右侧椎动脉	3.3	50.0	0.62

影像诊断:

双侧颈动脉、椎动脉未见明显异常

报告医师: 李霞

检查日期: 2023-12-06

审核医师: 李霞

报告日期: 2023-12-06

## 超声诊断图文报告

流水号: 2309020573

影像号: 1475053

姓名: 张红雨

年龄: 72岁

性别: 男

检查设备: Vivid E95

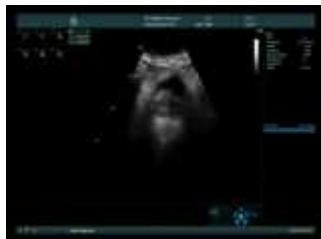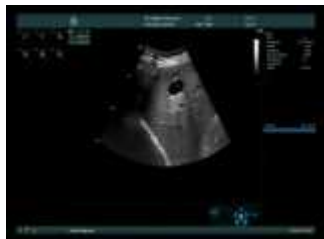体检号: 447097

申请医院: 本院

体检科室: 体检科

检查部位: 全腹彩超

经典图像:



影像所见:

肝脏大小形态正常,包膜光滑完整,肝内探及数个囊性回声,大者位于肝右叶,大小约 $2.9 \times 1.8$ cm,余实质回声均匀,肝内管道系统走行清晰,门静脉及肝内胆管不扩张。

胆囊大小形态正常,壁不厚、光滑,囊内透声好,肝外胆管不扩张。

胰腺大小形态正常,实质回声均匀,主胰管不扩张。

脾脏大小形态正常,实质回声均匀,脾门静脉不宽。

双肾大小形态正常,皮髓质分界清晰,集合系统未见分离,双侧输尿管未见扩张。

膀胱充盈欠佳。

前列腺形态饱满,大小约 $4.3 \times 3.1 \times 3.0$ cm,实质回声欠均匀,内可见直径约0.4cm强回声斑。

影像诊断:

1. 肝多发囊肿
2. 前列腺肥大伴钙化斑

报告医师: 李霞

检查日期: 2023-12-06

审核医师: 李霞

报告日期: 2023-12-06