2308310002

大同瑞慈健康体检

报

告

册

体检编号	446918	工号	446918
姓　　名	赵芯竹		
性　　别	女	年龄	28 岁
单　　位	个人套餐		
部　　门	个人套餐		
联系电话	13753258888		
体检日期	2023-08-31		

大同瑞慈康复医院
0352-2824444

尊敬的 赵芯竹女士 您好!

首先,瑞慈健康体检全体员工欢迎您的光临,并对您的信任表示衷心的感谢 !

您于 2023-08-31 (体检编号: 446918) 完成健康检查,本机构的各科医生已根据您的体检项目及结果,汇总成此份健康体检报告,并经总检医生审核。据此提出对您健康状况的综合分析及建议。

瑞慈健康体检倡导"大健康、大康复",提出"健康是第一财富 (Rich)" 的人 文理念。希望您仔细阅读并妥善地保管此份健康体检报告,并认真关注报告中的 提示与建议,若您对报告内容有任何疑问,可直接与瑞慈健康体检客服部联系,进 一步咨询。

健康体检咨询电话: 0352-2824444

客户服务咨询电话: 0352-2830597
400-6112995

瑞慈健康体检报告由下列内容组成:

第一部分:主检报告

第二部分:分科分项结果

第三部分:检验报告

第四部分:附表

主检报告

检查综述

1、【外科（含皮肤科）】 （1）甲状腺：肿大（建议查甲功）
2、【血常规（五分类）】 红细胞平均体积(MCV)偏低(70.3 fl) 平均血红蛋白含量(MCH)偏低(22.5 pg)
3、【生殖道微生态】 上皮细胞(白带)++ G-杆菌 G-杆菌＋＋
4、【生化全项 1】 动脉硬化指数偏低(1.03) 高密度脂蛋白(HDL)偏高(2.30 mmol/L)
5、【尿常规】 维生素 C+- 鳞状上皮细胞偏高(11 个/ul)
6、【颈椎 MRI】 颈 4-5 椎间盘突出（中央型）。
7、【妇科内诊】 （1）宫颈糜烂
8、【甲状腺彩超】 甲状腺弥漫性改变 建议查甲功
9、【乳腺彩超】 右乳结节 BI-RADS 3 级
10、【人乳头瘤病毒检查】HPV 高危亚型 51 阳性 HPV 高危亚型 53 阳性 HPV 低危亚型 42 阳性

医生建议

【红细胞平均体积(MCV)偏低】：
(1)供内科结合临床参考。

【平均血红蛋白含量(MCH)偏低】：
(1)供内科结合临床参考。

【G-杆菌＋＋】：
(1)阴道微生物学检查是用于提示除阴道的正常菌群之外，可致病的菌群类别判断，用于临床治疗指导。

【动脉硬化指数偏低】：
(1)建议内科结合临床参考。

【高密度脂蛋白(HDL)偏高】：
(1)高密度脂蛋白(HDL)主要在肝脏合成，具有抗动脉粥样硬化的功能，是冠心病的保护因子。高密度脂蛋白(HDL)能将周围组织包括动脉壁内的胆固醇运转到肝脏进行代谢，是一种抗动脉粥样硬化的血浆脂蛋白。
(2)高密度脂蛋白(HDL)的含量与心血管的发病率和病变程度呈负相关，即高密度脂蛋白(HDL)减低，患冠心病的危险性增加；高密度脂蛋白(HDL)含量增高，患冠心病的危险性降低。
(3)高密度脂蛋白(HDL)对冠心病的临床诊断是一个重要的参考指标。它的升高是临床冠心病保护因子之一，并能防治和延缓动脉粥样硬化的发展。
(4)血清中高密度脂蛋白(HDL)的降低，预示着冠心病的出现。临床上常同时测定高密度脂蛋白(HDL)和血清总胆固醇，并根据它们的比值作为冠心病的信息指标。
(5)高密度脂蛋白(HDL)减少，主要见于冠心病、冠状动脉粥样硬化、高甘油三酯血症、慢性贫血、脑血管病、糖尿病、急慢性肝炎、肝硬化等疾病。
(6)戒烟，增强运动，采用低脂、低糖饮食，少食富含脂肪、胆固醇及饱和脂肪酸的食物，多进食蔬菜、水果、豆制品、粗粮、鱼和高纤维食品。

(7)建议当高密度脂蛋白(HDL)减少时，可参考其他相关指标，积极治疗基础性疾病，往内分泌科复诊。

【鳞状上皮细胞偏高】:
(1)在生理情况下，机体正常的新陈代谢都会引起鳞状上皮细胞的脱离，这是一种正常的机体现象。如果长时间出现鳞状上皮细胞偏高的现象时，则有可能是尿路感染、泌尿系统结石等因素导致，应及时往泌尿外科进一步诊断治疗。

【维生素 C+-】:
(1)尿液中维生素 C 阳性，一般提示饮食中摄入维生素 C 含量较高的食物，引起尿液中维生素 C 呈阳性反应。建议定期复查尿常规。

【椎间盘突出（中央型）】:
(1)椎间盘突出症指椎间盘的纤维环破裂，髓核组织从破裂处突出（脱出）于后方或者椎管内，导致相邻脊神经根遭受刺激，从而产生颈部、腰部疼痛或下肢麻木疼痛一系列症状。临床上可分为膨隆型、突出型、脱垂游离型等。建议骨科诊治。

【宫颈糜烂】:
(1)宫颈糜烂是慢性宫颈炎最常见的一种病理改变。由于宫颈表面的鳞状上皮长期浸于碱性炎症分泌物中而剥脱，被宫颈管内柱状上皮所代替，因柱状上皮薄，可显露皮下血管，宫颈表面呈红色，通称宫颈糜烂。
(2)宫颈糜烂根据糜烂面积大小，可将宫颈糜烂分为三度，轻度指糜烂面小于整个宫颈的 1/3；中度指糜烂面占整个宫颈宫颈的 1/3-2/3；重度指糜烂面超过整个宫颈的 2/3。
(3)宫颈糜烂根据类型分为单纯性糜烂，在炎症初期，糜烂面光滑；颗粒状糜烂，因腺体及间质增生，表面凹凸不平，呈颗粒状；乳头状糜烂，增生更显著，呈乳头状。
(4)以局部治疗为主，主要有药物局部治疗和物理治疗。
(5)请在妇科医生指导下规范治疗，并定期复查。

【甲状腺弥漫性改变】:
(1)甲状腺弥漫性病变是甲状腺的一种病症，临床上常见的病种，多为结节性甲状腺肿、甲状腺癌、桥本甲状腺炎、甲亢等。建议内分泌科结合临床诊治。

【右乳结节】:
(1)乳腺结节是乳腺组织导管和乳小叶在结构上的退行性变及进行性结缔组织的生长，主要以乳房周围性疼痛为特征，或在情绪变化、劳累、天气变化时加重，每月月经前疼痛加剧，行经后疼痛减退或消失。其主要原因是由于内分泌失调。
(2)建议少吃刺激性食物或进行药物治疗干预，必要时外科诊治。

【甲状腺肿大】:
(1)建议行甲状腺功能检查及甲状腺高频 B 超，请往内分泌科诊治。

【HPV 高危亚型：阳性】:
(1)妇科咨询。
(2)妇科作宫颈细胞病理学检查。
(3)动态追踪观察 HPV 变化；定期（三个月）复查 HPV；定期常规妇检（包括子宫、附件 B 超）。
(4)必要时进行免疫治疗、抗病毒治疗及妇科相关疾病治疗（如宫颈炎的治疗等）。

【HPV 低危亚型：阳性】:
(1)妇科咨询。
(2)妇科作宫颈细胞病理学检查。
(3)动态追踪观察 HPV 变化；定期（三个月）复查 HPV；定期常规妇检（包括子宫、附件 B 超）。

(4)必要时进行免疫治疗、抗病毒治疗及妇科相关疾病治疗（如宫颈炎的治疗等）。

汇总医生： 丁昊炜

主检日期： 2023-12-11

主检医生：

分科结果

内科

项目名称	检查结果	项目名称	检查结果
心率	76 次/min	心律	齐
心脏杂音	无	心界	正常
肺部	正常	呼吸音	呼吸音清
啰音	未闻及	叩诊	叩诊呈清音
腹部触诊	腹部平软	发育	正常
肝胆	肋下未触及	脾脏	肋下未触及
双肾	无叩击痛	肠鸣音	正常
营养	良好	神经系统	正常
生理反射	生理反射存在	病理反射	病理反射未引出
颅神经	正常	运动功能	正常
深浅感觉	正常	其它	无异常发现
既往史	无		

***小结：**

未见异常

操作员：杨淑兰　　检查日期:2023-12-07　　检查医生：杨淑兰

外科（含皮肤科）

项目名称	检查结果	项目名称	检查结果
皮肤	正常	甲状腺	肿大（建议查甲功）
浅表淋巴结	无肿大	肛门	拒检
泌尿外生殖器	正常	四肢关节	未见异常
腹股沟	未见异常	足背动脉	正常
紫绀	无	色素沉着	无
脱毛	无	脱色	无
皮疹	无	浮肿	无

皮下结节	无	头颅	正常
颈部	正常	乳腺	正常
脊柱	正常	直肠	未检
皮肤黄疸	无	既往史	无
其他	无		

***小结：**

（1）甲状腺：肿大（建议查甲功）

操作员：魏利平　　检查日期:2023-12-07　　检查医生：魏利平

妇科内诊

项目名称	检查结果	项目名称	检查结果
外阴	正常	尿道口	正常
阴道	通畅	子宫	正常
附件	正常	宫颈	中度糜烂
后穹窿	正常		

***小结：**

（1）宫颈糜烂

操作员：薛荣丽　　检查日期:2023-12-07　　检查医生：薛荣丽

检验报告

尿常规

项目名称	检查结果	单位	参考值	提示
胆红素(BIL)	-			
隐血(ERY)	-			
小圆上皮细胞(SRC)	0	个/ul		
维生素 C	+-			
异常红细胞	0	个/ul	0.000-3.000	
红细胞（正常）	0	个/ul	0.000-6.000	
鳞状上皮细胞	11	个/ul	0.000-0.001	↑
粘液丝	0	个/ul	0.000-0.001	
尿葡萄糖(GLU)	-			
酮体(KET)	-			
比重(SG)	1.025		1.003-1.030	
酸碱度(PH)	6.5		4.600-8.000	
尿蛋白质(PRO)	-			
尿胆原(URO)	-			
亚硝酸盐(NIT)	-			
尿白细胞(LEU)	-			

***小结：**

维生素 C+-　鳞状上皮细胞偏高(11 个/ul)

操作员：刘慧芳　检查日期:2023-12-08　检查医生:陈建国

血常规（五分类）

项目名称	检查结果	单位	参考值	提示
白细胞(WBC)	5.41	10^9/L	3.500-9.500	
淋巴细胞绝对值(LY#)	1.30	10^9/L	1.100-3.200	

淋巴细胞百分比(LY%)	24.1	%	20.000-50.000	
中性粒细胞绝对值(GR#)	3.69	10^9/L	1.800-6.300	
中性粒细胞百分比(GR%)	68.1	%	40.000-75.000	
嗜碱性粒细胞绝对值(BA#)	0.02	10^9/L	0.000-0.060	
嗜碱性粒细胞百分比(BA%)	0.4	%	0.000-1.000	
嗜酸性粒细胞绝对值(EO#)	0.11	10^9/L	0.020-0.520	
嗜酸性粒细胞百分比(EO%)	2.0	%	0.400-8.000	
血小板(PLT)	218	10^9/L	125.000-350.000	
血小板分布宽度(PDW)	16.4	%	15.000-17.000	
平均血小板体积(MPV)	11.1	fl	6.000-14.000	
血小板压积(PCT)	0.242	%	0.110-0.280	
红细胞(RBC)	5.19	10^12/L	3.300-5.300	
血红蛋白	117	g/L	115.000-150.000	
红细胞压积(HCT)	36.5	%	35.000-45.000	
红细胞平均体积(MCV)	70.3	fl	80.000-100.000	↓
平均血红蛋白含量(MCH)	22.5	pg	27.000-34.000	↓
平均血红蛋白浓度(MCHC)	321	g/L	320.000-360.000	
单核细胞绝对值(MO#)	0.29	10^9/L	0.100-0.600	
单核细胞百分比(MO%)	5.4	%	3.000-10.000	
红细胞分布宽度标准差（RDW-SD）	39.1	fl	35.000-56.000	

红细胞分布宽度变异系数（RDW-CV）	14.7	%	10.600-16.600	
大血小板比率	34.6	%	11.000-45.000	
大血小板数目	75	10^9/L	30.000-90.000	
未成熟粒细胞数目	0.000	10^9/L	0.000-999.000	
未成熟粒细胞百分比	0.0	%	0.000-100.000	
有核红细胞数目	0.000	10^9/L	0.000-9999.000	
有核红细胞百分比	0.00	/100WBC	0.000-9999.000	

***小结：**

红细胞平均体积(MCV)偏低(70.3 fl)　平均血红蛋白含量(MCH)偏低(22.5 pg)

操作员：刘慧芳　检查日期:2023-12-08　检查医生:陈建国

生殖道微生态

项目名称	检查结果	单位	参考值	提示
线索细胞	-			
清洁度	II			
上皮细胞(白带)	++			
滴虫	-			
G-球菌	-			
霉菌	-			
G-杆菌	++			
G+杆菌	-			
G+球菌	-			

***小结：**

上皮细胞(白带)++　G-杆菌 G-杆菌 + +

操作员：刘慧芳　检查日期:2023-12-09　检查医生:陈建国

尿沉渣

项目名称	检查结果	单位	参考值	提示
白细胞尿	0	个/ul	0.000-13.000	
上皮细胞(EC)	11	/HP	0.000-28.000	
管型(CAST)	0	个/ul	0.000-1.000	
霉菌（尿）	0	/HP	0.000-0.001	
结晶	0	/HP	0.000-10.000	
透明度(CLA)	清亮			
胆红素(BIL)	-			
颜色(Colour)	淡黄色			
红细胞(尿)(RBC)	0	个/ul	0.000-6.000	

***小结：**

未见异常

操作员：刘慧芳　检查日期:2023-12-08　检查医生:陈建国

生化全项 1

项目名称	检查结果	单位	参考值	提示
碳酸氢根(HCO3)	23.10	mmol/L	22.000-29.000	
总蛋白(T PROT)	81.9	g/L	65.000-85.000	
白蛋白(ALB)	48.90	g/L	40.000-55.000	
球蛋白(GLB)	33.00	g/L	15.000-35.000	
白蛋白/球蛋白(ALB/GLB)	1.48		1.000-2.500	
碱性磷酸酶(ALP)	62.0	U/L	45.000-	

			125.000	
肌酐(CREA)	56.00	umol/L	41.000-73.000	
尿酸(UA)	307.00	umol/L	200.000-420.000	
钾(K)	4.07	mmol/L	3.500-5.300	
钠(Na)	140.9	mmol/L	135.000-145.000	
氯(Cl)	100.6	mmol/L	96.000-108.000	
钙(Ca)	2.36	mmol/L	2.110-2.520	
乳酸脱氢酶(LDH)	140.00	U/L	120.000-250.000	
淀粉酶(AMY)	36.00	IU/L	35.000-135.000	
葡萄糖(GLU)	4.42	mmol/L	3.900-6.100	
总胆红素(TBIL)	14.60	umol/L	0.000-21.000	
直接胆红素(DBIL)	2.3	umol/L	0.000-8.000	
间接胆红素(IBIL)	12.30	umol/L	0.000-17.390	
丙氨酸氨基转移酶(ALT)	23.00	U/L	9.000-50.000	
门冬氨酸氨基转移酶(AST)	21.00	U/L	13.000-35.000	
尿素测定（Urea）	4.00	mmol/L	3.100-8.000	
肌酸激酶(CK)	82.00	U/L	50.000-310.000	
α-羟丁酸脱氢酶	125.00	U/L	72.000-182.000	
C 反应蛋白	1.70	mg/dl	0.000-6.000	
动脉硬化指数	1.03		1.310-3.190	↓
谷草比谷丙	0.91		0.400-2.500	
总胆固醇(CHOL)	5.10	mmol/L	0.000-5.200	

甘油三脂(TG)	0.87	mmol/L	0.700-1.700	
低密度脂蛋白(LDL)	2.36	mmol/L	0.000-4.130	
高密度脂蛋白(HDL)	2.30	mmol/L	0.770-1.550	↑

***小结：**

动脉硬化指数偏低(1.03)　高密度脂蛋白(HDL)偏高(2.30 mmol/L)

操作员：刘慧芳　检查日期:2023-12-08　检查医生:陈建国

大同现代医学检验实验室

液基薄层细胞学图文报告

ID： 2023093027　　病理号： 088759

姓　名： 赵芯竹　　性　别： 女　　年　龄： 28 岁

送检科室：　　电话号码： 13753258888　　床　号：

病 历 号：　　体检号： 2308310002

送检医院： 大同瑞慈康复体检　　送检日期： 2023-12-07　　末次月经：

送检医生：　　采样日期：　　报告日期： 2023-12-07

标本满意度： 满意　　细 胞 量： >45%　　红细胞： ☐　　经期样本： ☐

颈管细胞： ☑　　化生细胞： ☐　　鳞状细胞： ☑　　宫颈柱状细胞： ☑

未见上皮内病变/恶性细胞： ☑

正常范围内： ☑

良性反应性改变： ☑
- 炎性： ☑
  - 轻度： ☑
  - 中度： ☐
  - 重度： ☐
- 放疗： ☐
- 妊娠： ☐
- 萎缩性： ☐
- 宫内避孕器： ☐
- 其他： ☐

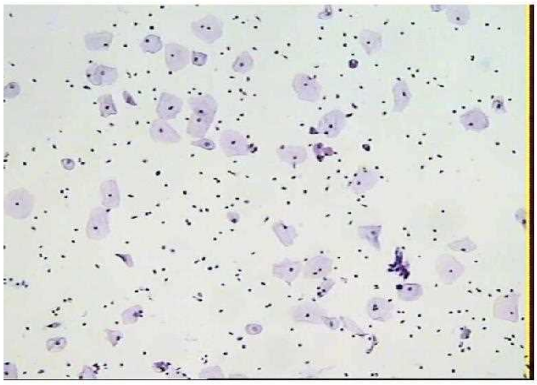

病原体： 滴虫感染： ☐　念珠菌感染： ☐　细菌感染： ☐

提示 HPV 感染： ☐　疱疹病毒感染： ☐

鳞状上皮细胞分析：

非典型鳞状细胞： ☐
- 倾向上皮内瘤变： ☐
- 倾向良性反应性改变： ☐
- 不能明确意义(ASC-US) ☐
- 不除外高度病变(ASC-H) ☐

上皮内低度病变： ☐　　鳞癌： ☐

上皮内高度病变： ☐
- CIN2： ☐
- CIN3： ☐

腺上皮细胞分析：

非典型腺细胞： ☐
- 宫内膜： ☐
- 来源不明： ☐

非典型腺细胞(宫颈管)： ☐
- 倾向原位腺癌： ☐
- 不能明确意义： ☐
- 倾向良性反应性改变： ☐

腺癌： ☐
- 宫颈管： ☐
- 宫内膜： ☐
- 其　它： ☐

炎细胞： ☐
- 轻度： ☐
- 中度： ☐
- 重度： ☐

可疑腺癌： ☐

诊断意见： 未见上皮内病变或恶性细胞（NILM）。

建　　议：

报告医师： 张荣生

地址：大同市魏都大道 79 号，本报告医师签字后有效

咨询：0352-2830587　4006-122-995

妇科细胞学是筛查项目，出于技术原因，可能会有假阴性结果，本检测仅对来样负责，如果对结果有疑义，请在收到报告 7 天内与我们联系。

大同瑞慈康复医院 12导联心电图报告

赵芯竹　女　28岁　体检号:446918　病床号:

HR	: 66bpm	[60～100bmp]	
P	: 106ms	[0～110ms]	
PR	: 141ms	[120～200ms]	
QRS	: 85ms	[60～100ms]	
QT/QTc	: 375/396ms	[320～440/0～460ms]	
P/QRS/T	: 52/71/43deg.	[0～75/-30～90/0～75deg]	
RV5/SV1	: 1.743/0.827mV	[0.0～2.5/0.0～2.0mV]	

诊断结果:

1.窦性心律

2.正常心电图

诊断医生:

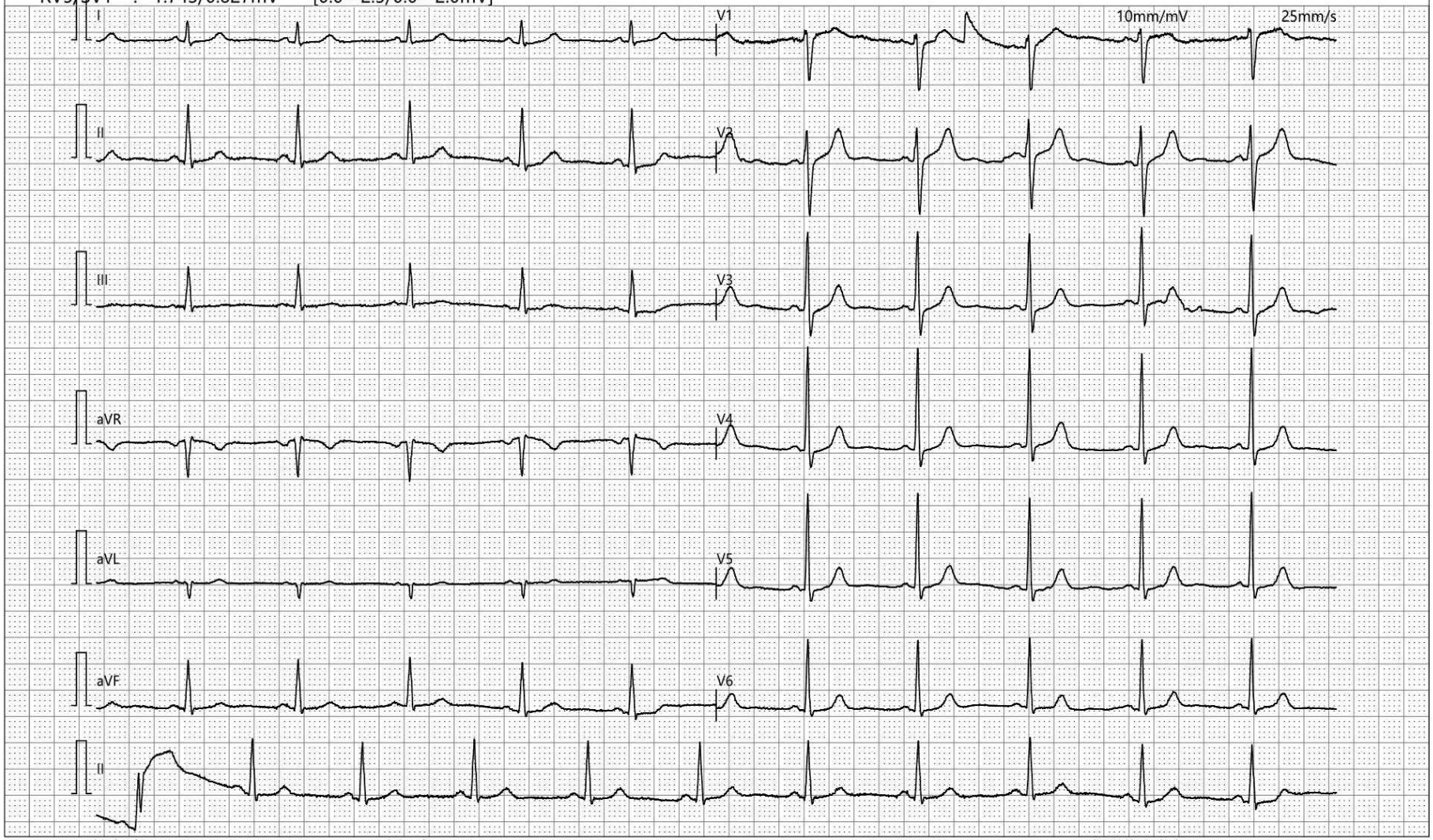

检查时间:2023-12-07 11:11:48　诊断时间:2023-12-07 12:57:32　SEMIP V1.90　*仅供临床参考*

大同瑞慈康复医院
0352-2824444

医学影像

双源 CT 诊断图文报告

流水号：2308310002 **影像号：CT20230831164**

姓名：赵芯竹	年龄：28 岁	性别：女	检查设备：西门子量子双源 CT
体检号：446918	申请医院：本院	体检科室：体检科	检查部位：脑部双源 CT

经典图像：

影像所见：

双侧大脑半球对称，脑实质未见异常，脑室无扩张，脑沟裂无增宽，脑中线居中。脑干、小脑未见异常。颅骨未见异常。

影像诊断：

颅脑 CT 平扫未见异常

报告医师：张剑峰 检查日期：2023-08-31

审核医师：蒋聪明 报告日期：2023-08-31

大同市医学影像研究中心

注：本报告仅供临床医生参考！

地址：大同市魏都大道 79 号。若有疑问，请致电：0352---2830580

医学影像

双源 CT 诊断图文报告

流水号：2308310002 **影像号：CT20230831166**

姓名：赵芯竹	年龄：28 岁	性别：女	检查设备：西门子量子双源 CT
体检号：446918	申请医院：本院	体检科室：体检科	检查部位：冠状动脉 CTA

经典图像：

影像所见：

冠状动脉起源正常，冠状动脉发育呈右优势型。

左冠状动脉主干、前降支、对角支及回旋支管壁光滑，未见钙化及非钙化斑块，管腔未见狭窄及闭塞。

右冠状动脉、后降支及左室后支管壁光滑，未见钙化及非钙化斑块，管腔未见狭窄及闭塞。

影像诊断：

双源 CT 冠状动脉成像未见病变征象

［提示］冠状动脉狭窄程度表述：轻度（25-49%） 中度（50-69%） 重度（70-99%） 闭塞（100%）

报告医师：张剑峰 检查日期：2023-08-31

审核医师：苗来生 报告日期：2023-08-31

大同市医学影像研究中心

注：本报告仅供临床医生参考！

地址：大同市魏都大道 79 号。若有疑问，请致电：0352---2830580

医学影像

MRI 诊断图文报告

流水号：2308310002 **影像号：MR20230831051**

姓名：赵芯竹	年龄：28 岁	性别：女	检查设备：西门子 1.5T 磁共振
体检号：446918	申请医院：本院	体检科室：体检科	检查部位：颈椎 MRI

经典图像：

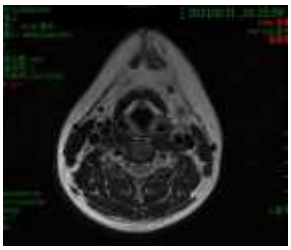
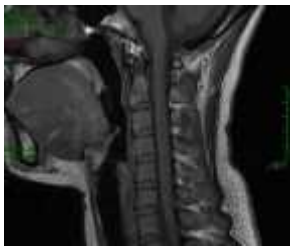
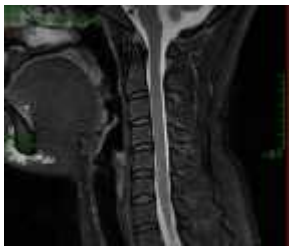

影像所见：

颈椎椎体序列正常，生理曲度变直。各椎体及附件骨结构正常。颈 4-5 椎间盘正中突出，硬膜囊受压，椎管及双侧椎间孔无狭窄，脊髓内未见异常信号。

影像诊断：

颈 4-5 椎间盘突出（中央型）。

报告医师：剧艳军 检查日期：2023-08-31

审核医师：剧艳军 报告日期：2023-08-31

大同市医学影像研究中心

注：本报告仅供临床医生参考！

地址：大同市魏都大道 79 号。若有疑问，请致电：0352---2830580

医学影像

双源 CT 诊断图文报告

流水号：2308310002 **影像号：CT20230831165**

姓名：赵芯竹	年龄：28 岁	性别：女	检查设备：西门子量子双源 CT
体检号：446918	申请医院：本院	体检科室：体检科	检查部位：肺部双源 CT

经典图像：

影像所见：

双侧胸廓对称，气管居中。气管及支气管未见狭窄及阻塞。双肺支气管血管束形态、结构、走行正常，肺内未见异常密度。双肺门不大，形态自然。心脏及大血管大小、形态未见异常。纵隔内未见肿块及肿大淋巴结。胸膜无增厚，胸膜腔内无积液。胸壁软组织及骨骼未见病变征象。

影像诊断：

胸部 CT 平扫未见异常

报告医师：张剑峰 检查日期：2023-08-31

审核医师：蒋聪明 报告日期：2023-08-31

大同市医学影像研究中心

注：本报告仅供临床医生参考！

地址：大同市魏都大道 79 号。若有疑问，请致电：0352---2830580

医学影像

超声诊断图文报告

流水号：2308310002 **影像号：1477425**

姓名：赵芯竹	年龄：28 岁	性别：女	检查设备：Vivid E95
体检号：446918	申请医院：本院	体检科室：体检科	检查部位：甲状腺彩超

经典图像：

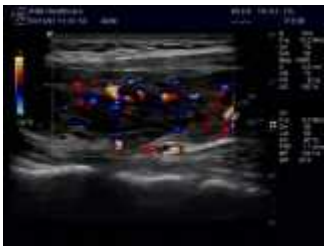

影像所见：

甲状腺双侧叶形态正常，包膜完整，实质回声不均匀、减低，CDFI：腺体内血流信号较丰富。
双侧颈部未见明显肿大淋巴结。

影像诊断：

甲状腺弥漫性改变　建议查甲功

报告医师：李菊蓉　　检查日期：2023-12-07

审核医师：李菊蓉　　报告日期：2023-12-07

大同市医学影像研究中心

注：本报告仅供临床医生参考！

地址：大同市魏都大道 79 号。若有疑问，请致电：0352---2830580

医学影像

超声诊断图文报告

流水号：2308310002 **影像号：1477427**

姓名：赵芯竹	年龄：28 岁	性别：女	检查设备：Vivid E95
体检号：446918	申请医院：本院	体检科室：体检科	检查部位：颈部血管彩超

经典图像：

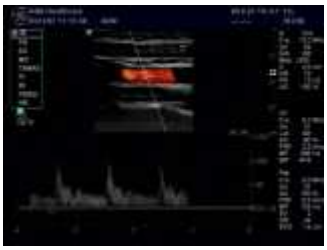

影像所见：

右锁骨下动脉起始处、双侧颈总动脉、颈内、颈外动脉起始段内中膜不增厚，内壁欠光滑，管壁未见明确强回声斑。CDFI：血流充盈好。PW：频谱形态正常。

双侧椎动脉走行正常，椎动脉内径正常，管壁不厚，管腔内为无回声，CDFI：血流充盈好。PW：频谱正常。

影像诊断：

双侧颈动脉、椎动脉未见明显异常

报告医师：李菊蓉 检查日期：2023-12-07

审核医师：李菊蓉 报告日期：2023-12-07

大同市医学影像研究中心

注：本报告仅供临床医生参考！

地址：大同市魏都大道 79 号。若有疑问，请致电：0352---2830580

医学影像

超声诊断图文报告

流水号：2308310002 **影像号：1477429**

姓名：赵芯竹	年龄：28 岁	性别：女	检查设备：Vivid E95
体检号：446918	申请医院：本院	体检科室：体检科	检查部位：乳腺彩超

经典图像：

影像所见：

双侧乳腺腺体层次清晰，右乳腺体厚 1.3cm，左乳腺体厚 1.2cm，乳导管未见扩张，右乳外上象限约 10 点位探及低回声结节，大小约 0.7*0.5cm，边界欠清，内部回声均匀，CDFI：结节内未见血流信号，左乳未见明显占位性病变。
双侧腋下未见明显肿大淋巴结。

影像诊断：

右乳结节 BI-RADS 3 级

报告医师：李菊蓉 检查日期：2023-12-07

审核医师：李菊蓉 报告日期：2023-12-07

大同市医学影像研究中心

注：本报告仅供临床医生参考！

地址：大同市魏都大道 79 号。若有疑问，请致电：0352---2830580

医学影像

超声诊断图文报告

流水号：2308310002 **影像号：1477431**

姓名：赵芯竹	年龄：28 岁	性别：女	检查设备：Vivid E95
体检号：446918	申请医院：本院	体检科室：体检科	检查部位：全腹彩超

经典图像：

影像所见：

肝脏大小形态正常，包膜光滑完整，实质回声均匀，肝内管道系统走行清晰，门静脉及肝内胆管不扩张。
胆囊大小形态正常，壁不厚、光滑，囊内透声好，肝外胆管不扩张。
胰腺大小形态正常，实质回声均匀，主胰管不扩张。
脾脏大小形态正常，实质回声均匀，脾门静脉不宽。
双肾大小形态正常，皮髓质分界清晰，集合系统未见分离，双侧输尿管未见扩张。
膀胱充盈欠佳。
前位子宫，大小约 4.5*4.2*3.4cm，肌壁回声均匀，内膜线清晰，厚 0.6cm，宫颈厚约 2.3cm，双侧附件区未见异常。

影像诊断：

肝、胆、脾、胰、双肾、子宫、双侧附件区未见明显异常

报告医师：李菊蓉 检查日期：2023-12-07

审核医师：李菊蓉 报告日期：2023-12-07

大同市医学影像研究中心

注：本报告仅供临床医生参考！

地址：大同市魏都大道 79 号。若有疑问，请致电：0352---2830580