



# 检 查 结 果

姓名	殷玉凤
性别	女
年龄	60岁
联系电话	13028086963
体检日期	2026-05-03

## 检验报告

## 甲状腺功能八项

项目名称	检查结果	单位	参考值	提示
甲状腺球蛋白(TG)	18.90	ng/ml	3.5--77	
总甲状腺素(T4)	47.90	nmol/L	50--130	↓
促甲状腺素(TSH)	3.16	uIU/ml	0.3--4.5	
促甲状腺受体抗体(TRAb)	0.25	IU/l	0--1.5	
甲状腺过氧化物酶抗体	0.26	IU/ml	0--10	
总三碘甲状腺原氨酸(T3)	1.56	nmol/L	0.75--2.10	
游离三碘甲状腺原氨酸(FT3)	4.22	pmol/L	2.0--4.2	↑
游离甲状腺素(FT4)	13.20	pmol/L	9.0--17.5	

## \*小结:

总甲状腺素(T4)偏低(47.90 ng/ml) 游离三碘甲状腺原氨酸(FT3)偏高(4.22 pg/ml)

操作员：梁可欣 检查日期：2026-05-03

检查医生：

## 尿液分析+尿沉渣

项目名称	检查结果	单位	参考值	提示
白细胞尿	5	个/u1	0--13	
上皮细胞(EC)	3	/HP	0--28	
管型(CAST)	0	个/u1	0--1	
霉菌(尿)	0	/HP	0--0	
结晶	1	/HP	0--10	
透明度(CLA)	清亮			
胆红素(BIL)	-		阴性	
隐血(ERY)	-		阴性	
小圆上皮细胞(SRC)	1	个/u1	0--0	↑
维生素C	-		阴性	

异常红细胞	0	个/u1	0--3	
红细胞（正常）	0	个/u1	0--6	
鳞状上皮细胞	2	个/u1	0--0	↑
粘液丝	0	个/u1	0--0	
颜色(Colour)	淡黄色			
尿葡萄糖(GLU)	-		阴性	
酮体(KET)	-		阴性	
比重(SG)	1.010		1.003--1.030	
酸碱度(PH)	6.5		4.5--8.0	
尿蛋白质(PRO)	-		阴性	
尿胆原(URO)	-		阴性	
亚硝酸盐(NIT)	-		阴性	
红细胞(尿)(RBC)	0	个/u1	0--6	
尿白细胞(LEU)	+-		阴性	

**\*小结:**

小圆上皮细胞(SRC)偏高(1 个/u1) 鳞状上皮细胞偏高(2 /HP) 尿白细胞(LEU)+-

操作员：荆鹏山 检查日期:2026-05-03 检查医生:祁佳佳

**血常规（五分类）**

项目名称	检查结果	单位	参考值	提示
白细胞(WBC)	5.97	10 <sup>9</sup> /L	3.5--9.5	
淋巴细胞绝对值(LY#)	2.42	10 <sup>9</sup> /L	1.1--3.2	
淋巴细胞百分比(LY%)	40.5	%	20--50	
中性粒细胞绝对值(GR#)	3.05	10 <sup>9</sup> /L	1.8--6.3	
中性粒细胞百分比(GR%)	51.0	%	40--75	
嗜碱性粒细胞绝对值(BA#)	0.01	10 <sup>9</sup> /L	0--0.06	
嗜碱性粒细胞百分比(BA%)	0.2	%	0--1.0	
嗜酸性粒细胞绝对值(E0#)	0.08	10 <sup>9</sup> /L	0.02--0.52	
嗜酸性粒细胞百分比(E0%)	1.4	%	0.4--8	

血小板(PLT)	183	10 <sup>9</sup> /L	125--350	
血小板分布宽度(PDW)	15.3	f1	9.0--17	
平均血小板体积(MPV)	11.3	f1	6.0--14.0	
血小板压积(PCT)	0.207	%	0.11--0.28	
红细胞(RBC)	5.05	10 <sup>12</sup> /L	3.8--5.1	
血红蛋白	146	g/L	115--150	
红细胞压积(HCT)	45.3	%	35--45	↑
红细胞平均体积(MCV)	89.5	f1	82--100	
平均血红蛋白含量(MCH)	28.9	pg	27--34	
平均血红蛋白浓度(MCHC)	322	g/L	316--354	
单核细胞绝对值(MO#)	0.41	10 <sup>9</sup> /L	0.1--0.6	
单核细胞百分比(MO%)	6.9	%	3--10	
红细胞分布宽度标准差(RDW-SD)	45.7	f1	35--56	
红细胞分布宽度变异系数(RDW-CV)	14.3	%	10.6--16.6	
大血小板比率	37.4	%	11--45	
大血小板数目	68	10 <sup>9</sup> /L	30--90	
未成熟粒细胞数目	0.00	10 <sup>9</sup> /L	0--0.6	
未成熟粒细胞百分比	0.0	%	0--10	
有核红细胞数目	0.000	10 <sup>9</sup> /L	0--9999	
有核红细胞百分比	0.00	/100WBC	0--9999	

**\*小结:**

红细胞压积(HCT)偏高(45.3 %)

操作员：荆鹏山 检查日期:2026-05-03 检查医生:祁佳佳

**生化 1(特殊级)**

项目名称	检查结果	单位	参考值	提示
碳酸氢根(HCO3)	27.20	mmol/L	22--29	
总蛋白(T PROT)	69.7	g/L	65--85	

白蛋白(ALB)	44.60	g/L	40--55	
球蛋白(GLB)	25.10	g/L	15--35	
白蛋白/球蛋白(ALB/GLB)	1.78		1.0--2.5	
碱性磷酸酶(ALP)	123.0	U/L	50--135	
肌酐(CREA)	49.50	umol/L	41--81	
尿酸(UA)	219.00	umol/L	140--340	
钾(K)	4.18	mmol/L	3.5--5.3	
钠(Na)	142.5	mmol/L	137--147	
氯(Cl)	103.9	mmol/L	99--110	
钙(Ca)	2.28	mmol/L	2.11--2.52	
乳酸脱氢酶(LDH)	158.00	U/L	120--250	
淀粉酶(AMY)	58.00	IU/L	35--135	
葡萄糖(GLU)	5.54	mmol/L	3.89--6.1	
总胆红素(TBIL)	8.20	umol/L	0--21	
直接胆红素(DBIL)	2.4	umol/L	0--8.0	
间接胆红素(IBIL)	5.80	umol/L	0--17.39	
丙氨酸氨基转移酶(ALT)	21.00	U/L	7--40	
门冬氨酸氨基转移酶(AST)	21.00	U/L	13--35	
尿素测定(Urea)	5.20	mmol/L	3.1--8.8	
肌酸激酶(CK)	91.00	U/L	40--200	
α-羟丁酸脱氢酶	125.00	U/L	72--182	
C反应蛋白	0.70	mg/dl	0--3	
动脉硬化指数	1.26		1.31--3.19	↓
谷草比谷丙	1.00		0.4--2.5	
总胆固醇(CHOL)	5.01	mmol/L	2.59--5.2	
甘油三脂(TG)	0.91	mmol/L	0.7--1.7	
低密度脂蛋白(LDL)	2.25	mmol/L	0--4.13	
高密度脂蛋白(HDL)	1.78	mmol/L	0.77--1.55	↑

**\*小结：**

动脉硬化指数偏低(1.26) 高密度脂蛋白(HDL)偏高(1.78 mmol/L)

操作员：孙钰 检查日期：2026-05-03 检查医生：  
.....

# 体检科 12导联心电图报告

殷玉凤 女 60岁 体检号:445838

病床号:

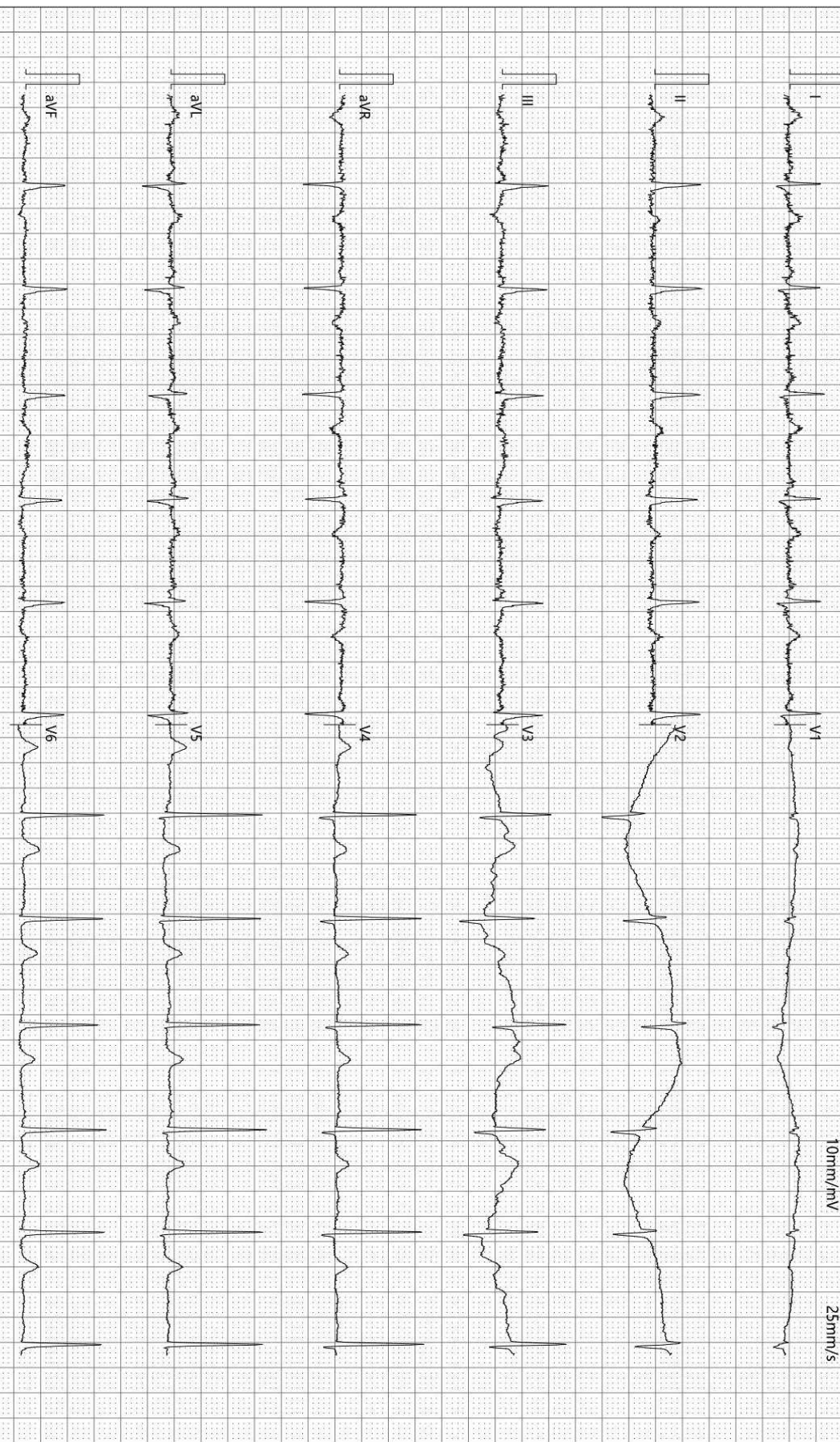
诊断结果:

窦性心律不齐

诊断医生:

张生 陶志娟

HR : 69bpm [60~100bpm]  
P : 109ms [0~110ms]  
PR : 159ms [120~200ms]  
QRS : 80ms [60~100ms]  
QT/QTc : 378/405ms [320~440/0~460ms]  
P/QRS/T : -27°/63°/3deg [0~75°/-30~90°/0~75deg]  
RV5/SV1 : 1.754/0.151mV [0.0~2.5/0.0~2.0mV]



检查时间:2026-05-03 08:18:11

诊断时间:2026-05-03 08:39:01

SEMIP V1 90

仅供临床参考

Text




# 大同瑞慈健康体检

## 颅内多普勒血流图 (TCD) 检查报告单


姓名: 殷玉凤      性别: 女      年龄: 60 岁      检查号: 23082806642308280664  
 申请科室: 体检科      申请医师: 李菊蓉      检查类型: 颅内血管      床号:

LVA 59mm(深度) PW 2MHz  
100




Vs:65.8      Vd:24.4      Vm:38.2  
 PI:1.08      RI:0.63      S/D:2.69

RVA 59mm(深度) PW 2MHz  
100



Vs:58.8      Vd:27.3      Vm:37.8  
 PI:0.83      RI:0.54      S/D:2.15

BA 64mm(深度) PW 2MHz  
100



Vs:60.9      Vd:27.7      Vm:38.8  
 PI:0.85      RI:0.54      S/D:2.19

Vs:      Vd:      Vm:  
 PI:      RI:      S/D:

Vs:      Vd:      Vm:  
 PI:      RI:      S/D:

Vs:      Vd:      Vm:  
 PI:      RI:      S/D:

### 医生意见

结论: 椎-基底动脉脑血管超声未见异常。

李菊蓉

检查日期: 2026-05-03

本报告单仅提供临床参考

Rich 大同瑞慈康复医院  
超声诊断图文报告

流水号: 2308280664

超声号: 2166398

姓名: 殷玉凤

年龄: 60岁

性别: 女

检查设备: Vivid E95

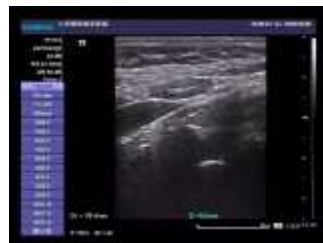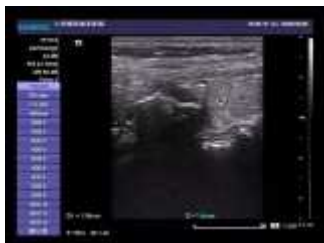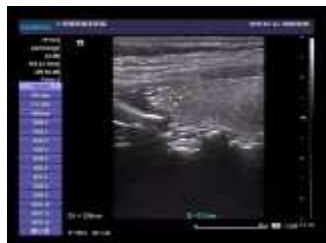体检号: 445838

申请医院: 本院

体检科室: 体检科

检查部位: 甲状腺彩超

经典图像:



影像所见:

甲状腺双侧叶形态正常, 包膜完整, 右侧叶实质内探及大小约 0.3\*0.2cm 低回声结节, 左侧叶探及大小约 0.2\*0.2cm 囊性结节, 形态规则, 边界清, 余实质回声均匀, CDFI: 未见异常血流信号。

双侧颈部均探及散在分布的淋巴结回声, 右侧大者约 1.6\*0.6cm, 左侧大者约 1.6\*0.5cm, 形态规则, 界清, 皮髓质分界清。

影像诊断:

1. 甲状腺右侧叶结节 TI-RADS III 级定期复查
2. 甲状腺左侧叶结节 TI-RADS II 级
3. 双侧颈部淋巴结肿大

报告医师: 李菊蓉

检查日期: 2026-05-03

审核医师:

报告日期: 2026-05-03



注: 本报告仅供临床医生参考!

地址: 大同市魏都大道 79 号。若有疑问, 请致电: 0352---2830580

Rich 大同瑞慈康复医院  
超声诊断图文报告

流水号: 2308280664

超声号: 2166400

姓名: 殷玉凤

年龄: 60岁

性别: 女

检查设备: Vivid E95

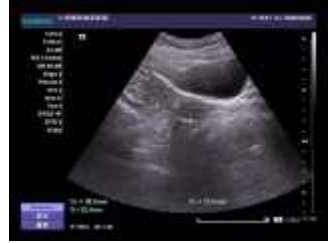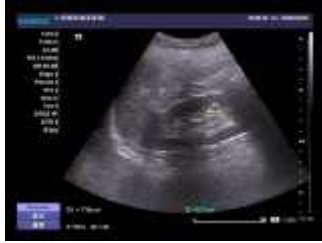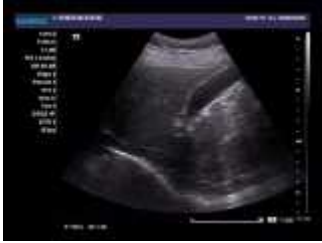体检号: 445838

申请医院: 本院

体检科室: 体检科

检查部位: 全腹彩超

经典图像:



影像所见:

肝脏大小形态正常,包膜光滑完整,实质回声细腻、增强,肝内管道系统走行欠清晰,门静脉及肝内胆管不扩张。

胆囊大小形态正常,壁不厚、光滑,囊内透声好,肝外胆管不扩张。

胰腺大小形态正常,实质回声均匀,主胰管不扩张。

脾脏大小形态正常,实质回声均匀,脾门静脉不宽。

双肾大小形态正常,皮髓质分界清晰,集合系统未见分离,双侧输尿管未见扩张。于左肾探及大小约0.7\*0.6cm囊性回声,内透声好。

膀胱充盈佳,未见明显异常。

绝经后子宫,大小约3.8\*3.6\*2.4cm,肌壁回声均匀,内膜线清晰,厚0.3cm,宫颈厚约2.2cm,双侧附件区未见异常。

影像诊断:

1. 轻度脂肪肝
2. 左肾囊肿

报告医师: 李菊蓉

检查日期: 2026-05-03

审核医师:

报告日期: 2026-05-03



注: 本报告仅供临床医生参考!

地址: 大同市魏都大道79号。若有疑问,请致电: 0352---2830580

ID 号: 2308280664

影像号: CT20260503002

姓名: 殷玉凤

年龄: 60 岁

性别: 女

检查设备: 西门子量子双源 CT

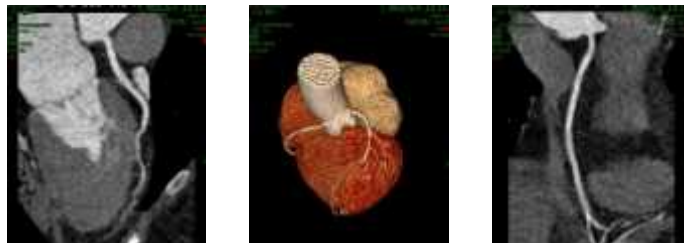体检号: 445838

申请医院: 本院

体检科室: 体检科

检查部位: 冠状动脉 CTA

## 经典图像:



## 影像所见:

冠状动脉起源正常, 冠状动脉发育呈右优势型。

左冠状动脉主干、前降支、对角支及回旋支管壁光滑, 未见钙化及非钙化斑块, 管腔未见狭窄及闭塞。

右冠状动脉、后降支及左室后支管壁光滑, 未见钙化及非钙化斑块, 管腔未见狭窄及闭塞。

## 影像诊断:

双源 CT 冠状动脉成像未见病变征象

[提示] 冠状动脉狭窄程度表述: 轻度 (25-49%) 中度 (50-69%) 重度 (70-99%) 闭塞 (100%)

报告医师:

检查日期: 2026-05-03

审核医师:

报告日期: 2026-05-03

ID 号: 2308280664

影像号: CT20260503003

姓名: 殷玉凤

年龄: 60 岁

性别: 女

检查设备: 西门子量子双源 CT

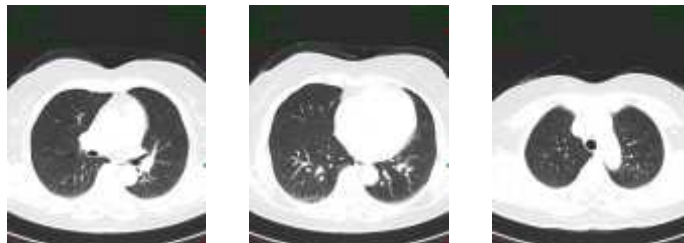体检号: 445838

申请医院: 本院

体检科室: 体检科

检查部位: 肺部双源 CT

## 经典图像:



## 影像所见:

双侧胸廓对称, 气管居中。气管及支气管未见狭窄及阻塞。左肺下叶见直径约 1cm 空腔影。双肺门不大, 形态自然。心脏及大血管大小、形态未见异常。纵隔内未见肿块及肿大淋巴结。胸膜无增厚, 胸膜腔内无积液。胸壁软组织及骨骼未见病变征象。

## 影像诊断:

左肺下叶含气囊肿

报告医师:

检查日期: 2026-05-03

审核医师:

报告日期: 2026-05-03