



2308280657

大同瑞慈健康体检

报 告 册

体检编号	445831	工号	23
姓名	杨菊芳		
性别	女	年龄	45岁
单位	健康管理 2023		
部门	健康管理 2023		
联系电话	13111227444		
体检日期	2023-12-23		

尊敬的 杨菊芳女士 您好！

首先，瑞慈健康体检全体员工欢迎您的光临，并对您的信任表示衷心的感谢！

您于 2023-12-23 （体检编号：445831）完成健康检查，本机构的各科医生已根据您的体检项目及结果，汇总成此份健康体检报告，并经总检医生审核。据此提出对您健康状况的综合分析及建议。

瑞慈健康体检倡导“大健康、大康复”，提出“健康是第一财富（Rich）”的人文理念。希望您仔细阅读并妥善地保管此份健康体检报告，并认真关注报告中的提示与建议，若您对报告内容有任何疑问，可直接与瑞慈健康体检客服部联系，进一步咨询。

健康体检咨询电话：**0352-2824444**

客户服务咨询电话：**0352-2830597**

400-6112995

瑞慈健康体检报告由下列内容组成：

第一部分：主检报告

第二部分：分科分项结果

第三部分：检验报告

第四部分：附表

主检报告

检查综述

- 1、【身高、体重、血压】 (1) 血压 114/42：本次测量基础血压偏低
- 2、【甲状腺功能系列】 促甲状腺素(TSH) 偏高(5.71 uIU/ml) 甲状腺过氧化物酶抗体偏高(1300.0 IU/ml)
- 3、【生化全项 1】 总胆红素(TBIL) 偏高(22.30 umol/L) 间接胆红素(IBIL) 偏高(18.70 umol/L) C 反应蛋白偏高(9.10 mg/L) 总胆固醇(CHOL) 偏高(5.55 mmol/L)
- 4、【尿液分析+尿沉渣】 鳞状上皮细胞偏高(1 /HP) 粘液丝偏高(1 /HP)
- 5、【左膝关节核磁平扫】 左侧膝关节： 1、髌上囊及关节腔少量积液 2、髌骨软骨下局限性骨髓水肿 3、股骨外侧干骺端异常信号，考虑内生软骨瘤，建议：CT 检查
- 6、【甲状腺彩超】 甲状腺双侧叶结节 TI-RADS III 级 定期复查
- 7、【全腹彩超】 1. 肝内钙化斑 2. 右肾囊肿伴囊壁钙化 3. 宫颈肥大伴纳囊

医生建议

【本次测量基础血压偏低】：

- (1) 由于生理或病理原因造成血压低于 90/60mmHg，就会形成低血压，平时我们讨论的低血压大多为慢性低血压。慢性低血压据统计发病率为 4% 左右，老年人群中可高达 10%。
- (2) 低血压一般可分为三类：一是体质性低血压，一般认为与遗传和体质瘦弱有关，多见于 20—50 岁的妇女和老年人，轻者可无如何症状，重者出现精神疲惫、头晕、头痛，甚至昏厥。夏季气温较高时更明显。
- (3) 二是体位性低血压，体位性低血压是患者从卧位到坐位或直立位时，或长时间站立出现血压突然下降超过 20mmHg，并伴有明显症状，这些症状包括：头昏、头晕、视力模糊、乏力、恶心、认识功能障碍、心悸、颈背部疼痛。
- (4) 体位性低血压与多种疾病有关，如多系统萎缩、糖尿病、帕金森氏病、多发性硬化病、更年期障碍、血液透析、手术后遗症、麻醉、降压药、利尿药、催眠药、抗精神抑郁药等，或其他如久病卧床，体质虚弱的老年人。
- (5) 三是继发性低血压，由某些疾病或药物引起的低血压，如脊髓空洞症、风湿性心脏病、降压药、抗抑郁药和慢性营养不良症、血液透析病人。
- (6) 饮食疗法是治疗本病的有力措施之一，可逐渐提高病患者的身体素质，改善心血管功能，增加心肌收缩力，增加心排血量，提高动脉管壁紧张度，从而逐步使血压上升并稳定正常水平，消除低血压带来的种种不适症状。
- (7) 荤素兼吃，合理搭配膳食，保证摄入全面充足的营养物质，使体质从纤弱逐渐变得健壮。
- (8) 如伴有红细胞计数过低，血红蛋白不足的贫血症，宜适当多吃富含蛋白质、铁、铜、叶酸、维生素 B12、维生素 C 等食物，诸如猪肝、蛋黄、瘦肉、牛奶、鱼虾、贝类、大豆、红糖及新鲜蔬菜、水果。有利于增加心排血量，改善大脑的供血量，提高血压和消除血压偏低引起的不良症状。
- (9) 莲子、桂圆、大枣、桑椹等果品，具有养心益血、健脾补脑之力，可常食用。
- (10) 伴有食少纳差者，宜适当食用能刺激食欲的食物和调味品，如姜、葱、醋、酱、糖、胡椒、辣椒、啤酒、葡萄酒等。
- (11) 加强锻炼，选择适合自己的运动方式。

【甲状腺过氧化物酶抗体偏高】：

- (1) 甲状腺过氧化物酶是促进甲状腺合成和分泌甲状腺激素必不可少的酶。在合成甲状腺激素的过程中，碘的有机化、碘与酪氨酸的结合在一起都需要甲状腺过氧化物酶。

(2)在疾病状态下，微粒体从甲状腺滤泡上皮细胞漏出，刺激机体产生抗微粒体抗体。两者形成的免疫复合物在补体介导下启动甲状腺滤泡的炎症反应和细胞毒性作用，进一步引起甲状腺损伤和功能减退。检测抗微粒体抗体最灵敏的测试是抗甲状腺过氧化物酶抗体。

(3)在临床上，通常用于自身免疫性甲状腺疾病的辅助诊断和判断亚临床型甲状腺功能减退是否需要治疗。

(4)甲状腺过氧化物酶抗体偏高，说明体内存在着自身免疫反应，一般提示患者为桥本甲状腺炎。增高是否严重主要取决于对甲状腺功能的影响，建议此类患者要定期监测甲状腺功能，防止患者发展为甲状腺功能减退。

【促甲状腺素(TSH)偏高】：

(1)促甲状腺素是脑垂体分泌的促进甲状腺的生长和机能的一种内分泌激素，具有促进甲状腺滤泡上皮细胞增生、甲状腺激素合成和释放的作用。

(2)促甲状腺素的多少受到下丘脑—垂体促甲状腺激素释放激素和甲状腺激素的反馈调控。当甲状腺激素增高时，会影响到下丘脑—垂体减少促甲状腺激素的分泌，从而达到甲状腺激素分泌降低。当甲状腺激素比较低时，那么下丘脑—垂体会增加促甲状腺激素分泌从而增高甲状腺激素分泌。

(3)通过测定促甲状腺素来判断垂体的功能是否受损伤，同时也有助于判定甲状腺激素减少或增高导致的病变是出现在甲状腺还是脑垂体。

(4)检查促甲状腺素的临床意义有两个方面，如原发性甲状腺功能减退、伴有甲状腺功能低下的桥本病、亚急性甲状腺炎恢复期、摄入金属锂、碘化钾，可使促甲状腺激素增高。

(5)垂体性甲状腺功能低下、非促甲状腺激素瘤所致的甲状腺功能亢进，以及摄入阿司匹林、皮质激素及静脉使用肝素，可使促甲状腺激素减低。

【间接胆红素(IBIL)偏高】：

(1)间接胆红素（IBIL）是未被肝细胞摄取、未与葡萄糖结合的胆红素为结合胆红素，也就是间接胆红素。

(2)间接胆红素升高，是因为血液中的红细胞被大量破坏，大量的间接胆红素被释放入血，同时血液中的间接胆红素含量远远超出了肝细胞对胆红素的摄取、代谢和排泄能力。

(3)因此间接胆红素升高，往往提示溶血性黄疸，最有可能就是溶血性贫血，或者是由于输血血型不合及其他恶性疾病导致的溶血。

(4)总胆红素、间接胆红素、直接胆红素这三项是反映胆红素代谢的指标，而胆红素长期以来是作为溶血及肝胆疾病的重要异常指标。胆红素检查主要用于黄疸检查，反映肝脏疾病和胆道梗阻，如肝细胞发生炎症坏死等损害时会引起黄疸，胆道疾病及溶血性疾病也可引起黄疸。

(5)总胆红素、间接胆红素、直接胆红素均升高：见于肝细胞性黄疸，如急慢性肝炎、肝硬化、肝坏死等。

(6)总胆红素及间接胆红素升高：见于溶血性黄疸，如溶血性贫血，溶血性输血反应，新生儿溶血病。

(7)总胆红素及直接胆红素升高：见于梗阻性黄疸，如胆石症、胆管炎、肝癌胰头癌等，其升高程度与病情呈正相关，且癌性梗阻高于良性梗阻。

(8)总之，看肝功能化验单，要结合病情、病史、查体和其它相关的化验单、影像检查，排除生理性升高的因素（如有无感冒、酗酒、过于劳累、熬夜等情况），全面综合考虑。

【总胆固醇(CHOL)偏高】：

(1)总胆固醇是脂质的主要成分之一，其数量受年龄、家族、性别、饮食、遗传等多种因素影响。总胆固醇对人体生长发育以及新陈代谢有重要的作用，正常值是 2.59-5.20mmol/L。

(2)总胆固醇升高后，会增加类脂物质的堆积，会产生更多的血管斑块，进而增加心脑血管疾病的风险。大于 5.21-5.69mmol/L 是胆固醇的临界偏高，即使是一个完全健康的人，只要总胆固醇 > 7.2mmol/L 或低密度脂蛋白 > 4.9mmol/L，未来发生心脑血管的风险就明显增高，应该马上治疗。

(3)总胆固醇升高根据病因可分为两大类：一是原发性，是由于遗传因素缺陷所致，另一种是继发性，可引起其升高的疾病主要有糖尿病、高血压、甲减、肝肾疾病等。

(4)降低总胆固醇的治疗中，原发性偏高应积极应用降脂药，曾经选择他汀类药物，胆固醇任不能达标的，可联合用药（如依折麦布等）。

(5)如果总胆固醇偏高，且患者有糖尿病、高血压、甲减、肝肾疾病或者已经发生心脑血管疾病的人更应积极用药，控制降低疾病风险。

(6)戒烟，增强运动，采用低脂、低糖饮食，少食富含脂肪、胆固醇及饱和脂肪酸的食物，多进食蔬菜、水果、豆制品、粗粮、鱼和高纤维食品。

(7)必要时在医师指导下使用降脂药物治疗，并前往内分泌科复诊。

【C 反应蛋白偏高】：

(1) 建议内科结合临床参考。

【总胆红素 (TBIL) 偏高】：

- (1) 总胆红素 (TBIL) 能准确反映黄疸的程度。人体的红细胞有一定的寿命，大约是 120 天。
- (2) 当红细胞被破坏死亡后，其中的血红蛋白会被我们人体的肝、脾、骨髓内单核吞噬细胞吞噬破坏分解，在组织酶的作用下，成为血红素和球蛋白，而血红素再进一步被催化还原成胆红素，80-85%的胆红素来源于此，另外还有 20%的胆红素来源于血红蛋白以外的肌红蛋白等在肝脏中产生。
- (3) 未被肝细胞摄取且未与葡萄糖结合的胆红素称之为非结合胆红素，即间接胆红素 (IBIL)。间接胆红素被运载到肝脏，被肝细胞摄取，与葡萄糖醛酸结合，则形成结合胆红素 (DBIL)，即直接胆红素。在这个过程中有一部分会吸收入血，但其水平会维持动态平衡。
- (4) 总胆红素、间接胆红素、直接胆红素这三项是反映胆红素代谢的指标，而胆红素长期以来是作为溶血及肝胆疾病的重要异常指标。胆红素检查主要用于黄疸检查，反映肝脏疾病和胆道梗阻，如肝细胞发生炎症坏死等损害时会引起黄疸，胆道疾病及溶血性疾病也可引起黄疸。
- (5) 大多健康体检中发现的胆红素轻度升高并不能反映肝脏有损伤，如果直接胆红素升高的程度不高，一般可能是生理性的原因引起的，如感冒、酗酒、过于劳累、熬夜等情况，只要注意休息、戒酒，过段时间复查肝功能，一般会自行恢复。
- (6) 生活方面，多吃新鲜果蔬以补充人体所需的维生素，提高人体免疫力，多吃富含蛋白质的食物，如牛肉、鱼、蛋奶，这些都有助于修复受损的肝细胞，促进肝细胞的再生。如果胆红素升高很多，则需要完善相关检查，往消化内科诊断治疗。

【鳞状上皮细胞偏高】：

(1) 在生理情况下，机体正常的新陈代谢都会引起鳞状上皮细胞的脱离，这是一种正常的机体现象。如果长时间出现鳞状上皮细胞偏高的现象时，则有可能是尿路感染、泌尿系统结石等因素导致，应及时往泌尿外科进一步诊断治疗。

【粘液丝偏高】：

- (1) 尿常规中粘液丝是由尿路中细胞分泌出来的，在有尿路感染时分泌会明显增多，且伴有炎症细胞的出现。
- (2) 粘液丝偏高，可分为生理性偏高和病理性偏高两种，生理性偏高一般是由于喝水较少导致的尿液浓缩，一般在喝水后就能达到稀释的效果。
- (3) 病理性的粘液丝偏高是由于泌尿系炎症或者是前列腺炎导致的，需要注意观察，多喝水，同时有白细胞等炎症细胞增多时，应及时服用抗感染药物治疗。如果仅有粘液丝的增多而没有白细胞等炎症细胞增多时，尿路有炎症的可能性不大。
- (4) 建议平时饮食注意清淡，多喝水，少吃油腻和辛辣的食物，要注意个人清洁卫生，勤洗阴部，注意休息。

【髌上囊及关节腔少量积液】：

(1) 建议骨科诊断治疗。

【甲状腺双侧叶结节】：

- (1) 甲状腺结节是一种常见的甲状腺疾病，很多甲状腺疾病可表现为结节，如可由甲状腺退行性变、炎症、自身免疫性及新生物等多种病变所致。甲状腺结节在各个年龄段的男女人群中均可见到，但中年女性中较多。
- (2) 甲状腺结节分良性和恶性两大类，良性的占绝大多数，恶性者不足 1%，判断甲状腺结节的良恶主要依靠病史、体格检查、放射性核素扫描、穿刺细胞学检查。
- (3) 建议往外科就诊，进一步检查，明确诊断，结合临床诊治并定期复查。

【右肾囊肿伴囊壁钙化】：

- (1) 肾囊肿是肾脏内出现大小不等的与外界不相通的囊性肿块的总称。肾囊肿属于良性肿瘤，在肾囊性疾病中以单纯性肾囊肿最为常见。其发生原因尚可能与先天性肾小球、肾小管结构异常和后天性损伤感染有关。
- (2) 单纯性肾囊肿大多数无症状，常在体检彩超时被发现。一般直径大于 5cm 或者合并感染、破裂、出血时才引起症状，主要表现为腰腹部或背部胀痛，当出现并发症时疼痛加重。

(3)肾囊肿直径小于4cm，无肾盂肾盏明显受压，无感染、恶变、高血压及症状不明显者，只需密切随访观察，定期彩超检查。

(4)肾囊肿多数是先天性的，对人体健康没有多大影响，不会癌变，可以工作，可以运动，生活上没什么要特别注意的地方。其发病率可随年龄增长而增高，50岁以上的人有50%可以发现这种囊肿，借助彩超、CT可确诊。

(5)首次发现，建议作MRI或CT检查，以排除肾内其它占位性病变。

(6)过大的囊肿，对肾脏本身或周围的器官有压迫症状的，或有炎症的，往外科治疗。定期复查。

【肝内钙化斑】：

(1)肝内钙化斑或肝内钙化灶是指在B超或CT图像中呈现出肝脏结石样改变，肝内毛细血管壁的钙化斑或由于肝内胆汁的粘稠形成强回声伴声影。一般有强回声或薄密度的影像表现，可呈单个或多个钙化灶。

(2)肝内钙化灶的原因有两大类：肝脏新陈代谢或以往疾病留下的痕迹，并无明显症状，对身体没有伤害，无须特殊治疗。

(3)肝内钙化灶常发生于肝内胆管结石、肝内慢性炎症等疾病。这些疾病使肝细胞坏死，纤维组织增生，逐渐形成瘢痕，随之钙盐在炎症部位沉淀造成的一种病理变化，也有极少数的肝内钙化灶属于先天发育异常引起的肝脏畸形。

(4)通常情况下，肝内钙化灶不会出现伴随症状，仅肝内胆管结石患者可能出现肝区闷胀的感觉，但一般对身体没有明显的影响。因此不需要特殊治疗，可遵医嘱或进行定期复查。

(5)如果身体出现不适症状，应前往肝胆外科诊断治疗。

(6)在日常生活和工作中，患者需要保证充足的休息，生活规律，多喝水，以高蛋白、低脂、高维生素饮食为主，保证能量供给的同时减轻肝脏以及胃肠道的负担。

【宫颈肥大伴纳囊】：

(1)宫颈肥大引起的原因一是慢性炎症长期刺激，使宫颈充血、水肿，宫颈腺体和间质发生增生而导致宫颈不同程度的肥大、硬度增加。

(2)二是在宫颈腺体的深部可能出现粘液潴留，形成大小不等的囊肿，使宫颈变得肥大。

(3)宫颈肥大有时可比正常宫颈增大2~4倍，宫颈表面可以是光滑的，也可有糜烂。宫颈质地一般较硬，这是纤维结缔组织增生所致的。

(4)如果是单纯性的宫颈肥大，一般不需特殊处理，妇科定期复查即可。

(5)宫颈腺体囊肿又叫宫颈纳氏囊肿（可称‘纳囊’或‘那囊’），同宫颈糜烂、宫颈息肉一样，是慢性宫颈炎的一种表现。

(6)临床表现时可以看到宫颈表面突出多个大小不一的青白色囊泡（并非紫色），内含黏液，小的有米粒大，大的有玉米粒大，有的可以长得很大，突出于宫颈表面，甚至到达阴道口，根部与宫颈之间有蒂相连，常合并有宫颈肥大。

(7)其形成原因是在宫颈糜烂愈合过程中，新生的鳞状上皮覆盖宫颈腺管口或伸入腺管，将腺管口阻塞；腺管周围的结缔组织增生或瘢痕形成压迫腺管，使腺管变窄甚至阻塞，腺体分泌物引流受阻，滞留形成的囊肿叫宫颈纳氏囊肿。

(8)对小的纳囊，无任何临床症状可不予处理；对于密集的较小的纳囊或比较大的纳囊，可考虑光疗、激光、微波、自凝刀等物理治疗。

(9)对于较大的突出于宫颈表面的纳囊，可考虑电刀切除治疗。上述治疗方法均无太大痛苦，也基本不会影响日常的工作和生活。

【髌骨软骨下局限性骨髓水肿】：

(1)建议骨科诊断治疗。

【股骨外侧干骺端异常信号，考虑内生软骨瘤】：

(1)建议骨科诊断治疗。

汇总医生： 丁昊炜

主检日期： 2023-12-24

主检医生：

分科结果

身高、体重、血压

项目名称	检查结果	项目名称	检查结果
身高	159cm	体重	60kg
血压	114/42mmHg		

***小结：**

(1) 血压 114/42：本次测量基础血压偏低

操作员：杨柳庆

检查日期:2023-12-23

检查医生：名燕凌

检验报告

尿液分析+尿沉渣

项目名称	检查结果	单位	参考值	提示
白细胞尿	0	个/ul	0--13	
上皮细胞(EC)	1	/HP	0--28	
管型(CAST)	0	个/ul	0--1	
霉菌(尿)	0	/HP	0--0	
结晶	0	/HP	0--10	
透明度(CLA)	清亮			
胆红素(BIL)	-		阴性	
隐血(ERY)	-		阴性	
小圆上皮细胞(SRC)	0	个/ul	0--0	
维生素C	-		阴性	
异常红细胞	0	个/ul	0--3	
红细胞(正常)	0	个/ul	0--6	
鳞状上皮细胞	1	个/ul	0--0	↑
粘液丝	1	个/ul	0--0	↑
颜色(Colour)	淡黄色			
尿葡萄糖(GLU)	-		阴性	
酮体(KET)	-		阴性	
比重(SG)	1.020		1.003--1.030	
酸碱度(PH)	6.5		4.5--8.0	
尿蛋白质(PRO)	-		阴性	
尿胆原(URO)	-		阴性	
亚硝酸盐(NIT)	-		阴性	
红细胞(尿)(RBC)	0	个/ul	0--6	
尿白细胞(LEU)	-		阴性	

*小结:

鳞状上皮细胞偏高(1 /HP) 粘液丝偏高(1 /HP)

操作员：赵伟 检查日期:2023-12-23 检查医生:陈建国

血常规（五分类）

项目名称	检查结果	单位	参考值	提示
白细胞(WBC)	6.34	10 ⁹ /L	3.5--9.5	
淋巴细胞绝对值(LY#)	1.60	10 ⁹ /L	1.1--3.2	
淋巴细胞百分比(LY%)	25.2	%	20--50	
中性粒细胞绝对值(GR#)	4.06	10 ⁹ /L	1.8--6.3	
中性粒细胞百分比(GR%)	64.2	%	40--75	
嗜碱性粒细胞绝对值(BA#)	0.05	10 ⁹ /L	0--0.06	
嗜碱性粒细胞百分比(BA%)	0.7	%	0--1.0	
嗜酸性粒细胞绝对值(EO#)	0.09	10 ⁹ /L	0.02--0.52	
嗜酸性粒细胞百分比(EO%)	1.4	%	0.4--8.0	
血小板(PLT)	287	10 ⁹ /L	125--350	
血小板分布宽度(PDW)	16.1	%	15--17	
平均血小板体积(MPV)	9.3	fl	6.0--14.0	
血小板压积(PCT)	0.265	%	0.11--0.28	
红细胞(RBC)	4.69	10 ¹² /L	3.8--5.1	
血红蛋白	133	g/L	115--150	
红细胞压积(HCT)	39.9	%	35--45	
红细胞平均体积(MCV)	85.1	fl	82--100	
平均血红蛋白含量(MCH)	28.4	pg	27--34	
平均血红蛋白浓度(MCHC)	334	g/L	316--354	
单核细胞绝对值(MO#)	0.54	10 ⁹ /L	0.1--0.60	
单核细胞百分比(MO%)	8.5	%	3--10	
红细胞分布宽度标准差	40.4	fl	35--56	

(RDW-SD)				
红细胞分布宽度变异系数 (RDW-CV)	12.5	%	10.6--16.6	
大血小板比率	20.6	%	11--45	
大血小板数目	59	10 ⁹ /L	30--90	
未成熟粒细胞数目	0.01	10 ⁹ /L	0--999	
未成熟粒细胞百分比	0.1	%	0--100	
有核红细胞数目	0.000	10 ⁹ /L	0--9999	
有核红细胞百分比	0.00	/100WBC	0--9999	

***小结:**

未见异常

操作员：乔叶 检查日期:2023-12-23 检查医生:陈建国

甲状腺功能系列

项目名称	检查结果	单位	参考值	提示
甲状腺球蛋白(TG)	41.50	ng/ml	3.5--77	
促甲状腺素(TSH)	5.71	uIU/ml	0.55--4.78	↑
甲状腺过氧化物酶抗体	1300.0	IU/ml	0--60	↑
游离三碘甲状腺原氨酸 (FT3)	4.94	pmol/L	3.5--6.5	
游离甲状腺素(FT4)	14.29	pmol/L	11.5--22.70	

***小结:**

促甲状腺素(TSH)偏高(5.71 uIU/ml) 甲状腺过氧化物酶抗体偏高(1300.0 IU/ml)

操作员：王小雪 检查日期:2023-12-23 检查医生:陈建国

生化全项 1

项目名称	检查结果	单位	参考值	提示
碳酸氢根(HCO3)	22.30	mmol/L	22--29	
总蛋白(T PROT)	76.0	g/L	65--85	

白蛋白(ALB)	50.10	g/L	40--55	
球蛋白(GLB)	25.90	g/L	15--35	
白蛋白/球蛋白(ALB/GLB)	1.93		1.0--2.5	
碱性磷酸酶(ALP)	48.0	U/L	35--100	
肌酐(CREA)	59.00	umol/L	41--73	
尿酸(UA)	326.00	umol/L	140--340	
钾(K)	4.18	mmol/L	3.5--5.5	
钠(Na)	141.0	mmol/L	136--145	
氯(Cl)	101.2	mmol/L	96--108	
钙(Ca)	2.44	mmol/L	2.11--2.52	
乳酸脱氢酶(LDH)	130.00	U/L	120--250	
淀粉酶(AMY)	72.00	IU/L	35--135	
葡萄糖(GLU)	5.36	mmol/L	3.89--6.1	
总胆红素(TBIL)	22.30	umol/L	0--21	↑
直接胆红素(DBIL)	3.6	umol/L	0--8.0	
间接胆红素(IBIL)	18.70	umol/L	0--17.39	↑
丙氨酸氨基转移酶(ALT)	14.00	U/L	7--40	
门冬氨酸氨基转移酶(AST)	22.00	U/L	13--35	
尿素测定(Urea)	5.10	mmol/L	2.6--7.5	
肌酸激酶(CK)	43.00	U/L	40--200	
α-羟丁酸脱氢酶	103.00	U/L	72--182	
C反应蛋白	9.10	mg/dl	0--3	↑
动脉硬化指数	2.52		1.31--3.19	
谷草比谷丙	1.57		0.4--2.5	
总胆固醇(CHOL)	5.55	mmol/L	2.59--5.2	↑
甘油三脂(TG)	1.20	mmol/L	0.7--1.7	
低密度脂蛋白(LDL)	3.45	mmol/L	0--4.13	
高密度脂蛋白(HDL)	1.37	mmol/L	0.77--1.55	

***小结：**

总胆红素(TBIL)偏高(22.30 umol/L) 间接胆红素(IBIL)偏高(18.70 umol/L) C反应蛋白偏高(9.10 mg/L) 总胆固醇(CHOL)偏高(5.55 mmol/L)

操作员：王小雪 检查日期:2023-12-23 检查医生:陈建国

MRI 诊断图文报告

流水号: 2308280657

影像号: MR20231223025

姓名: 杨菊芳

年龄: 45 岁

性别: 女

检查设备: 西门子 1.5T 磁共振

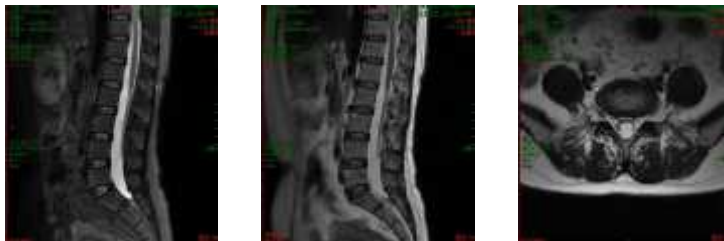体检号: 445831

申请医院: 本院

体检科室: 体检科

检查部位: 腰椎 MRI

经典图像:



影像所见:

腰椎椎体序列正常, 生理曲度存在。各椎体及附件骨结构正常, 椎间盘形态、信号未见异常; 椎管及双侧椎间孔无狭窄。脊髓圆锥位置、形态、信号无异常。

影像诊断:

腰椎 MRI 扫描未见异常

报告医师: 李贵 1

检查日期: 2023-12-23

审核医师: 叶道斌

报告日期: 2023-12-23

MRI 诊断图文报告

流水号: 2308280657

影像号: MR20231223026

姓名: 杨菊芳

年龄: 45 岁

性别: 女

检查设备: 西门子 1.5T 磁共振

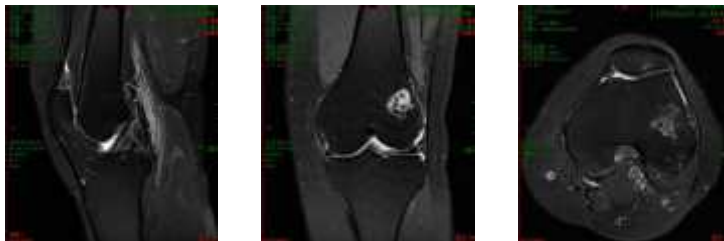体检号: 445831

申请医院: 本院

体检科室: 体检科

检查部位: 左膝关节核磁平扫

经典图像:



影像所见:

左膝关节内外侧半月板大小、形态、信号无异常, 内外侧副韧带及前后交叉韧带未见异常, 髌上囊及关节腔内见长 T1 信号, T2、PD 抑脂像呈高信号, 髌骨软骨下见斑片状长 T1 信号, T2、PD 抑脂像呈高信号。股骨外侧干骺端见一大小约 2.0cm×1.6cm 长 T1/长短 T2 信号, PD 抑脂像高低信号。

影像诊断:

左侧膝关节:

- 1、髌上囊及关节腔少量积液
- 2、髌骨软骨下局限性骨髓水肿
- 3、股骨外侧干骺端异常信号, 考虑内生软骨瘤, 建议: CT 检查

报告医师: 李贵 1

检查日期: 2023-12-23

审核医师: 叶道斌

报告日期: 2023-12-23

超声诊断图文报告

流水号: 2308280657

影像号: 1494885

姓名: 杨菊芳

年龄: 45 岁

性别: 女

检查设备: Vivid E95

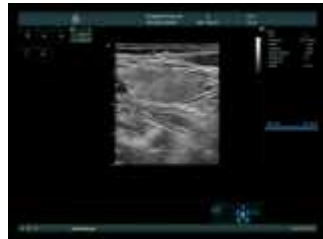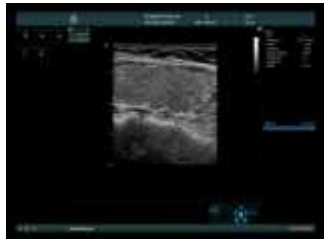
体检号: 445831

申请医院: 本院

体检科室: 体检科

检查部位: 甲状腺彩超

经典图像:



影像所见:

甲状腺双侧叶形态正常, 包膜完整, 于双侧叶探及低回声结节, 右侧大小约 0.34*0.25cm, 左侧大小约 0.36*0.24cm, 形态规则, 边界清, CDFI: 未见异常血流信号。

双侧颈部未见明显肿大淋巴结。

影像诊断:

甲状腺双侧叶结节 TI-RADS III 级 定期复查

报告医师: 李霞

检查日期: 2023-12-23

审核医师: 李霞

报告日期: 2023-12-23

超声诊断图文报告

流水号: 2308280657

影像号: 1494887

姓名: 杨菊芳

年龄: 45 岁

性别: 女

检查设备: Vivid E95

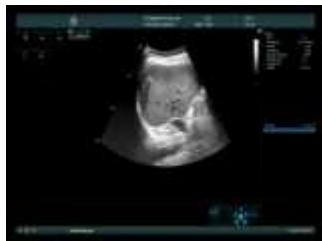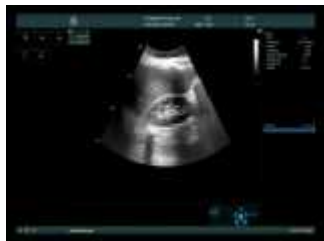体检号: 445831

申请医院: 本院

体检科室: 体检科

检查部位: 全腹彩超

经典图像:



影像所见:

肝脏大小形态正常, 包膜光滑完整, 肝右叶探及强回声斑, 直径约 0.6cm, 后伴声影, 余实质回声均匀, 肝内管道系统走行清晰, 门静脉及肝内胆管不扩张。

胆囊大小形态正常, 壁不厚、光滑, 囊内透声好, 肝外胆管不扩张。

胰腺大小形态正常, 实质回声均匀, 主胰管不扩张。

脾脏大小形态正常, 实质回声均匀, 脾门静脉不宽。

双肾大小形态正常, 皮髓质分界清晰, 右肾中部探及囊性结构, 大小约 1.3*0.9cm, 囊壁可见强回声斑, 直径约 0.7cm, 双肾集合系统未见分离, 双侧输尿管未见扩张。

膀胱充盈佳, 未见明显异常。

前位子宫, 大小约 5.1*6.2*4.3cm, 肌壁回声均匀, 内膜线清晰, 厚 1.1cm, 宫颈厚约 3.4cm, 内可见囊性回声, 大小约 0.5*0.6cm, 双侧附件区未见异常。

影像诊断:

1. 肝内钙化斑
2. 右肾囊肿伴囊壁钙化
3. 宫颈肥大伴纳囊

报告医师: 李霞

检查日期: 2023-12-23

审核医师: 李霞

报告日期: 2023-12-23