



2308280650

大同瑞慈健康体检

报 告 册

体检编号	445824	工号	16
姓名	石秀英		
性别	女	年龄	57岁
单位	健康管理 2023		
部门	健康管理 2023		
联系电话	19903524609		
体检日期	2023-11-23		

尊敬的石秀英女士您好！

首先，瑞慈健康体检全体员工欢迎您的光临，并对您的信任表示衷心的感谢！

您于 2023-11-23 （体检编号：445824）完成健康检查，本机构的各科医生已根据您的体检项目及结果，汇总成此份健康体检报告，并经总检医生审核。据此提出对您健康状况的综合分析及建议。

瑞慈健康体检倡导“大健康、大康复”，提出“健康是第一财富（Rich）”的人文理念。希望您仔细阅读并妥善地保管此份健康体检报告，并认真关注报告中的提示与建议，若您对报告内容有任何疑问，可直接与瑞慈健康体检客服部联系，进一步咨询。

健康体检咨询电话：**0352-2824444**

客户服务咨询电话：**0352-2830597**
400-6112995

瑞慈健康体检报告由下列内容组成：

第一部分：主检报告

第二部分：分科分项结果

第三部分：检验报告

第四部分：附表

主检报告

检查综述

- 1、【血常规（五分类）】 红细胞(RBC)偏高($5.11 \times 10^{12}/L$)
- 2、【生殖道微生态】 上皮细胞(白带)++/HP G-杆菌++
- 3、【尿常规】 隐血(ERY)++
- 4、【甲状腺彩超】 甲状腺弥漫性病变 请结合甲功
- 5、【全腹彩超】 脂肪肝（轻度）
- 6、【人乳头瘤病毒检查（HPV）】 HPV 高危亚型 53 阳性

医生建议

【红细胞(RBC)偏高】：

- (1)红细胞异常，但仅凭一次检查结果不一定有临床意义，请您复查血常规。
- (2)如果明显升高，复查血常规。

【上皮细胞(白带)++/HP】：

(1)在生理情况下，阴道内的细胞新陈代谢会正常脱落，在取标本的时候会取到有脱落的上皮细胞，镜检时就会发现阳性，这属于正常的现象。如果同时阴道分泌物检查发现有病原菌感染的情况，建议往妇科进一步诊断治疗。

【G-杆菌++】：

(1)阴道微生物学检查是用于提示除阴道的正常菌群之外，可致病的菌群类别判断，用于临床治疗指导。

【隐血(ERY)++】：

- (1)尿隐血可分为肉眼血尿和镜下血尿。肉眼血尿是指肉眼能见到血色的尿，尿液呈洗肉水色或血色，通常在1000ml尿中含有1ml血液即肉眼可见。镜下血尿是指尿的颜色正常，通过显微镜可以观察到尿液中含红细胞，通常离心沉淀后的尿液镜检每高倍视野有红细胞3个以上。
- (2)尿隐血是泌尿系疾病常见的症状之一，生理情况下女性生理期、运动后等都可以引起，病理情况下大多是由泌尿系统疾病引起，如泌尿系炎症、尿路结石等，也有一些血尿是由全身性疾病或泌尿系统邻近器官所致。
- (3)需要指出的是：尿液呈红色并不都是血尿，有些药物、食物都能使尿液呈红色、橙色或褐色；由于严重创伤、错误输血等大量红细胞或组织破坏，也可导致血红蛋白或肌红蛋白血尿。
- (4)建议往泌尿外科进一步复查，以明确诊断。

【甲状腺弥漫性病变】：

(1)甲状腺弥漫性病变是甲状腺的一种病症，临床上常见的病种，多为结节性甲状腺肿、甲状腺癌、桥本甲状腺炎、甲亢等。建议内分泌科结合临床诊治。

【脂肪肝】：

(1)脂肪肝是指肝脏被脂肪浸润，为一种多病因引起的获得性疾病。

(2)脂肪肝是以肝细胞脂肪变性和脂肪蓄积为病理特征，最常见易患因素有超重或肥胖、进食油腻食物、高脂血症（尤其甘油三酯升高）、营养失调（营养过量或不足）、饮酒、高脂血症、少运动、糖耐量异常、减肥造成体重急剧下降、营养不良、中毒和药物等。

(3)当肝内脂类（主要为甘油三酯）含量超过肝重的5%时为脂肪肝。脂肪肝是一个常见的临床现象，不是一个独立性的疾病。

(4)值得注意的是，过多的脂肪在肝组织、肝细胞内浸润，引起肝细胞肿大，严重可致肝硬化。脂肪肝是可逆性的，合理饮食、运动及治疗后可恢复。

(5)合理控制饮食，控制总摄入量，低盐、低脂和低糖类饮食，少吃动物内脏，多吃蔬菜水果；

(6)控制危险因素，如控制体重、改善胰岛素抵抗、调整血脂紊乱，戒酒、戒烟，坚持长期有氧运动，加强体育锻炼；

(7)定期复查腹部彩超、血脂、肝功能。

【HPV 高危亚型：阳性】：

(1)妇科咨询。

(2)妇科作宫颈细胞病理学检查。

(3)动态追踪观察 HPV 变化；定期（三个月）复查 HPV；定期常规妇检（包括子宫、附件 B 超）。

(4)必要时进行免疫治疗、抗病毒治疗及妇科相关疾病治疗（如宫颈炎的治疗等）。

汇总医生： 丁昊炜

主检日期： 2023-11-27

主检医生：

分科结果

身高、体重、血压

项目名称	检查结果	项目名称	检查结果
身高	166cm	体重	66kg
血压	134/78mmHg		

***小结：**

未见异常

操作员：闫辛儿

检查日期：2023-11-23

检查医生：名燕凌

妇科内诊

项目名称	检查结果	项目名称	检查结果
外阴	正常	尿道口	正常
阴道	通畅	子宫	正常
附件	正常	宫颈	光滑
后穹窿	正常		

***小结：**

未见异常

操作员：薛荣丽

检查日期：2023-11-23

检查医生：薛荣丽

检验报告

尿常规

项目名称	检查结果	单位	参考值	提示
胆红素(BIL)	-		阴性	
隐血(ERY)	+-		阴性	
小圆上皮细胞(SRC)	0	个/ul	0--0	
维生素 C	-		阴性	
异常红细胞	0	个/ul	0--3	
红细胞（正常）	5	个/ul	0--6	
鳞状上皮细胞	0	个/ul	0--0	
粘液丝	0	个/ul	0--0	
尿葡萄糖(GLU)	-		阴性	
酮体(KET)	-		阴性	
比重(SG)	1.010		1.003--1.030	
酸碱度(PH)	6.5		4.5--8.0	
尿蛋白质(PRO)	-		阴性	
尿胆原(URO)	-		阴性	
亚硝酸盐(NIT)	-		阴性	
尿白细胞(LEU)	-		阴性	

*小结:

隐血(ERY)+-

操作员：李佳敏 检查日期:2023-11-23

检查医生:陈建国

血常规（五分类）

项目名称	检查结果	单位	参考值	提示
白细胞(WBC)	6.52	10 ⁹ /L	3.5--9.5	
淋巴细胞绝对值(LY#)	2.53	10 ⁹ /L	1.1--3.2	

淋巴细胞百分比(LY%)	38.8	%	20--50	
中性粒细胞绝对值(GR#)	3.31	10 ⁹ /L	1.8--6.3	
中性粒细胞百分比(GR%)	50.7	%	40--75	
嗜碱性粒细胞绝对值(BA#)	0.04	10 ⁹ /L	0--0.06	
嗜碱性粒细胞百分比(BA%)	0.7	%	0--1.0	
嗜酸性粒细胞绝对值(EO#)	0.28	10 ⁹ /L	0.02--0.52	
嗜酸性粒细胞百分比(EO%)	4.2	%	0.4--8.0	
血小板(PLT)	216	10 ⁹ /L	125--350	
血小板分布宽度(PDW)	16.3	%	15--17	
平均血小板体积(MPV)	10.8	fl	6.0--14.0	
血小板压积(PCT)	0.233	%	0.11--0.28	
红细胞(RBC)	5.11	10 ¹² /L	3.8--5.1	↑
血红蛋白	147	g/L	115--150	
红细胞压积(HCT)	44.6	%	35--45	
红细胞平均体积(MCV)	87.3	fl	82--100	
平均血红蛋白含量(MCH)	28.8	pg	27--34	
平均血红蛋白浓度(MCHC)	330	g/L	316--354	
单核细胞绝对值(MO#)	0.36	10 ⁹ /L	0.1--0.60	
单核细胞百分比(MO%)	5.6	%	3--10	
红细胞分布宽度标准差(RDW-SD)	44.5	fl	35--56	
红细胞分布宽度变异系数(RDW-CV)	13.4	%	10.6--16.6	
大血小板比率	32.1	%	11--45	
大血小板数目	69	10 ⁹ /L	30--90	
未成熟粒细胞数目	0.01	10 ⁹ /L	0--999	
未成熟粒细胞百分比	0.1	%	0--100	
有核红细胞数目	0.000	10 ⁹ /L	0--9999	

有核红细胞百分比	0.00	/100WBC	0--9999
----------	------	---------	---------

***小结:**

红细胞(RBC)偏高($5.11 \times 10^{12}/L$)

操作员：贺琰 检查日期:2023-11-23 检查医生:陈建国

生殖道微生态

项目名称	检查结果	单位	参考值	提示
线索细胞	-			
清洁度	II			
上皮细胞(白带)	++			
滴虫	-			
G-球菌	-			
霉菌	-			
G-杆菌	++			
G+杆菌	-			
G+球菌	-			

***小结:**

上皮细胞(白带)++/HP G-杆菌 ++

操作员：黄璐瑶 检查日期:2023-11-24 检查医生:陈建国

尿沉渣

项目名称	检查结果	单位	参考值	提示
白细胞尿	1	个/ul	0--13	
上皮细胞(EC)	0	/HP	0--28	
管型(CAST)	0	个/ul	0--1	
霉菌(尿)	0	/HP	0--0	
结晶	0	/HP	0--10	
透明度(CLA)	清亮			

胆红素(BIL)	-		阴性	
颜色(Colour)	淡黄色			
红细胞(尿)(RBC)	5	个/ul	0--6	

***小结:**

未见异常

操作员：李佳敏 检查日期:2023-11-23 检查医生:陈建国

糖化血红蛋白

项目名称	检查结果	单位	参考值	提示
糖化血红蛋白	5.6		4.1--6.0	

***小结:**

未见异常

操作员：贺琰 检查日期:2023-11-23 检查医生:陈建国

生化全项 1

项目名称	检查结果	单位	参考值	提示
碳酸氢根(HCO3)	23.00	mmol/L	22--29	
总蛋白(T PROT)	78.7	g/L	65--85	
白蛋白(ALB)	50.40	g/L	40--55	
球蛋白(GLB)	28.30	g/L	15--35	
白蛋白/球蛋白(ALB/GLB)	1.78		1.0--2.5	
碱性磷酸酶(ALP)	79.0	U/L	50--135	
肌酐(CREA)	58.00	umol/L	41--73	
尿酸(UA)	313.00	umol/L	140--340	
钾(K)	3.98	mmol/L	3.5--5.5	
钠(Na)	142.8	mmol/L	136--145	
氯(Cl)	101.4	mmol/L	96--108	
钙(Ca)	2.38	mmol/L	2.11--2.52	

乳酸脱氢酶(LDH)	216.00	U/L	120--250	
淀粉酶(AMY)	51.00	IU/L	35--135	
葡萄糖(GLU)	4.84	mmol/L	3.89--6.1	
总胆红素(TBIL)	15.70	umol/L	0--21	
直接胆红素(DBIL)	4.1	umol/L	0--8.0	
间接胆红素(IBIL)	11.60	umol/L	0--17.39	
丙氨酸氨基转移酶(ALT)	30.00	U/L	7--40	
门冬氨酸氨基转移酶(AST)	19.00	U/L	13--35	
尿素测定 (Urea)	3.50	mmol/L	2.6--7.5	
肌酸激酶(CK)	119.00	U/L	40--200	
α-羟丁酸脱氢酶	177.00	U/L	72--182	
C 反应蛋白	0.50	mg/dl	0--3	
动脉硬化指数	1.96		1.31--3.19	
谷草比谷丙	0.63		0.4--2.5	
总胆固醇(CHOL)	3.47	mmol/L	2.59--5.2	
甘油三脂(TG)	1.52	mmol/L	0.7--1.7	
低密度脂蛋白(LDL)	2.04	mmol/L	0--4.13	
高密度脂蛋白(HDL)	1.04	mmol/L	0.77--1.55	

***小结:**

未见异常

操作员：王文静 检查日期:2023-11-23 检查医生:陈建国

人乳头瘤病毒检查 (HPV)

项目名称	检查结果	单位	参考值	提示
HPV 高危亚型 16	阴性(-)		阴性(-)	
HPV 高危亚型 18	阴性(-)		阴性(-)	
HPV 高危亚型 31	阴性(-)		阴性(-)	
HPV 高危亚型 26	阴性(-)		阴性(-)	

HPV 高危亚型 33	阴性(-)		阴性(-)	
HPV 高危亚型 35	阴性(-)		阴性(-)	
HPV 高危亚型 39	阴性(-)		阴性(-)	
HPV 高危亚型 45	阴性(-)		阴性(-)	
HPV 高危亚型 51	阴性(-)		阴性(-)	
HPV 高危亚型 52	阴性(-)		阴性(-)	
HPV 高危亚型 53	阳性(+)		阴性(-)	
HPV 高危亚型 56	阴性(-)		阴性(-)	
HPV 高危亚型 58	阴性(-)		阴性(-)	
HPV 高危亚型 59	阴性(-)		阴性(-)	
HPV 高危亚型 66	阴性(-)		阴性(-)	
HPV 高危亚型 68	阴性(-)		阴性(-)	
HPV 高危亚型 73	阴性(-)		阴性(-)	
HPV 高危亚型 82	阴性(-)		阴性(-)	
HPV 低危亚型 6	阴性(-)		阴性(-)	
HPV 低危亚型 11	阴性(-)		阴性(-)	
HPV 低危亚型 42	阴性(-)		阴性(-)	
HPV 低危亚型 43	阴性(-)		阴性(-)	
HPV 低危亚型 81	阴性(-)		阴性(-)	

***小结:**

HPV 高危亚型 53 阳性

操作员：刘慧芳 检查日期:2023-11-27 检查医生:陈建国

大同现代医学检验实验室

液基薄层细胞学图文报告

ID: 2023092147

病理号: 088129

姓名: 石秀英

性别: 女

年龄: 57岁

送检科室:

电话号码: 19903524609

床号:

病历号:

体检号: 2308280650

送检医院: 大同瑞慈康复体检

送检日期: 2023-11-23

末次月经:

送检医生:

采样日期:

报告日期: 2023-11-23

标本满意度: 满意

细胞量: >45%

红细胞:

经期样本:

颈管细胞:

化生细胞:

鳞状细胞:

宫颈柱状细胞:

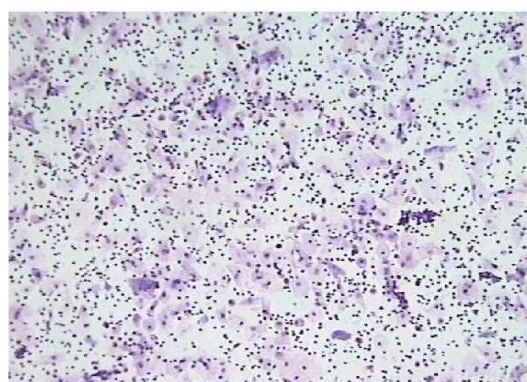
未见上皮内病变/恶性细胞:

正常范围内:

良性反应性改变:

- 炎性:
- 放疗:
- 妊娠:
- 萎缩性:
- 宫内避孕器:
- 其他:

- 轻度:
- 中度:
- 重度:



病原体: 滴虫感染: 念珠菌感染: 细菌感染:

提示 HPV 感染: 疱疹病毒感染:

鳞状上皮细胞分析:

- 非典型鳞状细胞:
- 倾向上皮内瘤变:
 - 倾向良性反应性改变:
 - 不能明确意义(ASC-US):
 - 不排除高度病变(ASC-H):

- 上皮内低度病变: 鳞癌:
- 上皮内高度病变:
- CIN2:
 - CIN3:

腺上皮细胞分析:

- 非典型腺细胞:
- 宫内膜:
 - 来源不明:

- 非典型腺细胞(宫颈管):
- 倾向原位腺癌:
 - 不能明确意义:
 - 倾向良性反应性改变:

- 腺癌:
- 宫颈管:
 - 宫内膜:
 - 其它:

- 炎细胞:
- 轻度:
 - 中度:
 - 重度:
- 可疑腺癌:

诊断意见: 未见上皮内病变或恶性细胞 (NILM)。

建议:

报告医师: 张荣生

地址: 大同市魏都大道 79 号, 本报告医师签字后有效
咨询: 0352-2830587 4006-122-995

妇科细胞学是筛查项目, 出于技术原因, 可能会有假阴性结果, 本检测仅对来样负责, 如果对结果有疑义, 请在收到报告 7 天内与我们联系。

大同瑞慈康复医院 12导联心电图报告

石秀英 女 57岁

体检号:445824

病床号:

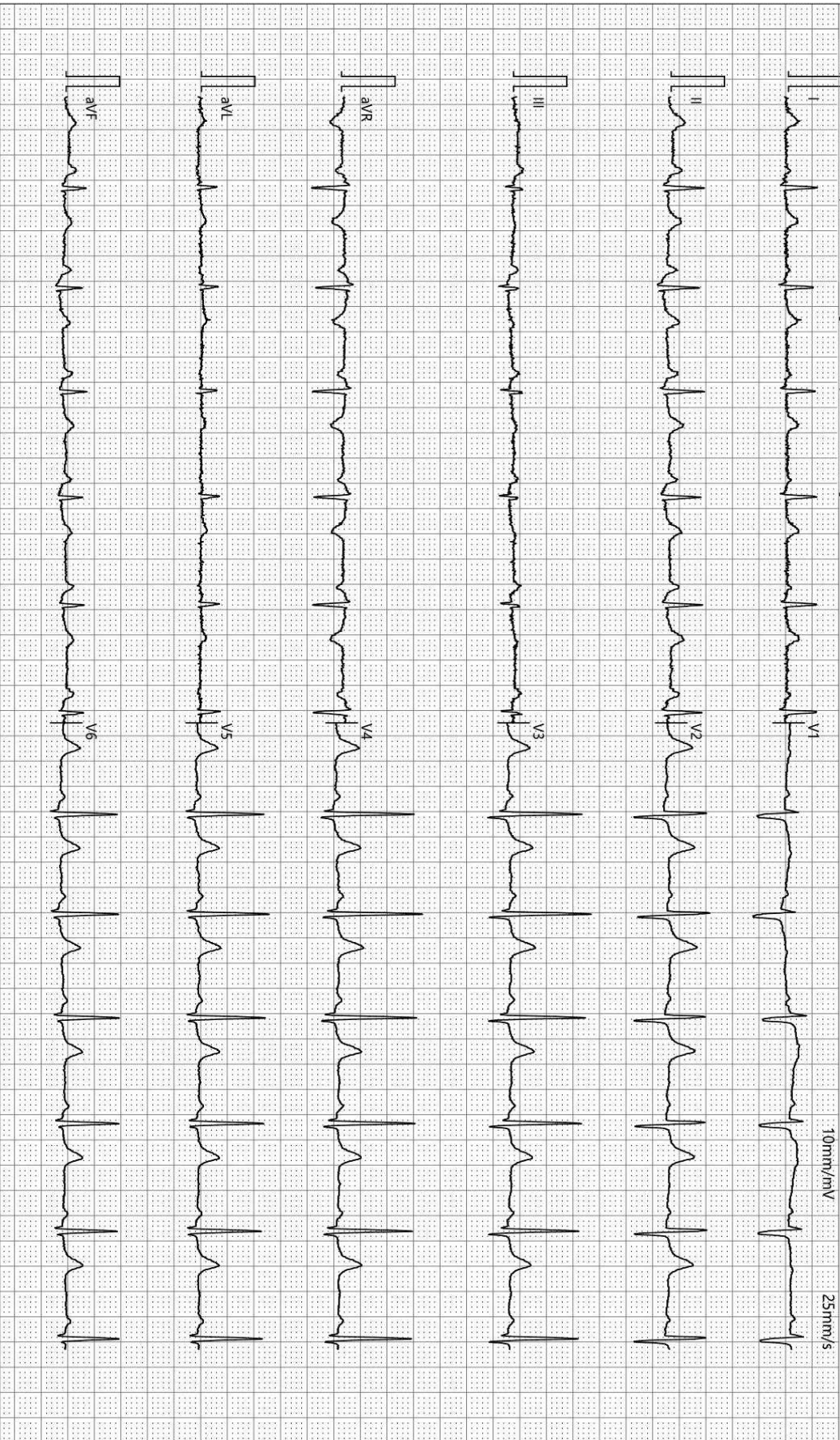
诊断结果:

- 1.窦性心律
- 2.正常心电图

诊断医生:

曹志 陶志峰

HR : 72bpm [60 ~ 100bpm]
P : 102ms [0 ~ 110ms]
PR : 155ms [120 ~ 200ms]
QRS : 87ms [60 ~ 100ms]
QT/QTc : 390/428ms [320 ~ 440/0 ~ 460ms]
P/QRS/T : 72/31/48deg. [0 ~ 75/-30 ~ 90/0 ~ 75deg]
RV5/SV1 : 1.279/0.559mV [0.0 ~ 2.5/0.0 ~ 2.0mV]



检查时间:2023-11-23 08:55:10

诊断时间:2023-11-23 09:10:43

SEMIP V1.90

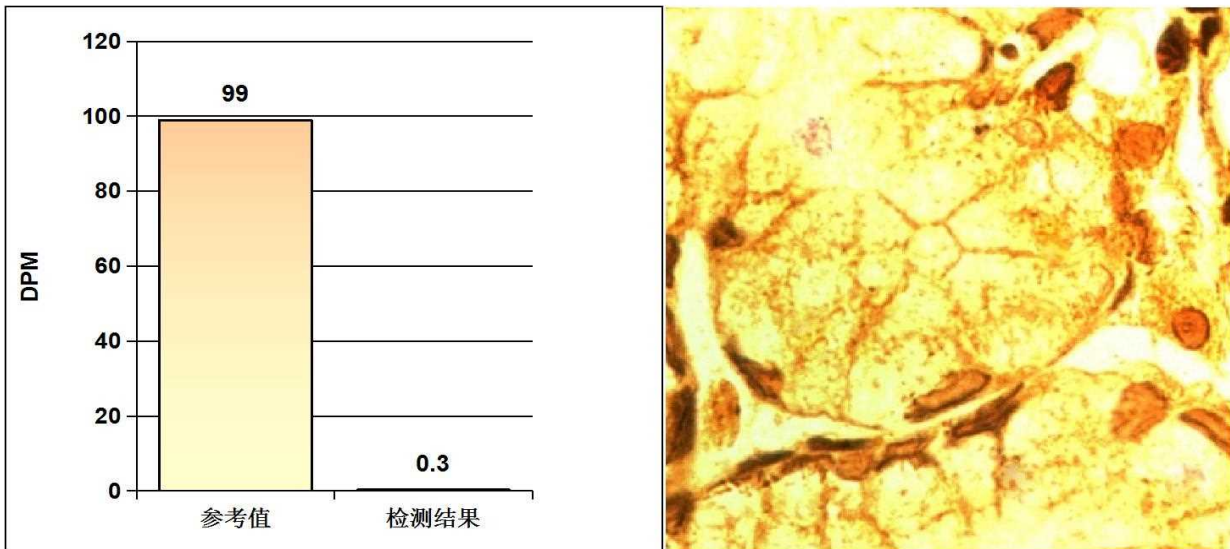
仅供临床参考

大同瑞慈康复医院

¹⁴C呼气试验检验报告

姓名	石秀英	年龄	57	性别	女
住院号	0	日期	2023/11/23 8:35:46	电话	0
送检医生	曹居杰	样品编号	8052	编号	2308280650

¹⁴C呼气试验



阳性参考值 (Disintegrations Per Minute(DPM)):

DPM值:	dpm > 2499	阳性++++
	1499 < dpm ≤ 2499	阳性+++
	499 < dpm ≤ 1499	阳性++
	149 < dpm ≤ 499	阳性+
	dpm ≤ 99	阴性
	99 < dpm ≤ 149	不确定

检测结果: **dpm= 0** **阴性**

医生建议: 注意保持健康及规律饮食

温馨提示: 您本次检测的结果为阴性

检测医生: 曹居杰

大同瑞慈健康体检

骨密度检测报告

受检者信息

受检者ID: 2308280650

姓名: 石秀英

出生年月日: 1966/7/22

年龄: 57

性别: 女

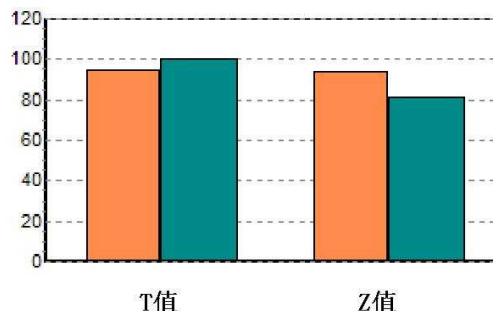
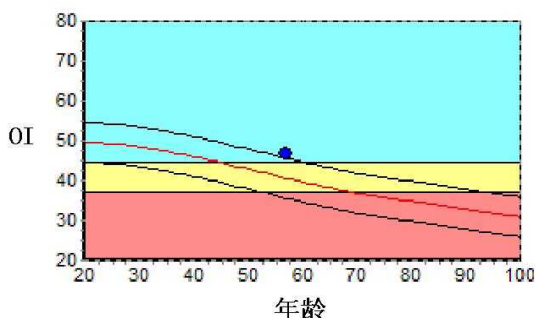
测定部位(右/左): 右

测定结果

测定日期: 2023/11/23 8:23:47

测试编号: 1/1

受测者 平均值



数据库: Asia

OI: 46.8

SOS: 1367.8 m/s, BUA: 25.6

T值: -0.58

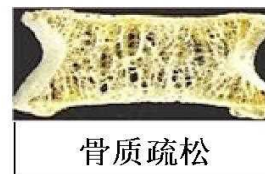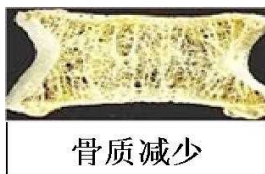Z值: 1.24

成人比: 94.2 %

同龄比: 115.2 %

OPR: N/A %

结果分析



注解

以上结论仅供参考

科室:

医生签名:

医院地址 大同瑞慈健康体检

地址 大同市平城区魏都大道79号

联系电话 0352-2824444

操作者 名燕凌

双源 CT 诊断图文报告

流水号: 2308280650

影像号: CT20231123047

姓名: 石秀英

年龄: 57 岁

性别: 女

检查设备: 西门子量子双源 CT

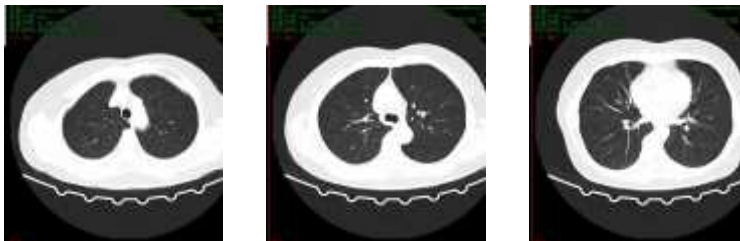体检号: 445824

申请医院: 本院

体检科室: 体检科

检查部位: CT 检查

经典图像:



影像所见:

胸廓对称, 骨性肋骨完整, 胸壁软组织结构良好, 两肺支气管血管纹理走行分布良好, 支气管束结构清晰, 双肺通气良好。肺门结构未见异常。纵隔无偏移, 段以上支气管通畅。心影及大血管形态结构正常, 纵隔内未见肿大淋巴结。胸膜未见异常。

影像诊断:

胸部未见明显异常

报告医师: 剧艳军

检查日期: 2023-11-24

审核医师: 剧艳军

报告日期: 2023-11-24

DR 诊断图文报告

流水号: 2308280650

影像号: DX20231123011

姓名: 石秀英

年龄: 57 岁

性别: 女

检查设备: 西门子数字 X 线摄影

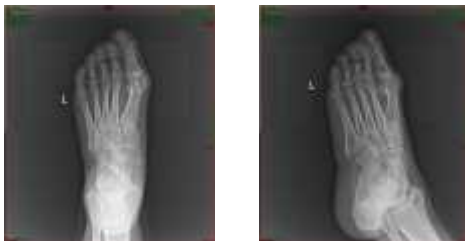体检号: 445824

申请医院: 本院

体检科室: 体检科

检查部位: DR 检查

经典图像:



影像所见:

左足跖趾关节在位, 间隙正常。骨质结构完整, 骨皮质连续。局部软组织未见肿胀。其它未见明显异常。

影像诊断:

左足平片骨质未见异常。

报告医师: 李贵

检查日期: 2023-11-23

审核医师: 李贵

报告日期: 2023-11-23

超声诊断图文报告

流水号: 2308280650

影像号: 1458762

姓名: 石秀英

年龄: 57 岁

性别: 女

检查设备: Vivid E95

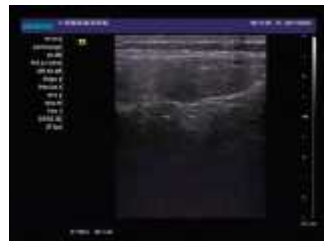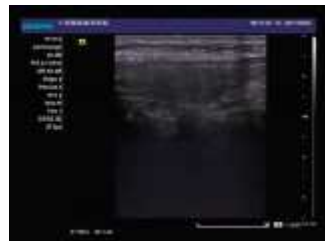体检号: 445824

申请医院: 本院

体检科室: 体检科

检查部位: 甲状腺彩超

经典图像:



影像所见:

甲状腺双侧叶形态正常, 包膜完整, 实质回声不均匀性减低, CDFI: 未见异常血流信号。
双侧颈部未见明显肿大淋巴结。

影像诊断:

甲状腺弥漫性病变 请结合甲功

报告医师: 李菊蓉

检查日期: 2023-11-23

审核医师: 李菊蓉

报告日期: 2023-11-23

超声诊断图文报告

流水号: 2308280650

影像号: 1458768

姓名: 石秀英

年龄: 57 岁

性别: 女

检查设备: Vivid E95

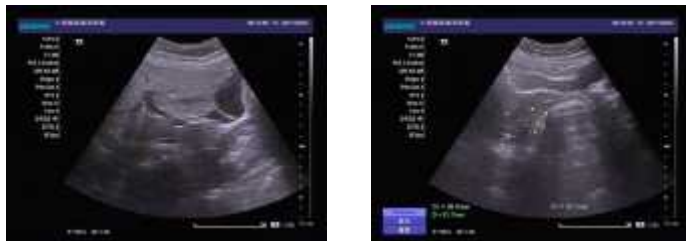体检号: 445824

申请医院: 本院

体检科室: 体检科

检查部位: 全腹彩超

经典图像:



影像所见:

肝脏大小形态正常, 包膜光滑完整, 实质回声细腻增强, 肝内管道系统走行欠清晰, 门静脉及肝内胆管不扩张。
胆囊大小形态正常, 壁不厚、光滑, 囊内透声好, 肝外胆管不扩张。
胰腺大小形态正常, 实质回声均匀, 主胰管不扩张。
脾脏大小形态正常, 实质回声均匀, 脾门静脉不宽。
双肾大小形态正常, 皮髓质分界清晰, 集合系统未见分离, 双侧输尿管未见扩张。
膀胱充盈佳, 未见明显异常。
绝经后子宫, 大小约 3.6*3.2*4.3cm, 肌壁回声均匀, 内膜线欠清晰, 宫颈厚约 2.2cm, 双侧附件区未见异常。

影像诊断:

脂肪肝 (轻度)

报告医师: 李菊蓉

检查日期: 2023-11-23

审核医师: 李菊蓉

报告日期: 2023-11-23