



2308280643

大同瑞慈健康体检

报 告 册

体检编号	445817	工号	9
姓名	景翠		
性别	女	年龄	50岁
单位	健康管理 2023		
部门	健康管理 2023		
联系电话	18635281917		
体检日期	2023-12-10		

尊敬的景翠女士您好！

首先，瑞慈健康体检全体员工欢迎您的光临，并对您的信任表示衷心的感谢！

您于 2023-12-10 （体检编号：445817）完成健康检查，本机构的各科医生已根据您的体检项目及结果，汇总成此份健康体检报告，并经总检医生审核。据此提出对您健康状况的综合分析及建议。

瑞慈健康体检倡导“大健康、大康复”，提出“健康是第一财富（Rich）”的人文理念。希望您仔细阅读并妥善地保管此份健康体检报告，并认真关注报告中的提示与建议，若您对报告内容有任何疑问，可直接与瑞慈健康体检客服部联系，进一步咨询。

健康体检咨询电话：**0352-2824444**

客户服务咨询电话：**0352-2830597**

400-6112995

瑞慈健康体检报告由下列内容组成：

第一部分：主检报告

第二部分：分科分项结果

第三部分：检验报告

第四部分：附表

主检报告

检查综述

- 1、【血常规（五分类）】 血红蛋白偏高(162 g/L) 红细胞压积(HCT) 偏高(47.6 %)
- 2、【全腹彩超】 左肾囊肿

医生建议

【红细胞压积(HCT) 偏高】：

- (1) 供内科结合临床参考。
- (2) 如果明显升高，复查血常规。

【血红蛋白偏高】：

- (1) 由于各种原因引起血液中的红细胞和血红蛋白绝对值增多，多见于机体循环及组织缺氧，血液中促红细胞生成素水平升高，骨髓加速释放细胞有关。
- (2) 某些原因使血浆中的水分丢失，血液浓缩，使红细胞和血红蛋白相对增多，如连续剧烈呕吐，大面积烧伤，大量出汗等。
- (3) 如轻度升高，不需要治疗。如明显升高，建议到血液科咨询。

【左肾囊肿】：

- (1) 肾囊肿是肾脏内出现大小不等的与外界不相通的囊性肿块的总称。肾囊肿属于良性肿瘤，在肾囊性疾病中以单纯性肾囊肿最为常见。其发生原因尚可能与先天性肾小球、肾小管结构异常和后天性损伤感染有关。
- (2) 单纯性肾囊肿大多数无症状，常在体检彩超时被发现。一般直径大于 5cm 或者合并感染、破裂、出血时才引起症状，主要表现为腰腹部或背部胀痛，当出现并发症时疼痛加重。
- (3) 肾囊肿直径小于 4cm，无肾盂肾盏明显受压，无感染、恶变、高血压及症状不明显者，只需密切随访观察，定期彩超检查。
- (4) 肾囊肿多数是先天性的，对人体健康没有多大影响，不会癌变，可以工作，可以运动，生活上没什么要特别注意的地方。其发病率可随年龄增长而增高，50 岁以上的人有 50% 可以发现这种囊肿，借助彩超、CT 可确诊。
- (5) 首次发现，建议作 MRI 或 CT 检查，以排除肾内其它占位性病变。
- (6) 过大的囊肿，对肾脏本身或周围的器官有压迫症状的，或有炎症的，往外科治疗。定期复查。

汇总医生： 丁昊炜

主检日期： 2023-12-19

主检医生：

分科结果

检验报告

血常规（五分类）

项目名称	检查结果	单位	参考值	提示
白细胞(WBC)	5.58	10 ⁹ /L	3.500-9.500	
淋巴细胞绝对值(LY#)	2.08	10 ⁹ /L	1.100-3.200	
淋巴细胞百分比(LY%)	37.4	%	20.000-50.000	
中性粒细胞绝对值(GR#)	3.15	10 ⁹ /L	1.800-6.300	
中性粒细胞百分比(GR%)	56.5	%	40.000-75.000	
嗜碱性粒细胞绝对值(BA#)	0.02	10 ⁹ /L	0.000-0.060	
嗜碱性粒细胞百分比(BA%)	0.3	%	0.000-1.000	
嗜酸性粒细胞绝对值(EO#)	0.08	10 ⁹ /L	0.020-0.520	
嗜酸性粒细胞百分比(EO%)	1.4	%	0.400-8.000	
血小板(PLT)	196	10 ⁹ /L	125.000-350.000	
血小板分布宽度(PDW)	16.1	%	15.000-17.000	
平均血小板体积(MPV)	8.5	fl	6.000-14.000	
血小板压积(PCT)	0.166	%	0.110-0.280	
红细胞(RBC)	5.28	10 ¹² /L	3.300-5.300	
血红蛋白	162	g/L	115.000-150.000	↑
红细胞压积(HCT)	47.6	%	35.000-45.000	↑
红细胞平均体积(MCV)	90.3	fl	82.000-100.000	
平均血红蛋白含量(MCH)	30.6	pg	27.000-34.000	

平均血红蛋白浓度(MCHC)	339	g/L	316.000-354.000	
单核细胞绝对值(MO#)	0.25	10 ⁹ /L	0.100-0.600	
单核细胞百分比(MO%)	4.4	%	3.000-10.000	
红细胞分布宽度标准差(RDW-SD)	43.2	fl	35.000-56.000	
红细胞分布宽度变异系数(RDW-CV)	12.6	%	10.600-16.600	
大血小板比率	16.3	%	11.000-45.000	
大血小板数目	32	10 ⁹ /L	30.000-90.000	
未成熟粒细胞数目	0.01	10 ⁹ /L	0.000-999.000	
未成熟粒细胞百分比	0.1	%	0.000-100.000	
有核红细胞数目	0.000	10 ⁹ /L	0.000-9999.000	
有核红细胞百分比	0.00	/100WBC	0.000-9999.000	

***小结:**

血红蛋白偏高(162 g/L) 红细胞压积(HCT)偏高(47.6 %)

操作员：刘慧芳 检查日期:2023-12-19 检查医生:陈建国

肝功能十三项

项目名称	检查结果	单位	参考值	提示
总蛋白(T PROT)	74.8	g/L	65.000-85.000	
白蛋白(ALB)	50.00	g/L	40.000-55.000	
白蛋白/球蛋白(ALB/GLB)	2.02		1.000-2.500	
γ-谷氨酰转肽酶(GGT)	28.0	U/L	10.000-	

			60.000	
碱性磷酸酶(ALP)	56.0	U/L	45.000-125.000	
总胆汁酸(TBA)	1.8	umol/L	0.500-10.000	
总胆红素(TBIL)	19.40	umol/L	0.000-21.000	
直接胆红素(DBIL)	4.2	umol/L	0.000-8.000	
间接胆红素(IBIL)	15.20	umol/L	0.000-17.390	
丙氨酸氨基转移酶(ALT)	50.00	U/L	9.000-50.000	
门冬氨酸氨基转移酶(AST)	29.00	U/L	13.000-35.000	
胆碱酯酶	10576	U/L	4000.000-12600.000	
单胺氧化酶	2.92	U/L	0.000-12.000	

***小结：**

未见异常

操作员：刘慧芳 检查日期：2023-12-19 检查医生：陈建国

双源 CT 诊断图文报告

流水号: 2308280643

影像号: CT20231210083

姓名: 景翠

年龄: 50 岁

性别: 女

检查设备: 西门子量子双源 CT

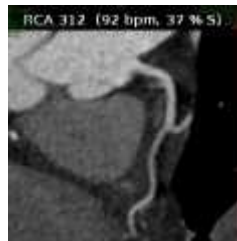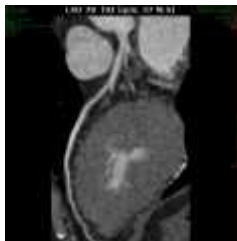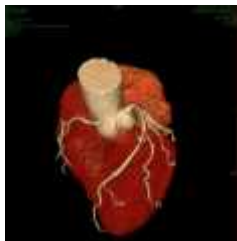体检号: 445817

申请医院: 本院

体检科室: 体检科

检查部位: 冠状动脉 CTA

经典图像:



影像所见:

冠状动脉起源正常, 冠状动脉发育呈左优势型。

左冠状动脉主干、前降支、对角支、回旋支、后降支管壁光滑, 未见钙化及非钙化斑块, 管腔未见狭窄及闭塞。

右冠状动脉管壁光滑, 未见钙化及非钙化斑块, 管腔未见狭窄及闭塞。

影像诊断:

双源 CT 冠状动脉成像未见病变征象

[提示] 冠状动脉狭窄程度表述: 轻度 (25-49%) 中度 (50-69%) 重度 (70-99%) 闭塞 (100%)

报告医师: 张剑峰

检查日期: 2023-12-10

审核医师: 苗来生

报告日期: 2023-12-10

超声诊断图文报告

流水号: 2308280643

影像号: 1490333

姓名: 景翠

年龄: 50 岁

性别: 女

检查设备: Vivid E95

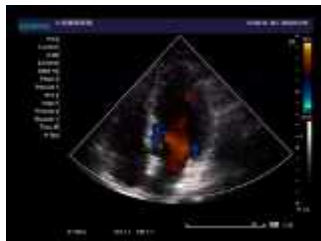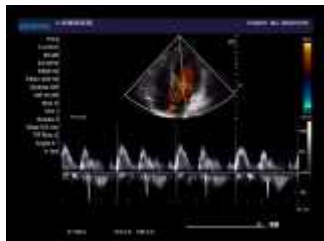
体检号: 445817

申请医院: 本院

体检科室: 体检科

检查部位: 心脏彩超

经典图像:



影像所见:

超声测量 (单位: mm)

升主动脉内径 27 (32±3mm)

左房内径 33 (35mm)

室间隔 8.6 (8-11mm)

左室内径 48 (47±4mm)

左室后壁 8.6 (8-11mm)

EF62% (50-80%)

右室内径 32 (36±4mm)

右房内径 30 (36±4mm)

FS29% (28-41%)

主肺动脉内径 21 (23±3mm)

升主动脉内径正常, 心脏各腔室大小正常, 室间隔厚度正常, 左室壁未见明显节段性运动异常, 各瓣膜及启闭功能未见明显异常, 舒张期二尖瓣口血流频谱 E/A>1, 心包腔未见积液。

影像诊断:

心脏结构及功能未见明显异常

报告医师: 李菊蓉

检查日期: 2023-12-18

审核医师: 李菊蓉

报告日期: 2023-12-18

超声诊断图文报告

流水号: 2308280643

影像号: 1490335

姓名: 景翠

年龄: 50 岁

性别: 女

检查设备: Vivid E95

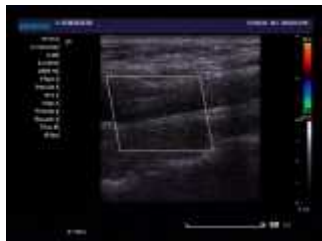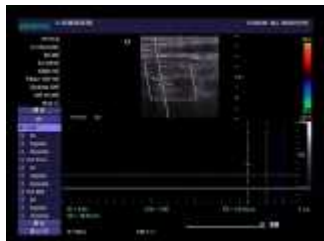体检号: 445817

申请医院: 本院

体检科室: 体检科

检查部位: 颈部血管彩超

经典图像:



影像所见:

右锁骨下动脉起始处、双侧颈总动脉、颈内、颈外动脉起始段内中膜不增厚, 内壁欠光滑, 管壁未见明确强回声斑。CDFI: 血流充盈好。PW: 频谱形态正常。

双侧椎动脉走行正常, 椎动脉内径正常, 管壁不厚, 管腔内为无回声, CDFI: 血流充盈好。PW: 频谱正常。

	内径 mm	流速 cm/s	RI
左侧椎动脉	3.5	45.5	0.52
右侧椎动脉	3.4	34.9	0.46

影像诊断:

双侧颈动脉、椎动脉未见明显异常

报告医师: 李菊蓉

检查日期: 2023-12-18

审核医师: 李菊蓉

报告日期: 2023-12-18

超声诊断图文报告

流水号: 2308280643

影像号: 1490337

姓名: 景翠

年龄: 50 岁

性别: 女

检查设备: Vivid E95

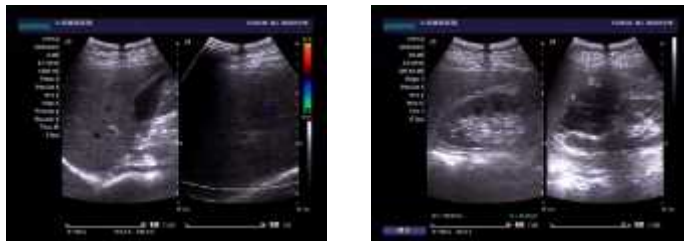体检号: 445817

申请医院: 本院

体检科室: 体检科

检查部位: 全腹彩超

经典图像:



影像所见:

肝脏大小形态正常, 包膜光滑完整, 实质回声均匀, 肝内管道系统走行清晰, 门静脉及肝内胆管不扩张。

胆囊大小形态正常, 壁不厚、光滑, 囊内透声好, 肝外胆管不扩张。

胰腺大小形态正常, 实质回声均匀, 主胰管不扩张。

脾脏大小形态正常, 实质回声均匀, 脾门静脉不宽。

双肾大小形态正常, 皮髓质分界清晰, 于左肾探及囊性结构, 大小约 5.1*4.4cm, 边界清, 内可见分隔, 集合系统未见分离, 双侧输尿管未见扩张。

影像诊断:

左肾囊肿

报告医师: 李菊蓉

检查日期: 2023-12-18

审核医师: 李菊蓉

报告日期: 2023-12-18