



2308280610

# 大同瑞慈健康体检

## 报 告 册

体检编号	445776	工号	76
姓名	赵秀芳		
性别	女	年龄	61岁
单位	健康管理 2023		
部门	健康管理 2023		
联系电话	15135229473		
体检日期	2024-05-16		

尊敬的 赵秀芳女士 您好！

首先，瑞慈健康体检全体员工欢迎您的光临，并对您的信任表示衷心的感谢！

您于 2024-05-16 （体检编号：445776）完成健康检查，本机构的各科医生已根据您的体检项目及结果，汇总成此份健康体检报告，并经总检医生审核。据此提出对您健康状况的综合分析及建议。

瑞慈健康体检倡导“大健康、大康复”，提出“健康是第一财富（Rich）”的人文理念。希望您仔细阅读并妥善地保管此份健康体检报告，并认真关注报告中的提示与建议，若您对报告内容有任何疑问，可直接与瑞慈健康体检客服部联系，进一步咨询。

健康体检咨询电话：**0352-2824444**

客户服务咨询电话：**0352-2830597**

**400-6112995**

瑞慈健康体检报告由下列内容组成：

第一部分：主检报告

第二部分：分科分项结果

第三部分：检验报告

第四部分：附表

## 主检报告

### 检查综述

- 【身高、体重、血压】 (1) 体重指数 26.03：超重 (2) 血压 146/87：本次测量收缩期血压偏高
- 【生化系列】 丙氨酸氨基转移酶(ALT) 偏高(46.00 U/L)  $\alpha$ -羟丁酸脱氢酶偏高(196.00 U/L) 甘油三酯(TG) 偏高(2.55 mmol/L)
- 【尿液分析+尿沉渣】 维生素 C+- 鳞状上皮细胞偏高(4 /HP) 粘液丝偏高(6 /HP)
- 【颅脑 MRI】 1. 双侧额顶叶皮髓质交界区多发缺血灶 2. 空泡蝶鞍
- 【心脏彩超】 1. 主动脉瓣轻度返流 2. 二尖瓣轻度返流 3. 三尖瓣轻度返流 4. 左室舒张功能减低
- 【全腹彩超】 1. 轻度脂肪肝 2. 胆囊附壁结晶 3. 子宫肌瘤

### 医生建议

#### 【超重】：

(1) 体重指数是判断体重超标或偏低的主要指标。体重是反映和衡量一个人健康状况的重要标志之一，过胖和过瘦都不利于健康，身高体重不协调也不会给人以美感。体重的变化，还会直接反映身体长期的热量平衡状态。

(2) 当需要比较及分析一个人的体重对于不同身高的人所带来的健康影响时，体重指数是一个中立而可靠的指标。其主要适用于需要体重测试、体型肥胖和全身检查的人群。

(3) 体重指数(BMI)是世界卫生组织推荐的国际统一使用的肥胖分型标准，也是目前国际上常用的衡量人体胖瘦程度以及是否健康的一个标准，其计算方式为： $BMI = \text{体重(千克)} / \text{身高(米} \times \text{米)}$ 。成人的标准值是 BMI 18.5-23.9 之间。低于 18.5 为体重指数偏低；高于 23.9 则为体重指数偏高。

(4) 一般表现为体重超重或肥胖，超重及肥胖会出现一系列代谢性疾病，如高血压、高血糖、高血脂、高尿酸血症等，所以体重指数偏高者一定要注意控制体重。

(5) 合理控制饮食，食品多样化，食物纤维可适量增加，饮食规律，避免暴饮暴食，低盐、低脂饮食为主，减少高热量食物的摄入。

(6) 加强体育锻炼，每天最少保持 30 分钟的中等强度运动。鼓励每天至少快步走 6000 步比较健康。肥胖患者不适合较剧烈的运动，会加重膝关节的负担，可以选择游泳、划船等对膝关节负荷较小的运动。

(7) 定期检查血糖、血脂、肝功、肝脏 B 超等，积极治疗基础性疾病。

(8) 减少热量摄取及增加热量消耗。强调以健康行为、饮食、运动为主的综合治疗。

#### 【本次测量收缩期血压偏高】：

(1) 所谓单纯收缩期高血压，顾名思义是指一个人的舒张压(即低压)不高，仅仅是收缩压(即高压)超过正常范围。

(2) 单纯收缩期高血压标准为收缩压在 140mmHg 以上，舒张压为 90mmHg 以下。如果收缩压在 140-149mmHg，又称单纯收缩期临界高血压。由于单纯收缩期高血压大部分发生在 60 岁以上的老年人，故又称老年单纯收缩期高血压。

(3) 当病人患动脉硬化、甲状腺功能亢进、主动脉关闭不全、体循环动静脉瘘、动脉导管未闭及原因不明的高动力循环状态时，也常伴有收缩期高血压，但这些不包括在单纯收缩期高血压范围内。

(4) 劳逸结合，保持良好身心状态。避免各种诱因：如情绪低落、紧张等。改进生活方式，适当低盐、低脂、低胆固醇饮食，戒烟酒。必要时心血管专科诊治，定期复诊。

(5) 平时应低盐(每天 5~10g)、低脂饮食(少吃动物脂肪与内脏)；忌烟限酒。遵照医嘱坚持服药，定期测量血压，宜控制在 140/90mmHg 以下，若合并有糖尿病和肾病，要把血压控制在 130/80mmHg 以下。

(6) 血压到正常水平时，说明此时选用的降压药和治疗方案基本合适，但并不意味着高血压已被“治愈”，应坚持治疗。若盲目自行停药或间断服药，常会使血压波动很大，而加重心、脑、肾和血管的损害。

**【丙氨酸氨基转移酶(ALT)偏高】：**

(1) 丙氨酸氨基转移酶主要存在于肝细胞内，还分布在心肌、骨骼肌、肾脏等部位。肝脏轻度损伤就可能引起肝细胞膜破坏，导致丙氨酸转氨酶释放入血，是肝细胞损害的敏感指标，其增高的程度与肝细胞被破坏的程度成正比。

(2) 丙氨酸氨基转移酶具有临床意义的升高一般要大于正常值的 2-3 倍。如果是生理性的升高多是由于剧烈运动、熬夜、饮酒、感冒、过量食用油腻食物后，致使丙氨酸氨基转移酶轻度升高。

(3) 丙氨酸氨基转移酶病理性升高多由于病毒性肝炎、肝硬化、酒精肝、药物性肝病、脂肪肝、胆囊炎等疾病造成，除了肝胆疾病外，心脏疾病、骨骼疾病等，也可使丙氨酸氨基转移酶升高。

(4) 发现了丙氨酸氨基转移酶升高，排除生理性的原因外，如果超过正常值的两倍，则需要明确升高的原因。首先完善彩超、各型肝炎病毒等检查，如果经复查仍偏高者，应前往消化内科咨询，结合临床治疗。

(5) 平时生活中应清淡饮食、戒烟限酒、避免劳累，多食新鲜果蔬，尤其是富含 V-C 的水果蔬菜。

**【α-羟丁酸脱氢酶偏高】：**

(1) 建议内科结合临床参考。

**【甘油三酯(TG)偏高】：**

(1) 甘油三酯是甘油和脂肪酸所构成的有机化合物，甘油三酯测定是脂类代谢的重要指标之一。

(2) 甘油三酯增高与冠心病的发生有着重要的相关性，随年龄增大而有上升的趋势，其增高最常见于高脂和过量糖类饮食、肥胖等。

(3) 甘油三酯主要功能是为机体提供能量，其正常值在 0.7-1.7mmol/L 之间，1.7-2.29mmol/L 为边缘增高，提示应该注意饮食和运动了。

(4) 甘油三酯大于 2.3mmol/L，就称为高甘油三酯血症。甘油三酯增高虽然不会直接导致血管斑块的形成，但也会间接引起心脑血管疾病风险增加，同时，当甘油三酯大于 5.6mmol/L 时，还会增加急性胰腺炎的风险，所以降低甘油三酯的基础主要是控制饮食，饮食控制不佳可以选择药物治疗。

(5) 生活方式的干预是控制甘油三酯水平升高的基础，包括减重，增加运动量，限制酒精摄入以及避免食用果糖和高碳水化合物食物。多食蔬菜水果，定期复查。

(6) 明显增高者在医师的指导下使用降脂药物治疗，首选他汀和贝特类药物。

**【鳞状上皮细胞偏高】：**

(1) 在生理情况下，机体正常的新陈代谢都会引起鳞状上皮细胞的脱离，这是一种正常的机体现象。如果长时间出现鳞状上皮细胞偏高的现象时，则有可能是尿路感染、泌尿系统结石等因素导致，应及时往泌尿外科进一步诊断治疗。

**【粘液丝偏高】：**

(1) 尿常规中粘液丝是由尿路中细胞分泌出来的，在有尿路感染时分泌会明显增多，且伴有炎症细胞的出现。

(2) 粘液丝偏高，可分为生理性偏高和病理性偏高两种，生理性偏高一般是由于喝水较少导致的尿液浓缩，一般在喝水后就能达到稀释的效果。

(3) 病理性的粘液丝偏高是由于泌尿系炎症或者是前列腺炎导致的，需要注意观察，多喝水，同时有白细胞等炎症细胞增多时，应及时服用抗感染药物治疗。如果仅有粘液丝的增多而没有白细胞等炎症细胞增多时，尿路有炎症的可能性不大。

(4) 建议平时饮食注意清淡，多喝水，少吃油腻和辛辣的食物，要注意个人清洁卫生，勤洗阴部，注意休息。

**【维生素 C+-】：**

(1) 尿液中维生素 C 阳性，一般提示饮食中摄入维生素 C 含量较高的食物，引起尿液中维生素 C 呈阳性反应。建议定期复查尿常规。

**【空泡蝶鞍】：**

(1)正常的蝶鞍内由脑垂体占满，无蛛网膜和脑脊液，但有的人蝶鞍内垂体组织缩小，大部分被蛛网膜和脑脊液占用形成的“囊泡”，称为空泡蝶鞍。有的因压迫垂体可产生相应的临床内分泌症状，建议神经内科结合临床诊治。但大多数人没有任何表现，无需治疗，定期复查。

**【双侧额顶叶皮髓质交界区多发缺血灶】：**

(1)建议神经内科进一步诊断治疗。

**【三尖瓣轻度返流】：**

(1)建议心血管内科诊断治疗。

**【左室舒张功能减低】：**

(1)左心室舒张功能是指心肌弹性减低，心脏泵血功能减退。其引起原因，一是随着年龄的增长，心肌组织退行性变。其二是由于冠心病、高血压等慢性心肌病变。一般来说没有原发病变及年龄偏大的人员又无症状，不需要特殊处理，建议心内科结合临床考虑。

**【主动脉瓣轻度返流】：**

(1)主动脉根部退行性变，会导致主动脉瓣关闭不全的现象，从而形成轻度返流。在很多人中，没有临床症状，只有在做心脏彩超时发现。一般不需要治疗，建议定期复查，必要时心内科结合临床考虑。

**【二尖瓣轻度返流】：**

(1)由于二尖瓣瓣膜轻微的改变而产生二尖瓣相对关闭不全。在很多人中，没有临床症状，只有在做心脏彩超时发现。一般不需要治疗，建议定期复查，必要时心内科结合临床考虑。

**【轻度脂肪肝】：**

- (1)脂肪肝是指肝脏被脂肪浸润，为一种多病因引起的获得性疾病。
- (2)脂肪肝是以肝细胞脂肪变性和脂肪蓄积为病理特征，最常见易患因素有超重或肥胖、进食油腻食物、高脂血症（尤其甘油三酯升高）、营养失调（营养过量或不足）、饮酒、高脂血症、少运动、糖耐量异常、减肥造成体重急剧下降、营养不良、中毒和药物等。
- (3)当肝内脂类（主要为甘油三酯）含量超过肝重的5%时为脂肪肝。脂肪肝是一个常见的临床现象，不是一个独立性的疾病。
- (4)值得注意的是，过多的脂肪在肝组织、肝细胞内浸润，引起肝细胞肿大，严重可致肝硬化。脂肪肝是可逆性的，合理饮食、运动及治疗后可恢复。
- (5)合理控制饮食，控制总摄入量，低盐、低脂和低糖类饮食，少吃动物内脏，多吃蔬菜水果；
- (6)控制危险因素，如控制体重、改善胰岛素抵抗、调整血脂紊乱，戒酒、戒烟，坚持长期有氧运动，加强体育锻炼；
- (7)定期复查腹部彩超、血脂、肝功能。

**【子宫肌瘤】：**

- (1)子宫肌瘤又称子宫平滑肌瘤，是女性生殖器最常见的一种良性肿瘤，多见于30—50岁妇女，以40—50岁最为多见。
- (2)子宫肌瘤根据肌瘤与子宫壁的关系分3类：肌壁间肌瘤、浆膜下肌瘤和粘膜下肌瘤。
- (3)子宫肌瘤多无症状，少数表现为阴道出血，腹部触及肿物以及压迫症状等。如发生蒂扭转或其他情况时可引起疼痛。以多发性子宫肌瘤为常见。
- (4)治疗必须根据患者年龄、生育要求、症状、肌瘤大小等情况全面考虑，肌瘤小且无症状，尤其近绝经年龄者，雌激素水平低落，肌瘤可自然萎缩或消失，通常不需治疗，每3—6个月随访一次；若肌瘤较大或症状明显继发贫血者，常需手术切除。

**【胆囊附壁结晶】：**

(1)胆囊壁胆固醇结晶是指胆固醇沉积于胆囊壁粘膜下形成的一种病变，很容易引起胆结石，多与高脂肪、高胆固醇的食物、工作紧张、饮食不规律等因素有关。建议平时注意饮食宜清淡有营养，多饮水，多食新鲜蔬菜水果，必要时中西医结合治疗。

汇总医生： 丁昊炜

主检日期： 2024-05-20

主检医生：

## 分科结果

### 身高、体重、血压

项目名称	检查结果	项目名称	检查结果
身高	164cm	体重	70kg
血压	146/87mmHg		

**\*小结：**

- (1) 体重指数 26.03：超重
- (2) 血压 146/87：本次测量收缩期血压偏高

操作员：杨柳庆 检查日期：2024-05-16 检查医生：名燕凌

## 检验报告

## 尿液分析+尿沉渣

项目名称	检查结果	单位	参考值	提示
白细胞尿	4	个/ul	0--13	
上皮细胞(EC)	4	/HP	0--28	
管型(CAST)	0	个/ul	0--1	
霉菌(尿)	0	/HP	0--0	
结晶	0	/HP	0--10	
透明度(CLA)	清亮			
胆红素(BIL)	-		阴性	
隐血(ERY)	-		阴性	
小圆上皮细胞(SRC)	0	个/ul	0--0	
维生素C	+-		阴性	
异常红细胞	0	个/ul	0--3	
红细胞(正常)	1	个/ul	0--6	
鳞状上皮细胞	4	个/ul	0--0	↑
粘液丝	6	个/ul	0--0	↑
颜色(Colour)	淡黄色			
尿葡萄糖(GLU)	-		阴性	
酮体(KET)	-		阴性	
比重(SG)	1.020		1.003--1.030	
酸碱度(PH)	6.5		4.5--8.0	
尿蛋白质(PRO)	-		阴性	
尿胆原(URO)	-		阴性	
亚硝酸盐(NIT)	-		阴性	
红细胞(尿)(RBC)	1	个/ul	0--6	
尿白细胞(LEU)	-		阴性	

\*小结:

维生素 C+- 鳞状上皮细胞偏高(4 /HP) 粘液丝偏高(6 /HP)

操作员：黄璐瑶 检查日期：2024-05-16 检查医生：陈建国

生化系列

项目名称	检查结果	单位	参考值	提示
总蛋白(T PROT)	70.5	g/L	65--85	
白蛋白(ALB)	42.30	g/L	40--55	
球蛋白(GLB)	28.20	g/L	15--35	
白蛋白/球蛋白(ALB/GLB)	1.50		1.0--2.5	
碱性磷酸酶(ALP)	67.0	U/L	50--135	
肌酐(CREA)	46.00	umol/L	41--81	
尿酸(UA)	217.00	umol/L	140--340	
乳酸脱氢酶(LDH)	202.00	U/L	120--250	
淀粉酶(AMY)	88.00	IU/L	35--135	
葡萄糖(GLU)	4.92	mmol/L	3.89--6.1	
总胆红素(TBIL)	15.40	umol/L	0--21	
直接胆红素(DBIL)	3.1	umol/L	0--8.0	
间接胆红素(IBIL)	12.30	umol/L	0--17.39	
丙氨酸氨基转移酶(ALT)	46.00	U/L	7--40	↑
门冬氨酸氨基转移酶(AST)	29.00	U/L	13--35	
尿素测定 (Urea)	6.30	mmol/L	3.1--8.8	
肌酸激酶(CK)	93.00	U/L	40--200	
α-羟丁酸脱氢酶	196.00	U/L	72--182	↑
C 反应蛋白	0.80	mg/dl	0--3	
动脉硬化指数	2.64		1.31--3.19	
谷草比谷丙	0.63		0.4--2.5	
总胆固醇(CHOL)	4.04	mmol/L	2.59--5.2	
甘油三脂(TG)	2.55	mmol/L	0.7--1.7	↑

低密度脂蛋白(LDL)	2.88	mmol/L	0--4.13	
高密度脂蛋白(HDL)	1.09	mmol/L	0.77--1.55	

**\*小结:**

丙氨酸氨基转移酶(ALT)偏高(46.00 U/L) α-羟丁酸脱氢酶偏高(196.00 U/L) 甘油三脂(TG)偏高(2.55 mmol/L)

操作员：梁可欣 检查日期:2024-05-16 检查医生:陈建国

**血常规（五分类）**

项目名称	检查结果	单位	参考值	提示
白细胞(WBC)	5.43	10 <sup>9</sup> /L	3.5--9.5	
淋巴细胞绝对值(LY#)	2.43	10 <sup>9</sup> /L	1.1--3.2	
淋巴细胞百分比(LY%)	44.8	%	20--50	
中性粒细胞绝对值(GR#)	2.59	10 <sup>9</sup> /L	1.8--6.3	
中性粒细胞百分比(GR%)	47.7	%	40--75	
嗜碱性粒细胞绝对值(BA#)	0.03	10 <sup>9</sup> /L	0--0.06	
嗜碱性粒细胞百分比(BA%)	0.5	%	0--1.0	
嗜酸性粒细胞绝对值(EO#)	0.08	10 <sup>9</sup> /L	0.02--0.52	
嗜酸性粒细胞百分比(EO%)	1.5	%	0.4--8.0	
血小板(PLT)	182	10 <sup>9</sup> /L	125--350	
血小板分布宽度(PDW)	16.5	%	15--17	
平均血小板体积(MPV)	10.3	fl	6.0--14.0	
血小板压积(PCT)	0.187	%	0.11--0.28	
红细胞(RBC)	4.38	10 <sup>12</sup> /L	3.8--5.1	
血红蛋白	137	g/L	115--150	
红细胞压积(HCT)	41.4	%	35--45	
红细胞平均体积(MCV)	94.5	fl	82--100	
平均血红蛋白含量(MCH)	31.3	pg	27--34	

平均血红蛋白浓度(MCHC)	331	g/L	316--354	
单核细胞绝对值(MO#)	0.30	10 <sup>9</sup> /L	0.1--0.60	
单核细胞百分比(MO%)	5.5	%	3--10	
红细胞分布宽度标准差(RDW-SD)	42.9	fl	35--56	
红细胞分布宽度变异系数(RDW-CV)	12.1	%	10.6--16.6	
大血小板比率	27.6	%	11--45	
大血小板数目	50	10 <sup>9</sup> /L	30--90	
未成熟粒细胞数目	0.00	10 <sup>9</sup> /L	0--999	
未成熟粒细胞百分比	0.1	%	0--100	
有核红细胞数目	0.000	10 <sup>9</sup> /L	0--9999	
有核红细胞百分比	0.00	/100WBC	0--9999	

**\*小结:**

未见异常

操作员：王文静 检查日期:2024-05-16 检查医生:陈建国

# 大同瑞慈康复医院 12导联心电图报告

赵秀芳 女 61岁 体检号:445776

病床号:

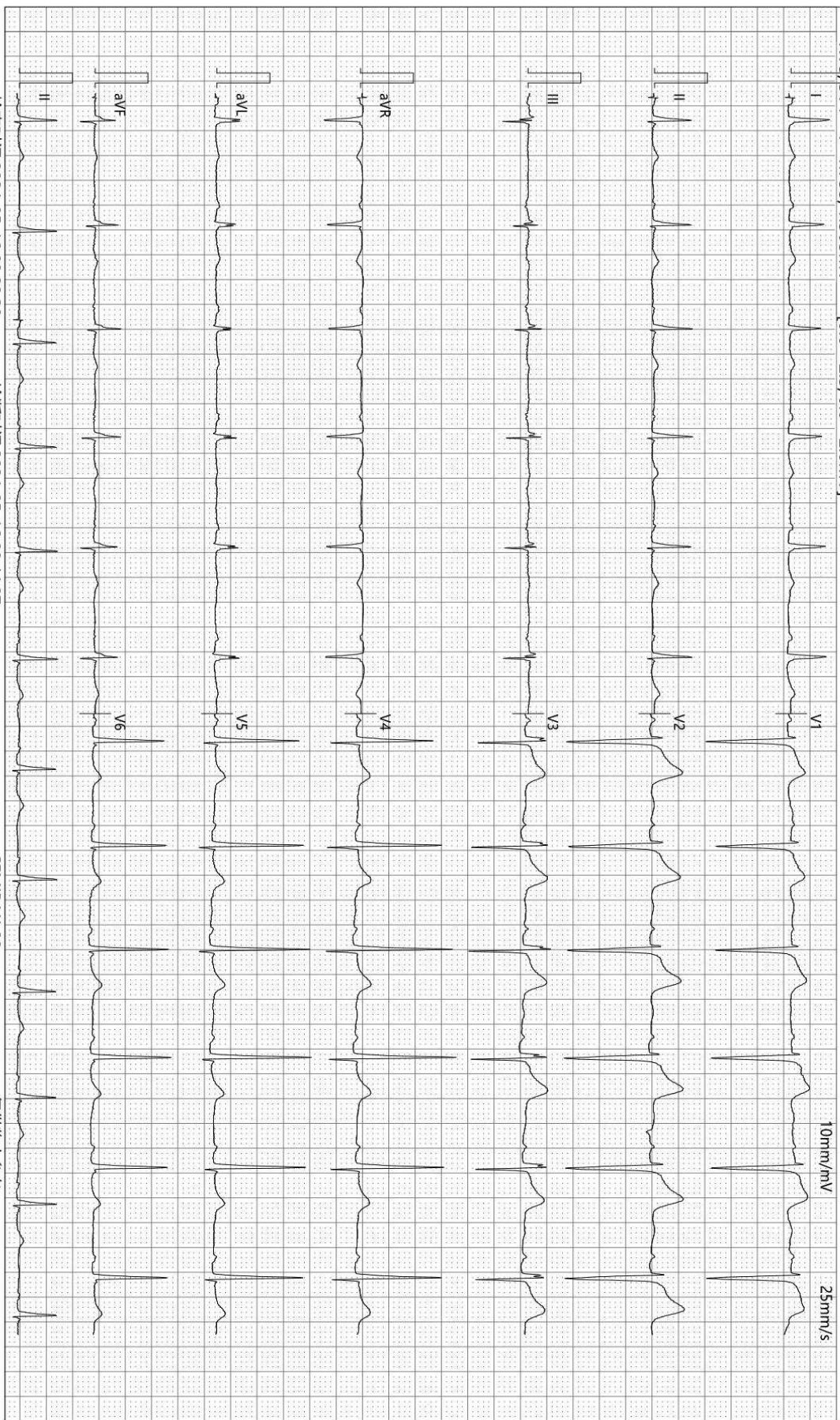
诊断结果:

- 1.窦性心律
- 2.正常心电图

诊断医生:

*张之生*

HR	: 68bpm	[60 ~ 100bpm]
P	: 92ms	[0 ~ 110ms]
PR	: 174ms	[120 ~ 200ms]
QRS	: 83ms	[60 ~ 100ms]
QT/QTc	: 398/425ms	[320 ~ 440/0 ~ 460ms]
P/QRS/T	: -21 / 12/38deg.	[0 ~ 75/-30 ~ 90/0 ~ 75deg]
RV5/SV1	: 1.733/1.505mV	[0.0 ~ 2.5/0.0 ~ 2.0mV]



检查时间:2024-05-16 08:28:30

诊断时间:2024-05-16 08:44:07

SEMIP V1 90

仅供临床参考

## MRI 诊断图文报告

流水号: 2308280610

影像号: MR20240516004

姓名: 赵秀芳

年龄: 61 岁

性别: 女

检查设备: 西门子 1.5T 磁共振

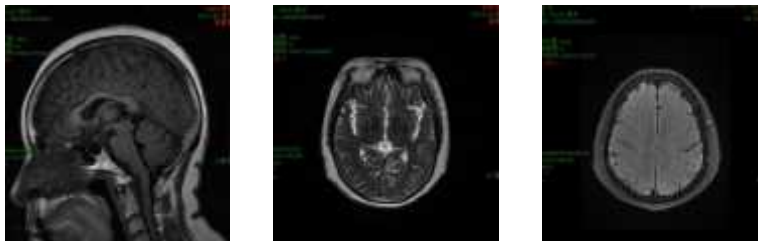体检号: 445776

申请医院: 本院

体检科室: 体检科

检查部位: 颅脑 MRI

经典图像:



影像所见:

双侧额顶叶皮髓质交界区见多发斑点状长 T1 长 T2 信号, T2FLAIR 呈高信号, DWI 未见高信号。脑干、双侧小脑半球未见异常信号及占位征象, 脑室、脑池无扩大, 脑沟、脑裂无增宽。中线结构居中。垂体显著变薄。

影像诊断:

1. 双侧额顶叶皮髓质交界区多发缺血灶
2. 空泡蝶鞍

报告医师: 张剑峰

检查日期: 2024-05-16

审核医师: 叶道斌

报告日期: 2024-05-16

## 双源 CT 诊断图文报告

流水号: 2308280610

影像号: CT20240516006

姓名: 赵秀芳

年龄: 61 岁

性别: 女

检查设备: 西门子量子双源 CT

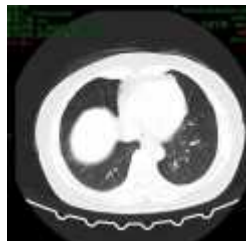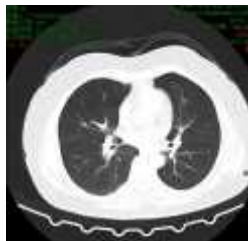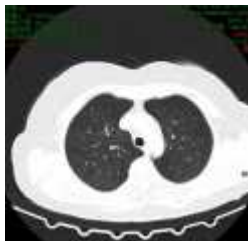体检号: 445776

申请医院: 本院

体检科室: 体检科

检查部位: 肺部双源 CT

经典图像:



影像所见:

胸廓对称, 骨性肋骨完整, 胸壁软组织结构良好, 两肺支气管血管纹理走行分布良好, 支气管束结构清晰, 双肺通气良好。肺门结构未见异常。纵隔无偏移, 段以上支气管通畅。心影及大血管形态结构正常, 纵隔内未见肿大淋巴结。胸膜未见异常。

影像诊断:

胸部未见明显异常

报告医师: 剧艳军

检查日期: 2024-05-19

审核医师: 剧艳军

报告日期: 2024-05-19

## 超声诊断图文报告

流水号: 2308280610

影像号: 1570604

姓名: 赵秀芳

年龄: 61岁

性别: 女

检查设备: Vivid E95

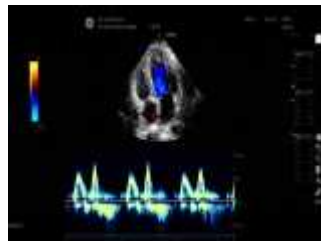
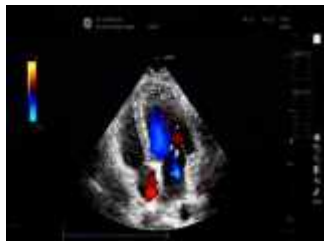体检号: 445776

申请医院: 本院

体检科室: 体检科

检查部位: 心脏彩超

### 经典图像:



### 影像所见:

超声测量 (单位: mm)

升主动脉内径 19 (32±3mm)

左房内径 32 (35mm)

室间隔 10 (8-11mm)

左室内径 39 (47±4mm)

左室后壁 10 (8-11mm)

EF64% (50-80%)

右室内径 31 (36±4mm)

右房内径 29 (36±4mm)

FS35% (28-41%)

主肺动脉内径 20 (23±3mm)

升主动脉内径正常, 心脏各腔室大小正常, 室间隔厚度正常, 左室壁未见明显节段性运动异常, 主动脉瓣回声正常, 舒张期瓣下可见少量返流信号, 二尖瓣回声正常, 收缩期房侧可见少量返流信号, 三尖瓣回声正常, 收缩期房侧可见少量返流信号, 舒张期二尖瓣口血流频谱 E/A<1, 心包腔未见积液。

### 影像诊断:

1. 主动脉瓣轻度返流
2. 二尖瓣轻度返流
3. 三尖瓣轻度返流
4. 左室舒张功能减低

报告医师: 陈玉荣

检查日期: 2024-05-16

审核医师: 陈玉荣

报告日期: 2024-05-16



大同市医学影像研究中心

注: 本报告仅供临床医生参考!

地址: 大同市魏都大道 79 号。若有疑问, 请致电: 0352-2830580

## 超声诊断图文报告

流水号: 2308280610

影像号: 1570609

姓名: 赵秀芳

年龄: 61岁

性别: 女

检查设备: Vivid E95

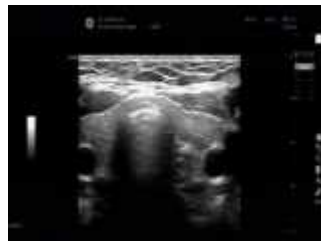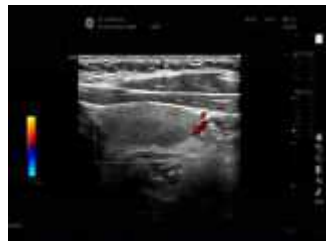体检号: 445776

申请医院: 本院

体检科室: 体检科

检查部位: 甲状腺彩超

经典图像:



影像所见:

甲状腺双侧叶形态正常, 包膜完整, 实质回声均匀, CDFI: 未见异常血流信号。  
双侧颈部未见明显肿大淋巴结。

影像诊断:

甲状腺双侧叶未见异常

报告医师: 陈玉荣

检查日期: 2024-05-16

审核医师: 陈玉荣

报告日期: 2024-05-16

## 超声诊断图文报告

流水号: 2308280610

影像号: 1570613

姓名: 赵秀芳

年龄: 61 岁

性别: 女

检查设备: Vivid E95

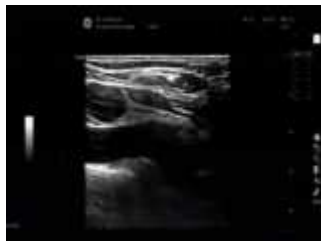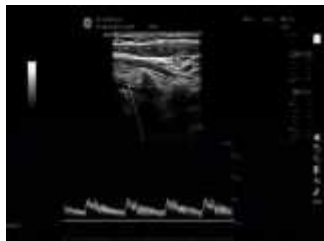体检号: 445776

申请医院: 本院

体检科室: 体检科

检查部位: 颈部血管彩超

经典图像:



影像所见:

右锁骨下动脉起始处、双侧颈总动脉、颈内、颈外动脉起始段内中膜不增厚，内壁欠光滑，管壁未见明确强回声斑。CDFI: 血流充盈好。PW: 频谱形态正常。

双侧椎动脉走行正常，椎动脉内径正常，管壁不厚，管腔内为无回声，CDFI: 血流充盈好。PW: 频谱正常。

影像诊断:

双侧颈动脉、椎动脉未见明显异常

报告医师: 陈玉荣

检查日期: 2024-05-16

审核医师: 陈玉荣

报告日期: 2024-05-16

## 超声诊断图文报告

流水号: 2308280610

影像号: 1570616

姓名: 赵秀芳

年龄: 61岁

性别: 女

检查设备: Vivid E95

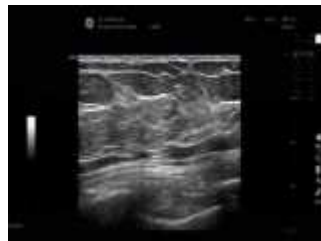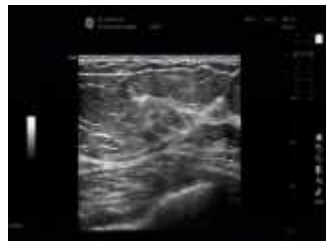体检号: 445776

申请医院: 本院

体检科室: 体检科

检查部位: 乳腺彩超

经典图像:



影像所见:

双侧乳腺腺体层次清晰, 右乳腺体厚 1.2cm, 左乳腺体厚 1.1cm, 乳导管未见扩张, 未见明显占位性病变, CDFI: 未见异常血流信号。

双侧腋下未见明显肿大淋巴结。

影像诊断:

双侧乳腺未见明显异常

报告医师: 陈玉荣

检查日期: 2024-05-16

审核医师: 陈玉荣

报告日期: 2024-05-16

## 超声诊断图文报告

流水号: 2308280610

影像号: 1570601

姓名: 赵秀芳

年龄: 61岁

性别: 女

检查设备: Vivid E95

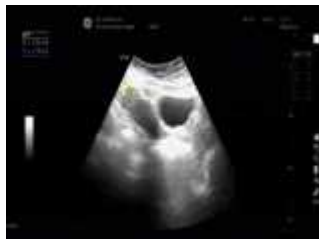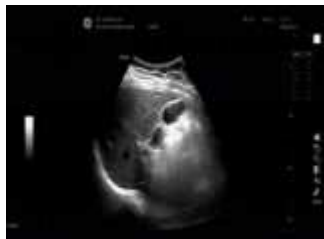体检号: 445776

申请医院: 本院

体检科室: 体检科

检查部位: 全腹彩超

### 经典图像:



### 影像所见:

肝脏大小形态正常, 包膜光滑完整, 实质回声细腻、增强, 肝内管道系统走行尚清晰, 门静脉及肝内胆管不扩张。

胆囊大小形态正常, 壁不厚、欠光滑, 壁上探及点状强回声斑, 后伴彗尾, 囊内透声好, 肝外胆管不扩张。

胰腺大小形态正常, 实质回声均匀, 主胰管不扩张。

脾脏大小形态正常, 实质回声均匀, 脾门静脉不宽。

双肾大小形态正常, 皮髓质分界清晰, 集合系统未见分离, 双侧输尿管未见扩张。

膀胱充盈佳, 未见明显异常。

绝经后子宫, 大小正常, 肌壁回声欠均匀, 前壁探及大小约 2.0\*1.8cm 低回声结节, 边界清, 内膜呈线状, 厚 0.3cm, 宫颈厚约 2.0cm, 双侧附件区未见异常。

### 影像诊断:

1. 轻度脂肪肝
2. 胆囊附壁结晶
3. 子宫肌瘤

报告医师: 陈玉荣

检查日期: 2024-05-16

审核医师: 陈玉荣

报告日期: 2024-05-16