



2308280591

大同瑞慈健康体检

报 告 册

体检编号	445806	工号	57
姓名	王劲松		
性别	男	年龄	51岁
单位	健康管理 2023		
部门	健康管理 2023		
联系电话	13513669998		
体检日期	2023-11-27		

尊敬的王劲松先生您好！

首先，瑞慈健康体检全体员工欢迎您的光临，并对您的信任表示衷心的感谢！

您于 2023-11-27 （体检编号：445806）完成健康检查，本机构的各科医生已根据您的体检项目及结果，汇总成此份健康体检报告，并经总检医生审核。据此提出对您健康状况的综合分析及建议。

瑞慈健康体检倡导“大健康、大康复”，提出“健康是第一财富（Rich）”的人文理念。希望您仔细阅读并妥善地保管此份健康体检报告，并认真关注报告中的提示与建议，若您对报告内容有任何疑问，可直接与瑞慈健康体检客服部联系，进一步咨询。

健康体检咨询电话：**0352-2824444**

客户服务咨询电话：**0352-2830597**

400-6112995

瑞慈健康体检报告由下列内容组成：

第一部分：主检报告

第二部分：分科分项结果

第三部分：检验报告

第四部分：附表

主检报告

检查综述

1、【颅脑 MRI】 1、双侧额叶皮髓质交界处少许缺血灶 2、空泡蝶鞍 3、双侧上颌窦炎伴粘膜肥厚，右侧上颌窦粘膜下囊肿，左侧上颌窦积液

医生建议

【右侧上颌窦粘膜下囊肿】：

(1) 建议耳鼻喉科诊断治疗。

【左侧上颌窦积液】：

(1) 建议耳鼻喉科诊断治疗。

【双侧上颌窦炎伴粘膜肥厚】：

(1) 建议耳鼻喉科诊断治疗。

【双侧额叶皮髓质交界处少许缺血灶】：

(1) 建议神经内科诊断治疗。

【空泡蝶鞍】：

(1) 正常的蝶鞍内由脑垂体占满，无蛛网膜和脑脊液，但有的人蝶鞍内垂体组织缩小，大部分被蛛网膜和脑脊液占用形成的“囊泡”，称为空泡蝶鞍。有的因压迫垂体可产生相应的临床内分泌症状，建议神经内科结合临床诊治。但大多数人没有任何表现，无需治疗，定期复查。

汇总医生： 樊兴国

主检日期： 2023-11-28

主检医生：

分科结果

检验报告

双源 CT 诊断图文报告

流水号: 2308280591

影像号: CT20231127133

姓名: 王劲松

年龄: 51 岁

性别: 男

检查设备: 西门子量子双源 CT

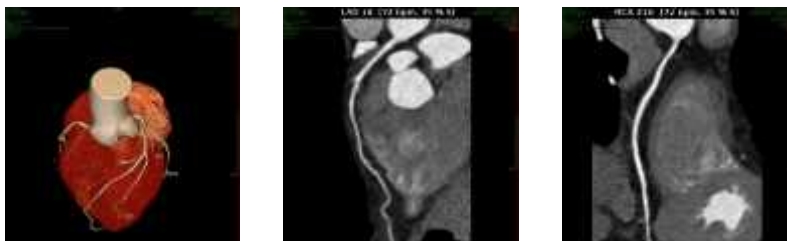体检号: 445806

申请医院: 本院

体检科室: 体检科

检查部位: 冠状动脉 CTA

经典图像:



影像所见:

冠状动脉起源正常, 冠状动脉发育呈右优势型。

左冠状动脉主干、前降支、对角支及回旋支管壁光滑, 未见钙化及非钙化斑块, 管腔未见狭窄及闭塞。

右冠状动脉、后降支及左室后支管壁光滑, 未见钙化及非钙化斑块, 管腔未见狭窄及闭塞。

影像诊断:

双源 CT 冠状动脉成像未见病变征象

[提示] 冠状动脉狭窄程度表述: 轻度 (25-49%) 中度 (50-69%) 重度 (70-99%) 闭塞 (100%)

报告医师: 张剑峰

检查日期: 2023-11-27

审核医师: 叶道斌

报告日期: 2023-11-27

MRI 诊断图文报告

流水号: 2308280591

影像号: MR20231127096

姓名: 王劲松

年龄: 51 岁

性别: 男

检查设备: 西门子 1.5T 磁共振

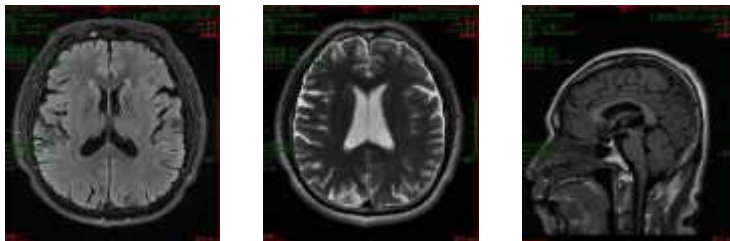体检号: 445806

申请医院: 本院

体检科室: 体检科

检查部位: 颅脑 MRI

经典图像:



影像所见:

双侧额叶皮髓质交界处见少许斑点状长 T1 长 T2 信号, T2 FLAIR 呈高信号, DWI 未见异常高信号。脑干、双侧小脑半球未见异常信号及占位征象, 脑室、脑池无扩大, 脑沟、脑裂无增宽, 中线结构居中。垂体变薄。双侧上颌窦沿窦壁见环状等 T1 长 T2 信号。右侧上颌窦粘膜下见 1.1cm 同样信号。左侧上颌窦见液气平。

影像诊断:

- 1、双侧额叶皮髓质交界处少许缺血灶
- 2、空泡蝶鞍
- 3、双侧上颌窦炎伴粘膜肥厚, 右侧上颌窦粘膜下囊肿, 左侧上颌窦积液

报告医师: 李贵 1

检查日期: 2023-11-27

审核医师: 叶道斌

报告日期: 2023-11-27

MRI 诊断图文报告

流水号: 2308280591

影像号: MR20231127097

姓名: 王劲松

年龄: 51 岁

性别: 男

检查设备: 西门子 1.5T 磁共振

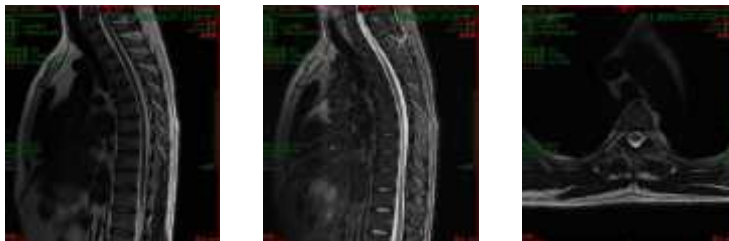
体检号: 445806

申请医院: 本院

体检科室: 体检科

检查部位: 胸椎核磁平扫

经典图像:



影像所见:

胸椎椎体序列正常, 生理曲度存在, 所见诸椎体及附件骨质信号未见异常, 诸椎间盘未见膨出、突出, 椎管及双侧椎间孔未见狭窄, 所见脊髓外形、信号及椎旁结构均未见明显异常。

影像诊断:

胸椎 MRI 扫描未见异常

报告医师: 李贵 1

检查日期: 2023-11-28

审核医师: 叶道斌

报告日期: 2023-11-28