



检 查 结 果

姓名	刘润平
性别	女
年龄	66岁
联系电话	13403429941
体检日期	2026-05-21

检验报告

尿液分析+尿沉渣

项目名称	检查结果	单位	参考值	提示
白细胞尿	6	个/u1	0--13	
上皮细胞(EC)	0	/HP	0--28	
管型(CAST)	0	个/u1	0--1	
霉菌(尿)	0	/HP	0--0	
结晶	1	/HP	0--10	
透明度(CLA)	清亮			
胆红素(BIL)	-		阴性	
隐血(ERY)	-		阴性	
小圆上皮细胞(SRC)	0	个/u1	0--0	
维生素C	-		阴性	
异常红细胞	2	个/u1	0--3	
红细胞(正常)	0	个/u1	0--6	
鳞状上皮细胞	0	个/u1	0--0	
粘液丝	0	个/u1	0--0	
颜色(Colour)	淡黄色			
尿葡萄糖(GLU)	-		阴性	
酮体(KET)	-		阴性	
比重(SG)	1.025		1.003--1.030	
酸碱度(PH)	5.0		4.5--8.0	
尿蛋白质(PRO)	-		阴性	
尿胆原(URO)	-		阴性	
亚硝酸盐(NIT)	-		阴性	
红细胞(尿)(RBC)	2	个/u1	0--6	
尿白细胞(LEU)	-		阴性	

*小结：

未见异常

操作员：祁佳佳 检查日期：2026-05-21 检查医生：

血常规（五分类）

项目名称	检查结果	单位	参考值	提示
白细胞(WBC)	8.31	$10^9/L$	3.5--9.5	
淋巴细胞绝对值(LY#)	2.91	$10^9/L$	1.1--3.2	
淋巴细胞百分比(LY%)	35.0	%	20--50	
中性粒细胞绝对值(GR#)	4.83	$10^9/L$	1.8--6.3	
中性粒细胞百分比(GR%)	58.1	%	40--75	
嗜碱性粒细胞绝对值(BA#)	0.02	$10^9/L$	0--0.06	
嗜碱性粒细胞百分比(BA%)	0.2	%	0--1.0	
嗜酸性粒细胞绝对值(E0#)	0.08	$10^9/L$	0.02--0.52	
嗜酸性粒细胞百分比(E0%)	1.0	%	0.4--8	
血小板(PLT)	268	$10^9/L$	125--350	
血小板分布宽度(PDW)	9.6	f1	9.0--17	
平均血小板体积(MPV)	9.0	f1	6.0--14.0	
血小板压积(PCT)	0.240	%	0.11--0.28	
红细胞(RBC)	4.32	$10^{12}/L$	3.8--5.1	
血红蛋白	124	g/L	115--150	
红细胞压积(HCT)	37.9	%	35--45	
红细胞平均体积(MCV)	87.6	f1	82--100	
平均血红蛋白含量(MCH)	28.7	pg	27--34	
平均血红蛋白浓度(MCHC)	328	g/L	316--354	
单核细胞绝对值(MO#)	0.47	$10^9/L$	0.1--0.6	
单核细胞百分比(MO%)	5.7	%	3--10	
红细胞分布宽度标准差(RDW-SD)	43.2	f1	35--56	
红细胞分布宽度变异系数(RDW-CV)	14.0	%	11.6--16.6	

大血小板比率	17.5	%	11--45	
大血小板数目	47	$10^9/L$	30--90	
未成熟粒细胞数目	0.00	$10^9/L$	0--0.6	
未成熟粒细胞百分比	0.0	%	0--10	
有核红细胞数目	0.000	$10^9/L$	0--9999	
有核红细胞百分比	0.00	/100WBC	0--9999	

***小结:**

未见异常

操作员：祁佳佳 检查日期：2026-05-21 检查医生：

血 HP 检测

项目名称	检查结果	单位	参考值	提示
幽门螺旋杆菌抗体检测	阳性 (+)		阴性 (-)	*

***小结:**

幽门螺旋杆菌抗体检测阳性

操作员：祁佳佳 检查日期：2026-05-21 检查医生：

肾功三项

项目名称	检查结果	单位	参考值	提示
肌酐(CREA)	57.30	$\mu\text{mol/L}$	41--81	
尿酸(UA)	310.00	$\mu\text{mol/L}$	140--340	
尿素测定(Urea)	5.90	mmol/L	3.1--8.8	

***小结:**

未见异常

操作员：梁可欣 检查日期：2026-05-21 检查医生：

空腹血糖

项目名称	检查结果	单位	参考值	提示
葡萄糖(GLU)	5.22	mmol/L	3.89--6.1	

***小结:**

未见异常

操作员：梁可欣 检查日期：2026-05-21 检查医生：

甲状腺功能系列

项目名称	检查结果	单位	参考值	提示
甲状腺球蛋白(TG)	28.40	ng/ml	3.5--77	
促甲状腺素(TSH)	0.01	uIU/ml	0.3--4.5	↓
甲状腺过氧化物酶抗体	0.07	IU/ml	0--10	
游离三碘甲状腺原氨酸(FT3)	3.91	pmol/L	2.0--4.2	
游离甲状腺素(FT4)	19.50	pmol/L	9.0--17.5	↑

*小结:

促甲状腺素(TSH)偏低(0.01 uIU/ml) 游离甲状腺素(FT4)偏高(19.50 pg/ml)

操作员：荆鹏山 检查日期：2026-05-21 检查医生：

血脂四项

项目名称	检查结果	单位	参考值	提示
动脉硬化指数	2.49		1.31--3.19	
总胆固醇(CHOL)	5.61	mmol/L	2.59--5.2	↑
甘油三脂(TG)	2.23	mmol/L	0.7--1.7	↑
低密度脂蛋白(LDL)	3.01	mmol/L	0--4.13	
高密度脂蛋白(HDL)	1.21	mmol/L	0.77--1.55	

*小结:

总胆固醇(CHOL)偏高(5.61 mmol/L) 甘油三脂(TG)偏高(2.23 mmol/L)

操作员：梁可欣 检查日期：2026-05-21 检查医生：

肝功能三项

项目名称	检查结果	单位	参考值	提示
γ-谷氨酰转肽酶(GGT)	33.0	U/L	7--45	
丙氨酸氨基转移酶(ALT)	36.00	U/L	7--40	

门冬氨酸氨基转移酶 (AST)	22.00	U/L	13--35	
谷草比谷丙	0.61		0.4--2.5	

***小结:**

未见异常

操作员：梁可欣 检查日期：2026-05-21 检查医生：

体检科 12导联心电图报告

刘润平 女 66岁

ID:2308280578

申请科室:体检科

体检号:445759

病床号:

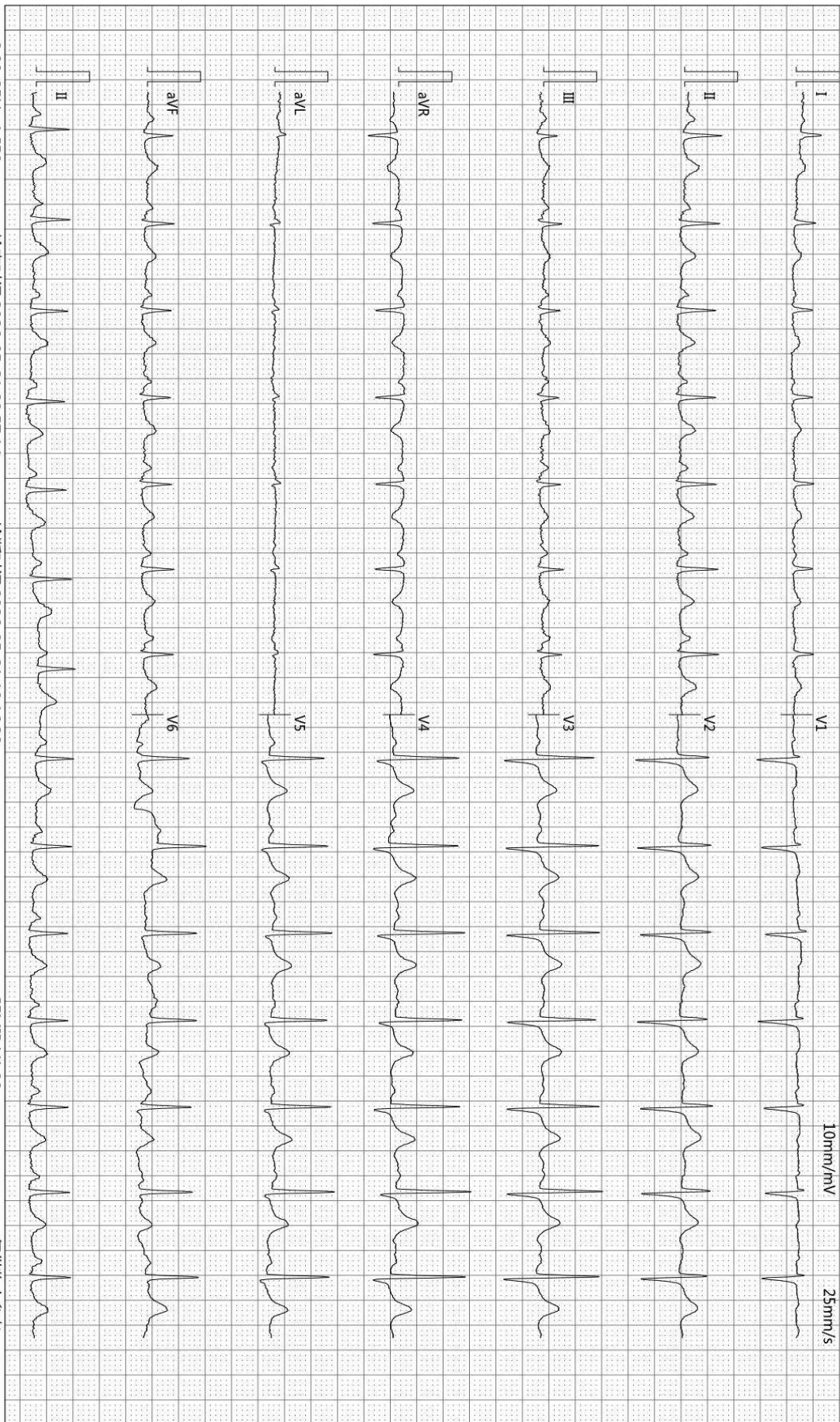
HR : 84bpm
P : 97ms
PR : 149ms
QRS : 82ms
QT/QTc : 378/449ms
P/QRS/T : 76/55/60deg.
RV5/SV1 : 1.056/0.624mV

RV6/SV2:0.910/0.744mV
RV5+SV1:1.680mV

诊断结果:
1 窦性心律
2 正常心电图

诊断医生:

富春玲



0.00-25Hz AC50

检查时间:2026-05-21 09:57:14

诊断时间:2026-05-21 10:16:30

SEMIP V1.90

仅供临床参考

Rich 大同瑞慈康复医院
超声诊断图文报告

流水号: 2308280578

超声号: 2178753

姓名: 刘润平

年龄: 66 岁

性别: 女

检查设备: Vivid E95

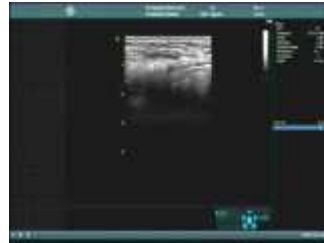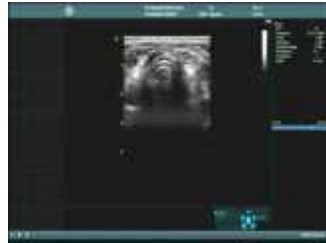体检号: 445759

申请医院: 本院

体检科室: 体检科

检查部位: 甲状腺彩超

经典图像:



影像所见:

甲状腺双侧叶全切除术后, 周围组织未见异常回声, CDFI: 未见异常血流信号。
双侧颈部未见异常肿大淋巴结。

影像诊断:

甲状腺双侧叶切除术后周围组织未见异常回声

报告医师:

检查日期: 2026-05-21

审核医师:

报告日期: 2026-05-21



注: 本报告仅供临床医生参考!

地址: 大同市魏都大道 79 号。若有疑问, 请致电: 0352---2830580

Rich 大同瑞慈康复医院
超声诊断图文报告

流水号: 2308280578

超声号: 2178755

姓名: 刘润平

年龄: 66岁

性别: 女

检查设备: Vivid E95

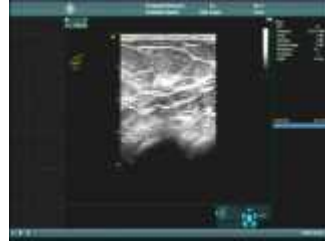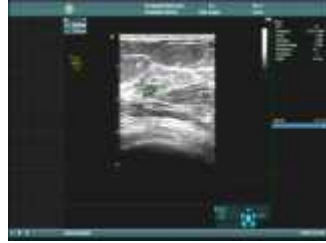体检号: 445759

申请医院: 本院

体检科室: 体检科

检查部位: 乳腺彩超

经典图像:



影像所见:

双侧乳腺腺体层次清晰, 右乳腺体厚 1.0cm, 左乳腺体厚 1.0cm, 于右乳 9 点距乳头约 4cm 处探及低回声结节, 大小约 0.6*0.5cm, 边界清, 形态规则, 左侧乳腺乳导管未见扩张, 未见明显占位性病变, CDFI: 未见异常血流信号。
双侧腋下未见明显肿大淋巴结。

影像诊断:

右侧乳腺结节 BI-RADS3 级

报告医师:

检查日期: 2026-05-21

审核医师:

报告日期: 2026-05-21



注: 本报告仅供临床医生参考!

地址: 大同市魏都大道 79 号。若有疑问, 请致电: 0352---2830580

Rich 大同瑞慈康复医院
超声诊断图文报告

流水号: 2308280578

超声号: 2178757

姓名: 刘润平

年龄: 66岁

性别: 女

检查设备: Vivid E95

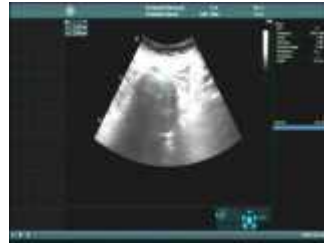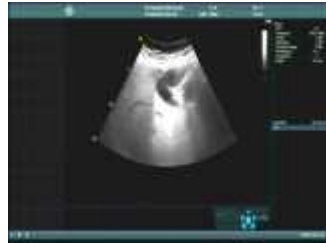体检号: 445759

申请医院: 本院

体检科室: 体检科

检查部位: 全腹彩超

经典图像:



影像所见:

肝脏大小形态正常, 包膜光滑完整, 实质回声细腻、增强, 肝内管道系统走行欠清晰, 门静脉及肝内胆管不扩张。
胆囊大小形态正常, 壁不厚、光滑, 囊内透声好, 肝外胆管不扩张。
胰腺大小形态正常, 实质回声均匀, 主胰管不扩张。
脾脏大小形态正常, 实质回声均匀, 脾门静脉不宽。
双肾大小形态正常, 皮髓质分界清晰, 集合系统未见分离, 双侧输尿管未见扩张。
膀胱充盈佳, 未见明显异常。
绝经后子宫, 形态正常, 肌壁回声欠均匀, 于左前壁探及低回声结节, 大小约 2.5*2.9cm, 边界清, 内膜线清晰, 厚 0.3cm, 宫颈厚约 2.0cm, 双侧附件区未见异常。

影像诊断:

1. 中度脂肪肝
2. 子宫肌瘤

报告医师:

检查日期: 2026-05-21

审核医师:

报告日期: 2026-05-21



注: 本报告仅供临床医生参考!

地址: 大同市魏都大道 79 号。若有疑问, 请致电: 0352---2830580

ID 号: 2308280578

影像号: CT20260521105

姓名: 刘润平

年龄: 66 岁

性别: 女

检查设备: 西门子量子双源 CT

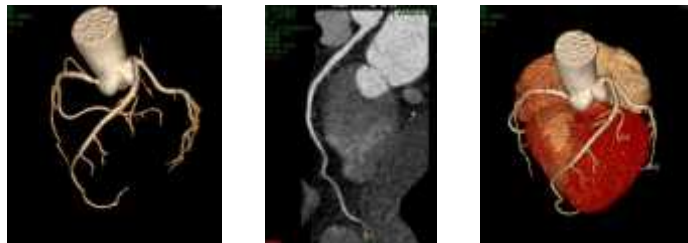体检号: 445759

申请医院: 本院

体检科室: 体检科

检查部位: 冠状动脉 CTA

经典图像:



影像所见:

冠状动脉起源正常, 冠状动脉发育呈右优势型。

左冠状动脉主干、前降支、对角支及回旋支管壁光滑, 未见钙化及非钙化斑块, 管腔未见狭窄及闭塞。

右冠状动脉、后降支及左室后支管壁光滑, 未见钙化及非钙化斑块, 管腔未见狭窄及闭塞。

影像诊断:

双源 CT 冠状动脉成像未见病变征象

[提示] 冠状动脉狭窄程度表述: 轻度 (25-49%) 中度 (50-69%) 重度 (70-99%) 闭塞 (100%)

报告医师: 张剑峰

检查日期: 2026-05-21

审核医师:

报告日期: 2026-05-21