



2308280551

大同瑞慈健康体检

报 告 册

体检编号	445732	工号	17
姓名	赵庆华		
性别	女	年龄	46岁
单位	健康管理 2023		
部门	健康管理 2023		
联系电话	15935285533		
体检日期	2024-06-13		

尊敬的 赵庆华女士 您好！

首先，瑞慈健康体检全体员工欢迎您的光临，并对您的信任表示衷心的感谢！

您于 2024-06-13 （体检编号：445732）完成健康检查，本机构的各科医生已根据您的体检项目及结果，汇总成此份健康体检报告，并经总检医生审核。据此提出对您健康状况的综合分析及建议。

瑞慈健康体检倡导“大健康、大康复”，提出“健康是第一财富（Rich）”的人文理念。希望您仔细阅读并妥善地保管此份健康体检报告，并认真关注报告中的提示与建议，若您对报告内容有任何疑问，可直接与瑞慈健康体检客服部联系，进一步咨询。

健康体检咨询电话：**0352-2824444**

客户服务咨询电话：**0352-2830597**

400-6112995

瑞慈健康体检报告由下列内容组成：

第一部分：主检报告

第二部分：分科分项结果

第三部分：检验报告

第四部分：附表

主检报告

检查综述

- 【妇科内诊】 (1) 阴道炎
- 【心脏彩超】 二尖瓣、三尖瓣少量返流

医生建议

【阴道炎】：

- 阴道炎是阴道粘膜及粘膜下结缔组织的炎症，是妇科门诊常见的疾病。
- 正常健康妇女，由于解剖学及生物化学特点，阴道对病原体的侵入有自然防御功能，当阴道的自然防御功能遭到破坏，则病原体易于侵入，导致阴道炎症。
- 绝经后妇女由于雌激素缺乏，阴道上皮菲薄，细胞内糖原含量减少，阴道PH高达7左右，故阴道抵抗力低下，比青春期及育龄妇女易受感染。
- 阴道炎临床上以白带的性状发生改变以及外阴痒痒灼痛为主要临床特点，感染累及尿道时，可有尿痛、尿急等症状。常见的阴道炎有细菌性阴道病、滴虫性阴道炎、霉菌性阴道炎、老年性阴道炎。
- 阴道炎由不同的病原体感染所致，一旦出现外阴不适，白带异常，立即去医院检查，确定病原体，针对病因治疗。

【二尖瓣、三尖瓣少量返流】：

- 由于二尖瓣瓣膜轻微的改变而产生二尖瓣相对关闭不全。在很多人中，没有临床症状，只有在做心脏彩超时发现。一般不需要治疗，建议定期复查，必要时心内科结合临床考虑。
- 由于三尖瓣瓣膜轻微的改变而产生三尖瓣相对关闭不全。在很多人中，没有临床症状，只有在做心脏彩超时发现。一般不需要治疗，建议定期复查，必要时心内科结合临床考虑。

汇总医生： 丁昊炜

主检日期： 2024-06-16

主检医生：

分科结果

身高、体重、血压

项目名称	检查结果	项目名称	检查结果
身高	164cm	体重	52kg
血压	122/65mmHg		

***小结：**

未见异常

操作员：张文静

检查日期：2024-06-13

检查医生：名燕凌

妇科内诊

项目名称	检查结果	项目名称	检查结果
外阴	正常	尿道口	正常
阴道	阴道炎	子宫	正常
附件	正常	宫颈	光滑
后穹窿	正常		

***小结：**

(1) 阴道炎

操作员：智美玲

检查日期：2024-06-13

检查医生：智美玲

检验报告

血常规（五分类）

项目名称	检查结果	单位	参考值	提示
白细胞(WBC)	6.20	10 ⁹ /L	3.5--9.5	
淋巴细胞绝对值(LY#)	2.22	10 ⁹ /L	1.1--3.2	
淋巴细胞百分比(LY%)	35.8	%	20--50	
中性粒细胞绝对值(GR#)	3.56	10 ⁹ /L	1.8--6.3	
中性粒细胞百分比(GR%)	57.4	%	40--75	
嗜碱性粒细胞绝对值(BA#)	0.04	10 ⁹ /L	0--0.06	
嗜碱性粒细胞百分比(BA%)	0.6	%	0--1.0	
嗜酸性粒细胞绝对值(EO#)	0.11	10 ⁹ /L	0.02--0.52	
嗜酸性粒细胞百分比(EO%)	1.8	%	0.4--8.0	
血小板(PLT)	271	10 ⁹ /L	125--350	
血小板分布宽度(PDW)	15.3	%	15--17	
平均血小板体积(MPV)	8.1	fl	6.0--14.0	
血小板压积(PCT)	0.220	%	0.11--0.28	
红细胞(RBC)	3.97	10 ¹² /L	3.8--5.1	
血红蛋白	123	g/L	115--150	
红细胞压积(HCT)	37.9	%	35--45	
红细胞平均体积(MCV)	95.4	fl	82--100	
平均血红蛋白含量(MCH)	30.9	pg	27--34	
平均血红蛋白浓度(MCHC)	323	g/L	316--354	
单核细胞绝对值(MO#)	0.27	10 ⁹ /L	0.1--0.60	
单核细胞百分比(MO%)	4.4	%	3--10	
红细胞分布宽度标准差(RDW-SD)	40.6	fl	35--56	
红细胞分布宽度变异系数	11.4	%	10.6--16.6	

(RDW-CV)				
大血小板比率	12.3	%	11--45	
大血小板数目	33	10 ⁹ /L	30--90	
未成熟粒细胞数目	0.01	10 ⁹ /L	0--999	
未成熟粒细胞百分比	0.2	%	0--100	
有核红细胞数目	0.000	10 ⁹ /L	0--9999	
有核红细胞百分比	0.00	/100WBC	0--9999	

***小结:**

未见异常

操作员：王文静 检查日期:2024-06-13 检查医生:陈建国

肾功三项

项目名称	检查结果	单位	参考值	提示
肌酐(CREA)	52.00	umol/L	41--73	
尿酸(UA)	283.00	umol/L	140--340	
尿素测定 (Urea)	4.00	mmol/L	2.6--7.5	

***小结:**

未见异常

操作员：王小雪 检查日期:2024-06-13 检查医生:陈建国

空腹血糖

项目名称	检查结果	单位	参考值	提示
葡萄糖(GLU)	4.80	mmol/L	3.89--6.1	

***小结:**

未见异常

操作员：王小雪 检查日期:2024-06-13 检查医生:陈建国

血脂四项

项目名称	检查结果	单位	参考值	提示
动脉硬化指数	2.36		1.31--3.19	
总胆固醇(CHOL)	4.51	mmol/L	2.59--5.2	
甘油三脂(TG)	1.32	mmol/L	0.7--1.7	
低密度脂蛋白(LDL)	2.67	mmol/L	0--4.13	
高密度脂蛋白(HDL)	1.13	mmol/L	0.77--1.55	

***小结:**

未见异常

操作员：王小雪 检查日期:2024-06-13 检查医生:陈建国

肝功能三项

项目名称	检查结果	单位	参考值	提示
γ-谷氨酰转肽酶(GGT)	10.0	U/L	7--45	
丙氨酸氨基转移酶(ALT)	24.00	U/L	7--40	
门冬氨酸氨基转移酶(AST)	20.00	U/L	13--35	
谷草比谷丙	0.83		0.4--2.5	

***小结:**

未见异常

操作员：王小雪 检查日期:2024-06-13 检查医生:陈建国

人乳头瘤病毒检查 (HPV)

项目名称	检查结果	单位	参考值	提示
HPV 高危亚型 16	阴性(-)		阴性	
HPV 高危亚型 18	阴性(-)		阴性	
HPV 高危亚型 31	阴性(-)		阴性	
HPV 高危亚型 26	阴性(-)		阴性	
HPV 高危亚型 33	阴性(-)		阴性	
HPV 高危亚型 35	阴性(-)		阴性	

HPV 高危亚型 39	阴性(-)		阴性	
HPV 高危亚型 45	阴性(-)		阴性	
HPV 高危亚型 51	阴性(-)		阴性	
HPV 高危亚型 52	阴性(-)		阴性	
HPV 高危亚型 53	阴性(-)		阴性	
HPV 高危亚型 56	阴性(-)		阴性	
HPV 高危亚型 58	阴性(-)		阴性	
HPV 高危亚型 59	阴性(-)		阴性	
HPV 高危亚型 66	阴性(-)		阴性	
HPV 高危亚型 68	阴性(-)		阴性	
HPV 高危亚型 73	阴性(-)		阴性	
HPV 高危亚型 82	阴性(-)		阴性	
HPV 低危亚型 6	阴性(-)		阴性	
HPV 低危亚型 11	阴性(-)		阴性	
HPV 低危亚型 42	阴性(-)		阴性	
HPV 低危亚型 43	阴性(-)		阴性	
HPV 低危亚型 81	阴性(-)		阴性	

***小结:**

未见异常

操作员：刘慧芳 检查日期:2024-06-15 检查医生:康建忠

大同现代医学检验实验室

液基薄层细胞学图文报告

ID: 2024099941

病理号: 093497

姓名: 赵庆华

性别: 女

年龄: 46岁

送检科室: 体检科

电话号码: 15935285533

床号:

病历号:

体检号: 2308280551

送检医院: 大同瑞慈康复体检

送检日期: 2024-06-13

末次月经:

送检医生:

采样日期:

报告日期: 2024-06-13

标本满意度: 满意

细胞量: >40%

红细胞:

经期样本:

颈管细胞:

化生细胞:

鳞状细胞:

宫颈柱状细胞:

未见上皮内病变/恶性细胞:

正常范围内:

良性反应性改变:

- 炎症:
 - 轻度:
 - 中度:
 - 重度:
- 放疗:
- 妊娠:
- 萎缩性:
- 宫内避孕器:
- 其他:

病原体: 滴虫感染: 念珠菌感染: 细菌感染:

提示 HPV 感染: 疱疹病毒感染:

鳞状上皮细胞分析:

非典型鳞状细胞:

- 倾向上皮内瘤变:
- 倾向良性反应性改变:
- 不能明确意义(ASC-US):
- 不排除高度病变(ASC-H):

上皮内低度病变: 鳞癌:

上皮内高度病变:

- CIN2:
- CIN3:

腺上皮细胞分析:

非典型腺细胞:

- 宫内膜:
- 来源不明:

非典型腺细胞(宫颈管):

- 倾向原位腺癌:
- 不能明确意义:
- 倾向良性反应性改变:

腺癌:

- 宫颈管:
- 宫内膜:
- 其它:

炎细胞:

- 轻度:
- 中度:
- 重度:

可疑腺癌:

诊断意见: 未见上皮内病变或恶性细胞 (NILM)。

建议:

报告医师: 张荣生

地址: 大同市魏都大道 79 号, 本报告医师签字后有效
咨询: 0352-2830587 4006-122-995

妇科细胞学是筛查项目, 出于技术原因, 可能会有假阴性结果, 本检测仅对来样负责, 如果对结果有疑义, 请在收到报告 7 天内与我们联系。

双源 CT 诊断图文报告

流水号: 2308280551

影像号: CT20240613071

姓名: 赵庆华

年龄: 46 岁

性别: 女

检查设备: 西门子量子双源 CT

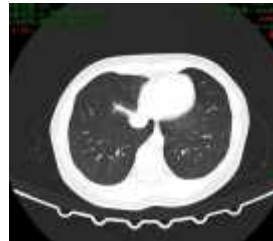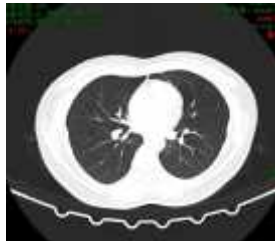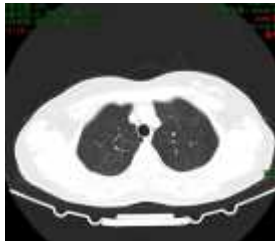体检号: 445732

申请医院: 本院

体检科室: 体检科

检查部位: 肺部双源 CT

经典图像:



影像所见:

胸廓对称, 骨性肋骨完整, 胸壁软组织结构良好, 两肺支气管血管纹理走行分布良好, 支气管束结构清晰, 双肺通气良好。肺门结构未见异常。纵隔无偏移, 段以上支气管通畅。心影及大血管形态结构正常, 纵隔内未见肿大淋巴结。胸膜未见异常。

影像诊断:

胸部未见明显异常

报告医师: 剧艳军

检查日期: 2024-06-14

审核医师: 剧艳军

报告日期: 2024-06-14

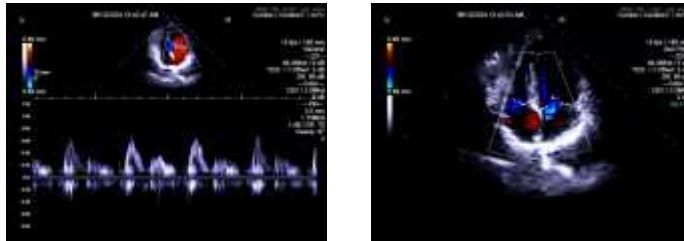
超声诊断图文报告

流水号: 2308280551

影像号: 1587621

姓名: 赵庆华 年龄: 46岁 性别: 女 检查设备: Vivid E95
体检号: 445732 申请医院: 本院 体检科室: 体检科 检查部位: 心脏彩超

经典图像:



影像所见:

超声测量 (单位: mm)

升主动脉内径 25 (32±3mm) 左房内径 31 (35mm) 室间隔 9 (8-11mm)
左室内径 44 (47±4mm) 左室后壁 9 (8-11mm) EF64% (50-80%)
右室内径 27 (36±4mm) 右房内径 28 (36±4mm) FS35% (28-41%)
主肺动脉内径 20 (23±3mm)

升主动脉内径正常, 心脏各腔室大小正常, 室间隔厚度正常, 左室壁未见明显节段性运动异常, 二尖瓣、三尖瓣回声正常, 收缩期房侧可见少量返流信号, 余瓣膜及启闭功能未见明显异常, 舒张期二尖瓣口血流频谱 E/A>1, 心包腔未见积液。

影像诊断:

二尖瓣、三尖瓣少量返流

报告医师: 李菊蓉

检查日期: 2024-06-13

审核医师: 李菊蓉

报告日期: 2024-06-13

超声诊断图文报告

流水号: 2308280551

影像号: 1587625

姓名: 赵庆华

年龄: 46 岁

性别: 女

检查设备: Vivid E95

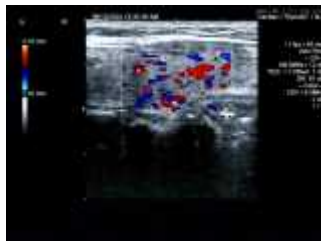
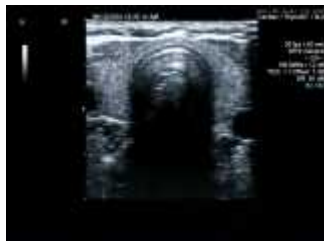体检号: 445732

申请医院: 本院

体检科室: 体检科

检查部位: 甲状腺彩超

经典图像:



影像所见:

甲状腺双侧叶形态正常, 包膜完整, 实质回声均匀, CDFI: 未见异常血流信号。
双侧颈部未见明显肿大淋巴结。

影像诊断:

甲状腺双侧叶未见异常

报告医师: 李菊蓉

检查日期: 2024-06-13

审核医师: 李菊蓉

报告日期: 2024-06-13

超声诊断图文报告

流水号: 2308280551

影像号: 1587628

姓名: 赵庆华

年龄: 46 岁

性别: 女

检查设备: Vivid E95

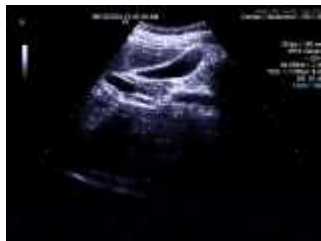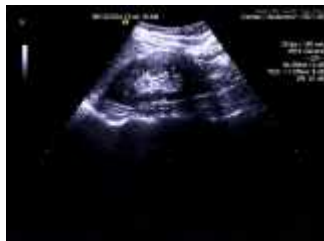体检号: 445732

申请医院: 本院

体检科室: 体检科

检查部位: 腹部彩超

经典图像:



影像所见:

肝脏大小形态正常, 包膜光滑完整, 实质回声均匀, 肝内管道系统走行清晰, 门静脉及肝内胆管不扩张。
胆囊大小形态正常, 壁不厚、光滑, 囊内透声好, 肝外胆管不扩张。
胰腺大小形态正常, 实质回声均匀, 主胰管不扩张。
脾脏大小形态正常, 实质回声均匀, 脾门静脉不宽。
双肾大小形态正常, 皮髓质分界清晰, 集合系统未见分离, 双侧输尿管未见扩张。

影像诊断:

肝、胆、脾、胰、双肾未见明显异常

报告医师: 李菊蓉

检查日期: 2024-06-13

审核医师: 李菊蓉

报告日期: 2024-06-13

超声诊断图文报告

流水号: 2308280551

影像号: 1587632

姓名: 赵庆华

年龄: 46 岁

性别: 女

检查设备: Vivid E95

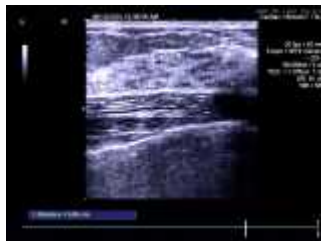
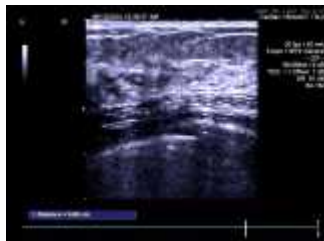
体检号: 445732

申请医院: 本院

体检科室: 体检科

检查部位: 乳腺彩超

经典图像:



影像所见:

双侧乳腺腺体层次清晰, 右乳腺体厚 0.8cm, 左乳腺体厚 0.7cm, 乳导管未见扩张, 未见明显占位性病变, CDFI: 未见异常血流信号。

双侧腋下未见明显肿大淋巴结。

影像诊断:

双侧乳腺未见明显异常

报告医师: 李菊蓉

检查日期: 2024-06-13

审核医师: 李菊蓉

报告日期: 2024-06-13