



2308280531

大同瑞慈健康体检

报 告 册

体检编号	445709	工号	18
姓名	王爱珍 1		
性别	女	年龄	63 岁
单位	大同市科学技术情报研究所		
部门	大同市科学技术情报研究所		
联系电话	15513777727		
体检日期	2024-06-24		

尊敬的王爱珍 1 女士您好！

首先，瑞慈健康体检全体员工欢迎您的光临，并对您的信任表示衷心的感谢！

您于 2024-06-24 （体检编号：445709）完成健康检查，本机构的各科医生已根据您的体检项目及结果，汇总成此份健康体检报告，并经总检医生审核。据此提出对您健康状况的综合分析及建议。

瑞慈健康体检倡导“大健康、大康复”，提出“健康是第一财富（Rich）”的人文理念。希望您仔细阅读并妥善地保管此份健康体检报告，并认真关注报告中的提示与建议，若您对报告内容有任何疑问，可直接与瑞慈健康体检客服部联系，进一步咨询。

健康体检咨询电话：**0352-2824444**

客户服务咨询电话：**0352-2830597**

400-6112995

瑞慈健康体检报告由下列内容组成：

第一部分：主检报告

第二部分：分科分项结果

第三部分：检验报告

第四部分：附表

主检报告

检查综述

- 1、【身高、体重、血压】 (1) 血压 141/75：本次测量收缩期血压偏高
- 2、【内科】 (1) 高血压
- 3、【尿沉渣】 白细胞尿偏高(19 个/u1) 红细胞(尿)(RBC)偏高(19 个/u1)
- 4、【生化全项 1】 葡萄糖(GLU)偏高(6.16 mmol/L) 肌酸激酶(CK)偏高(263.00 U/L) 总胆固醇(CHOL)偏高(6.38 mmol/L) 甘油三脂(TG)偏高(3.13 mmol/L)
- 5、【尿常规】 隐血(ERY)1+ 正常红细胞偏高(19 个/u1) 鳞状上皮细胞偏高(4 /HP) 粘液丝偏高(16 /HP)
- 6、【肺部双源 CT】 左肺下叶间质纤维粘连 冠状动脉硬化性改变，进一步检查
- 7、【心脏彩超】 左室舒张功能减低
- 8、【颈部血管彩超】 右锁骨下动脉起始处内中膜增厚
- 9、【全腹彩超】 1.轻度脂肪肝 2.脾囊肿

医生建议

【本次测量收缩期血压偏高】：

- (1)所谓单纯收缩期高血压，顾名思义是指一个人的舒张压（即低压）不高，仅仅是收缩压（即高压）超过正常范围。
- (2)单纯收缩期高血压标准为收缩压在 140mmHg 以上，舒张压为 90mmHg 以下。如果收缩压在 140-149mmHg，又称单纯收缩期临界高血压。由于单纯收缩期高血压大部分发生在 60 岁以上的老年人，故又称老年单纯收缩期高血压。
- (3)当病人患动脉硬化、甲状腺功能亢进、主动脉关闭不全、体循环动静脉瘘、动脉导管未闭及原因不明的高动力循环状态时，也常伴有收缩期高血压，但这些不包括在单纯收缩期高血压范围内。
- (4)劳逸结合，保持良好身心状态。避免各种诱因：如情绪低落、紧张等。改进生活方式，适当低盐、低脂、低胆固醇饮食，戒烟酒。必要时心血管专科诊治，定期复诊。
- (5)平时应低盐（每天 5~10g）、低脂饮食（少吃动物脂肪与内脏）；忌烟限酒。遵照医嘱坚持服药，定期测量血压，宜控制在 140/90mmHg 以下，若合并有糖尿病和肾病，要把血压控制在 130/80mmHg 以下。
- (6)血压到正常水平时，说明此时选用的降压药和治疗方案基本合适，但并不意味着高血压已被“治愈”，应坚持治疗。若盲目自行停药或间断服药，常会使血压波动很大，而加重心、脑、肾和血管的损害。

【高血压】：

- (1)高血压是指收缩期和（或）舒张期动脉血压高于正常，并连续三次不同日测量，血压都高于正常标准，可确定患高血压病。
- (2)高血压的发病与遗传、精神过度紧张、肥胖、吸烟、酗酒、嗜盐等因素有关。血压持久增高，可导致心、脑、肾等脏器的损害。
- (3)原发性高血压由于目前原因不明（部分与遗传有关），须终身服药降压。高血压主要危害心、脑血管和肾脏。一旦确诊“高血压”就要终生服药。
- (4)平时应低盐（每天 5~10g）、低脂饮食（少吃动物脂肪与内脏）；忌烟限酒。遵照医嘱坚持服药，定期测量血压，宜控制在 140/90mmHg 以下，若合并有糖尿病和肾病，要把血压控制在 130/80mmHg 以下。
- (5)血压到正常水平时，说明此时选用的降压药和治疗方案基本合适，但并不意味着高血压已被“治愈”，应坚持治疗。若盲目自行停药或间断服药，常会使血压波动很大，而加重心、脑、肾和血管的损害。

(6)建议您密切关注血压，保持心情舒畅，劳逸结合，适量运动，控制体重，避免过度劳累、情绪激动等。改进生活方式，适当低盐、低脂、低胆固醇饮食，戒烟酒。必要时心血管专科诊治。

【红细胞(尿)(RBC)偏高】：

(1)建议泌尿外科复查，结合临床参考。

【白细胞尿偏高】：

(1)白细胞尿偏高，一般提示为泌尿系感染，白细胞数目跟感染的程度相关，细菌感染的程度越重，白细胞数目增加的越高。建议往泌尿外科诊断治疗。

【肌酸激酶(CK)偏高】：

(1)建议内科结合临床参考。

(2) (1)增高多见于心肌梗塞、风湿性心肌炎、病毒性心肌炎、骨骼肌创伤、肌营养不良、多发性皮肌炎、甲状腺功能减退、脑血管意外、脑膜炎、药物肌肉注射、中风惊厥、震颤性谵言、肺梗塞等； (2)供内科结合临床参考、诊治，请定期复查。

【葡萄糖(GLU)偏高】：

(1)正常情况下，人体中糖的分解和合成代谢处于动态平衡，保持相对恒定。血清葡萄糖是指血液中的葡萄糖浓度，是诊断糖尿病最重要检查项目之一。

(2)空腹血糖偏高可分为生理性偏高（如餐后、高糖饮食、剧烈运动、情绪激动等均可引起一过性增高，经过休息后血糖值可以恢复正常）和病理性增高（如糖尿病、甲状腺功能亢进、库欣综合征等）。

(3)空腹血糖生理性增高经过调整饮食结构、避免剧烈活动、控制情绪等方式后可自行缓解，血糖值可以恢复正常。

(4)排除生理性增高因素经复查仍然增高者属于病理性增高，应及时到内分泌科复诊，明确血糖偏高的原因及所患疾病的种类。

(5)如果是首次检查发现血糖偏高，应及时到医院内分泌科进行详细的检查及正规的治疗。

(6)已确诊的糖尿病患者，如血糖仍较高则说明血糖控制不佳，应及时到医院内分泌科诊治，修正以往的治疗方案及改变一些不良的生活习惯。

(7)糖尿病的治疗强调早期治疗、长期治疗、综合治疗和措施个体化，综合防治包括糖尿病教育、饮食治疗、体育锻炼、药物治疗和血糖监测五个方面。

【总胆固醇(CHOL)偏高】：

(1)总胆固醇是脂质的主要成分之一，其数量受年龄、家族、性别、饮食、遗传等多种因素影响。总胆固醇对人体生长发育以及新陈代谢有重要的作用，正常值是 2.59-5.20mmol/L。

(2)总胆固醇升高后，会增加类脂物质的堆积，会产生更多的血管斑块，进而增加心脑血管疾病的风险。大于 5.21-5.69mmol/L 是胆固醇的临界偏高，即使是一个完全健康的人，只要总胆固醇 > 7.2mmol/L 或低密度脂蛋白 > 4.9mmol/L，未来发生心脑血管的风险就明显增高，应该马上治疗。

(3)总胆固醇升高根据病因可分为两大类：一是原发性，是由于遗传因素缺陷所致，另一种是继发性，可引起其升高的疾病主要有糖尿病、高血压、甲减、肝肾疾病等。

(4)降低总胆固醇的治疗中，原发性偏高应积极应用降脂药，曾经选择他汀类药物，胆固醇任不能达标的，可联合用药（如依折麦布等）。

(5)如果总胆固醇偏高，且患者有糖尿病、高血压、甲减、肝肾疾病或者已经发生心脑血管疾病的人更应积极用药，控制降低疾病风险。

(6)戒烟，增强运动，采用低脂、低糖饮食，少食富含脂肪、胆固醇及饱和脂肪酸的食物，多进食蔬菜、水果、豆制品、粗粮、鱼和高纤维食品。

(7)必要时在医师指导下使用降脂药物治疗，并前往内分泌科复诊。

【甘油三脂(TG)偏高】：

(1)甘油三酯是甘油和脂肪酸所构成的有机化合物，甘油三酯测定是脂类代谢的重要指标之一。

(2)甘油三酯增高与冠心病的发生有着重要的相关性，随年龄增大而有上升的趋势，其增高最常见于高脂和过量糖类饮食、肥胖等。

(3)甘油三酯主要功能是为机体提供能量，其正常值在 0.7-1.7mmol/L 之间，1.7-2.29mmol/L 为边缘增高，提示应该注意饮食和运动了。

(4)甘油三酯大于 2.3mmol/L，就称为高甘油三酯血症。甘油三酯增高虽然不会直接导致血管斑块的形成，但也会间接引起心脑血管疾病风险增加，同时，当甘油三酯大于 5.6mmol/L 时，还会增加急性胰腺炎的风险，所以降低甘油三酯的基础主要是控制饮食，饮食控制不佳可以选择药物治疗。

(5)生活方式的干预是控制甘油三酯水平升高的基础，包括减重，增加运动量，限制酒精摄入以及避免食用果糖和高碳水化合物食物。多食蔬菜水果，定期复查。

(6)明显增高者在医师的指导下使用降脂药物治疗，首选他汀和贝特类药物。

【隐血 (ERY) 1+】：

(1)尿隐血可分为肉眼血尿和镜下血尿。肉眼血尿是指肉眼能见到血色的尿，尿液呈洗肉水色或血色，通常在 1000ml 尿中含有 1ml 血液即肉眼可见。镜下血尿是指尿的颜色正常，通过显微镜可以观察到尿液中含红细胞，通常离心沉淀后的尿液镜检每高倍视野有红细胞 3 个以上。

(2)尿隐血是泌尿系疾病常见的症状之一，生理情况下女性生理期、运动后等都可以引起，病理情况下大多是由泌尿系统疾病引起，如泌尿系炎症、尿路结石等，也有一些血尿是由全身性疾病或泌尿系统邻近器官所致。

(3)需要指出的是：尿液呈红色并不都是血尿，有些药物、食物都能使尿液呈红色、橙色或褐色；由于严重创伤、错误输血等大量红细胞或组织破坏，也可导致血红蛋白或肌红蛋白血尿。

(4)建议往泌尿外科进一步复查，以明确诊断。

【鳞状上皮细胞偏高】：

(1)在生理情况下，机体正常的新陈代谢都会引起鳞状上皮细胞的脱离，这是一种正常的机体现象。如果长时间出现鳞状上皮细胞偏高的现象时，则有可能是尿路感染、泌尿系统结石等因素导致，应及时往泌尿外科进一步诊断治疗。

【粘液丝偏高】：

(1)尿常规中粘液丝是由尿路中细胞分泌出来的，在有尿路感染时分泌会明显增多，且伴有炎症细胞的出现。

(2)粘液丝偏高，可分为生理性偏高和病理性偏高两种，生理性偏高一般是由于喝水较少导致的尿液浓缩，一般在喝水后就能达到稀释的效果。

(3)病理性的粘液丝偏高是由于泌尿系炎症或者是前列腺炎导致的，需要注意观察，多喝水，同时有白细胞等炎症细胞增多时，应及时服用抗感染药物治疗。如果仅有粘液丝的增多而没有白细胞等炎症细胞增多时，尿路有炎症的可能性不大。

(4)建议平时饮食注意清淡，多喝水，少吃油腻和辛辣的食物，要注意个人清洁卫生，勤洗阴部，注意休息。

【冠状动脉硬化性改变】：

(1)建议心血管内科诊断治疗。

【左肺下叶间质纤维粘连】：

(1)建议呼吸内科诊断治疗。

【左室舒张功能减低】：

(1)左心室舒张功能是指心肌弹性减低，心脏泵血功能减退。其引起原因，一是随着年龄的增长，心肌组织退行性变。其二是由于冠心病、高血压等慢性心肌病变。一般来说没有原发病变及年龄偏大的人员又无症状，不需要特殊处理，建议心内科结合临床考虑。

【右锁骨下动脉起始处内中膜增厚】：

(1)颈动脉内中膜增厚是一个超声诊断，它属于血管性疾病（动脉硬化）的早期表现，提示长期发展下去动脉硬化会形成斑块和狭窄闭塞病变。

(2)建议改变饮食结构，适量增加运动量，减缓动脉硬化发展的速度。如果有血脂高、胆固醇高、高血压、高血糖，就要进行相应的控制和预防，通过药物的干预，避免从内中膜增厚发展成斑块，进一步形成血管狭窄和闭塞的病变。

【轻度脂肪肝】：

- (1) 脂肪肝是指肝脏被脂肪浸润，为一种多病因引起的获得性疾病。
- (2) 脂肪肝是以肝细胞脂肪变性和脂肪蓄积为病理特征，最常见易患因素有超重或肥胖、进食油腻食物、高脂血症（尤其甘油三酯升高）、营养失调（营养过量或不足）、饮酒、高脂血症、少运动、糖耐量异常、减肥造成体重急剧下降、营养不良、中毒和药物等。
- (3) 当肝内脂类（主要为甘油三酯）含量超过肝重的 5% 时为脂肪肝。脂肪肝是一个常见的临床现象，不是一个独立性的疾病。
- (4) 值得注意的是，过多的脂肪在肝组织、肝细胞内浸润，引起肝细胞肿大，严重可致肝硬化。脂肪肝是可逆性的，合理饮食、运动及治疗后可恢复。
- (5) 合理控制饮食，控制总摄入量，低盐、低脂和低糖类饮食，少吃动物内脏，多吃蔬菜水果；
- (6) 控制危险因素，如控制体重、改善胰岛素抵抗、调整血脂紊乱，戒酒、戒烟，坚持长期有氧运动，加强体育锻炼；
- (7) 定期复查腹部彩超、血脂、肝功能。

【脾囊肿】：

- (1) 脾囊肿是良性肿物，对身体没有多大影响，可分为单发或多发，多为先天性或组织退化形成。首次发现，应予腹部 CT 或 MRI 检查，排除其他病变。无症状的一般不需要特殊处理，定期复查。过大的囊肿，对脾脏或周围器官有压迫症状的，建议外科诊治。

【正常红细胞偏高】：

- (1) 建议泌尿外科咨询，定期复查。

汇总医生： 丁昊炜

主检日期： 2024-06-25

主检医生：

分科结果

身高、体重、血压

项目名称	检查结果	项目名称	检查结果
身高	149cm	体重	47kg
血压	141/75mmHg		

***小结：**

(1) 血压 141/75：本次测量收缩期血压偏高

操作员：张悦 检查日期：2024-06-24 检查医生：名燕凌

内科

项目名称	检查结果	项目名称	检查结果
心率	76 次/min	心律	齐
心脏杂音	无	心界	正常
肺部	正常	呼吸音	呼吸音清
啰音	未闻及	叩诊	叩诊呈清音
腹部触诊	腹部平软	发育	正常
肝胆	肋下未触及	脾脏	肋下未触及
双肾	无叩击痛	肠鸣音	正常
营养	良好	神经系统	正常
生理反射	生理反射存在	病理反射	病理反射未引出
颅神经	正常	运动功能	正常
深浅感觉	正常	其它	无异常发现
既往史	高血压		

***小结：**

(1) 高血压

操作员：名燕凌 检查日期：2024-06-24 检查医生：名燕凌

外科（含皮肤科）

项目名称	检查结果	项目名称	检查结果
皮肤	正常	甲状腺	无肿大
浅表淋巴结	无肿大	肛门	拒检
泌尿外生殖器	正常	四肢关节	未见异常
腹股沟	未见异常	足背动脉	正常
紫绀	无	色素沉着	无
脱毛	无	脱色	无
皮疹	无	浮肿	无
皮下结节	无	头颅	正常
颈部	正常	乳腺	正常
脊柱	正常	直肠	未检
皮肤黄疸	无	既往史	无
其他	无		

*小结:

未见异常

操作员：魏利平

检查日期:2024-06-24

检查医生：魏利平

眼科

项目名称	检查结果	项目名称	检查结果
视力(左)	0.8	视力(右)	0.8
辨色力	正常	眼睑	正常
结膜	正常	泪器	正常
角膜	正常	虹膜	正常
瞳孔	正常	晶状体	正常
玻璃体	正常	眼底	未见异常

*小结:

未见异常

操作员：田野青 检查日期：2024-06-25 检查医生：田野青

耳鼻喉科

项目名称	检查结果	项目名称	检查结果
听力(左)	正常	听力(右)	正常
外耳道	正常	鼓膜	正常
鼻窦	正常	鼻中隔	正常
鼻腔	正常	扁桃体	无肿大
嗅觉	正常	咽喉	正常

***小结：**

未见异常

操作员：王存宝 检查日期：2024-06-24 检查医生：王存宝

检验报告

尿常规

项目名称	检查结果	单位	参考值	提示
胆红素(BIL)	-		阴性	
隐血(ERY)	1+		阴性	
小圆上皮细胞(SRC)	0	个/ul	0--0	
维生素 C	-		阴性	
异常红细胞	0	个/ul	0--3	
红细胞（正常）	19	个/ul	0--6	↑
鳞状上皮细胞	4	个/ul	0--0	↑
粘液丝	16	个/ul	0--0	↑
尿葡萄糖(GLU)	-		阴性	
酮体(KET)	-		阴性	
比重(SG)	1.025		1.003--1.030	
酸碱度(PH)	6.5		4.5--8.0	
尿蛋白质(PRO)	-		阴性	
尿胆原(URO)	-		阴性	
亚硝酸盐(NIT)	-		阴性	
尿白细胞(LEU)	-		阴性	

***小结:**

隐血(ERY)1+ 正常红细胞偏高(19 个/ul) 鳞状上皮细胞偏高(4 /HP) 粘液丝偏高(16 /HP)

操作员：赵伟 检查日期:2024-06-24 检查医生:陈建国

血常规（五分类）

项目名称	检查结果	单位	参考值	提示
白细胞(WBC)	6.35	10 ⁹ /L	3.5--9.5	
淋巴细胞绝对值(LY#)	1.88	10 ⁹ /L	1.1--3.2	

淋巴细胞百分比(LY%)	29.6	%	20--50
中性粒细胞绝对值(GR#)	4.05	10 ⁹ /L	1.8--6.3
中性粒细胞百分比(GR%)	63.9	%	40--75
嗜碱性粒细胞绝对值(BA#)	0.04	10 ⁹ /L	0--0.06
嗜碱性粒细胞百分比(BA%)	0.6	%	0--1.0
嗜酸性粒细胞绝对值(EO#)	0.10	10 ⁹ /L	0.02--0.52
嗜酸性粒细胞百分比(EO%)	1.5	%	0.4--8.0
血小板(PLT)	298	10 ⁹ /L	125--350
血小板分布宽度(PDW)	15.9	%	15--17
平均血小板体积(MPV)	9.4	fl	6.0--14.0
血小板压积(PCT)	0.280	%	0.11--0.28
红细胞(RBC)	4.68	10 ¹² /L	3.8--5.1
血红蛋白	140	g/L	115--150
红细胞压积(HCT)	42.5	%	35--45
红细胞平均体积(MCV)	90.9	fl	82--100
平均血红蛋白含量(MCH)	29.9	pg	27--34
平均血红蛋白浓度(MCHC)	329	g/L	316--354
单核细胞绝对值(MO#)	0.28	10 ⁹ /L	0.1--0.60
单核细胞百分比(MO%)	4.4	%	3--10
红细胞分布宽度标准差(RDW-SD)	42.6	fl	35--56
红细胞分布宽度变异系数(RDW-CV)	12.5	%	10.6--16.6
大血小板比率	22.2	%	11--45
大血小板数目	66	10 ⁹ /L	30--90
未成熟粒细胞数目	0.00	10 ⁹ /L	0--999
未成熟粒细胞百分比	0.1	%	0--100
有核红细胞数目	0.000	10 ⁹ /L	0--9999

有核红细胞百分比	0.00	/100WBC	0--9999	
----------	------	---------	---------	--

***小结:**

未见异常

操作员：黄璐瑶 检查日期：2024-06-24 检查医生：陈建国

尿沉渣

项目名称	检查结果	单位	参考值	提示
白细胞尿	19	个/ul	0--13	↑
上皮细胞(EC)	4	/HP	0--28	
管型(CAST)	0	个/ul	0--1	
霉菌(尿)	0	/HP	0--0	
结晶	0	/HP	0--10	
透明度(CLA)	清亮			
胆红素(BIL)	-		阴性	
颜色(Colour)	淡黄色			
红细胞(尿)(RBC)	19	个/ul	0--6	↑

***小结:**

白细胞尿偏高(19 个/ul) 红细胞(尿)(RBC)偏高(19 个/ul)

操作员：赵伟 检查日期：2024-06-24 检查医生：陈建国

生化全项 1

项目名称	检查结果	单位	参考值	提示
碳酸氢根(HCO3)	25.6	mmol/L	22--29	
总蛋白(T PROT)	72.4	g/L	65--85	
白蛋白(ALB)	51.60	g/L	40--55	
球蛋白(GLB)	20.80	g/L	15--35	
白蛋白/球蛋白(ALB/GLB)	2.48		1.0--2.5	
碱性磷酸酶(ALP)	84.0	U/L	50--135	

肌酐(CREA)	56.00	umol/L	41--81	
尿酸(UA)	262.00	umol/L	140--340	
钾(K)	3.95	mmol/L	3.5--5.5	
钠(Na)	144.9	mmol/L	136--145	
氯(Cl)	99.9	mmol/L	96--108	
钙(Ca)	2.34	mmol/L	2.11--2.52	
乳酸脱氢酶(LDH)	192.00	U/L	120--250	
淀粉酶(AMY)	42.00	IU/L	35--135	
葡萄糖(GLU)	6.16	mmol/L	3.89--6.1	↑
总胆红素(TBIL)	16.30	umol/L	0--21	
直接胆红素(DBIL)	1.6	umol/L	0--8.0	
间接胆红素(IBIL)	14.70	umol/L	0--17.39	
丙氨酸氨基转移酶(ALT)	26.00	U/L	7--40	
门冬氨酸氨基转移酶(AST)	28.00	U/L	13--35	
尿素测定 (Urea)	4.60	mmol/L	3.1--8.8	
肌酸激酶(CK)	263.00	U/L	40--200	↑
α-羟丁酸脱氢酶	152.00	U/L	72--182	
C 反应蛋白	1.40	mg/dl	0--3	
动脉硬化指数	2.56		1.31--3.19	
谷草比谷丙	1.08		0.4--2.5	
总胆固醇(CHOL)	6.38	mmol/L	2.59--5.2	↑
甘油三脂(TG)	3.13	mmol/L	0.7--1.7	↑
低密度脂蛋白(LDL)	3.07	mmol/L	0--4.13	
高密度脂蛋白(HDL)	1.20	mmol/L	0.77--1.55	

***小结:**

葡萄糖(GLU)偏高(6.16 mmol/L) 肌酸激酶(CK)偏高(263.00 U/L) 总胆固醇(CHOL)偏高(6.38 mmol/L) 甘油三脂(TG)偏高(3.13 mmol/L)

操作员：梁可欣 检查日期:2024-06-24 检查医生:陈建国

大同瑞慈康复医院 12导联心电图报告

王爱珍1 女 63岁 体检号:445709

病床号:

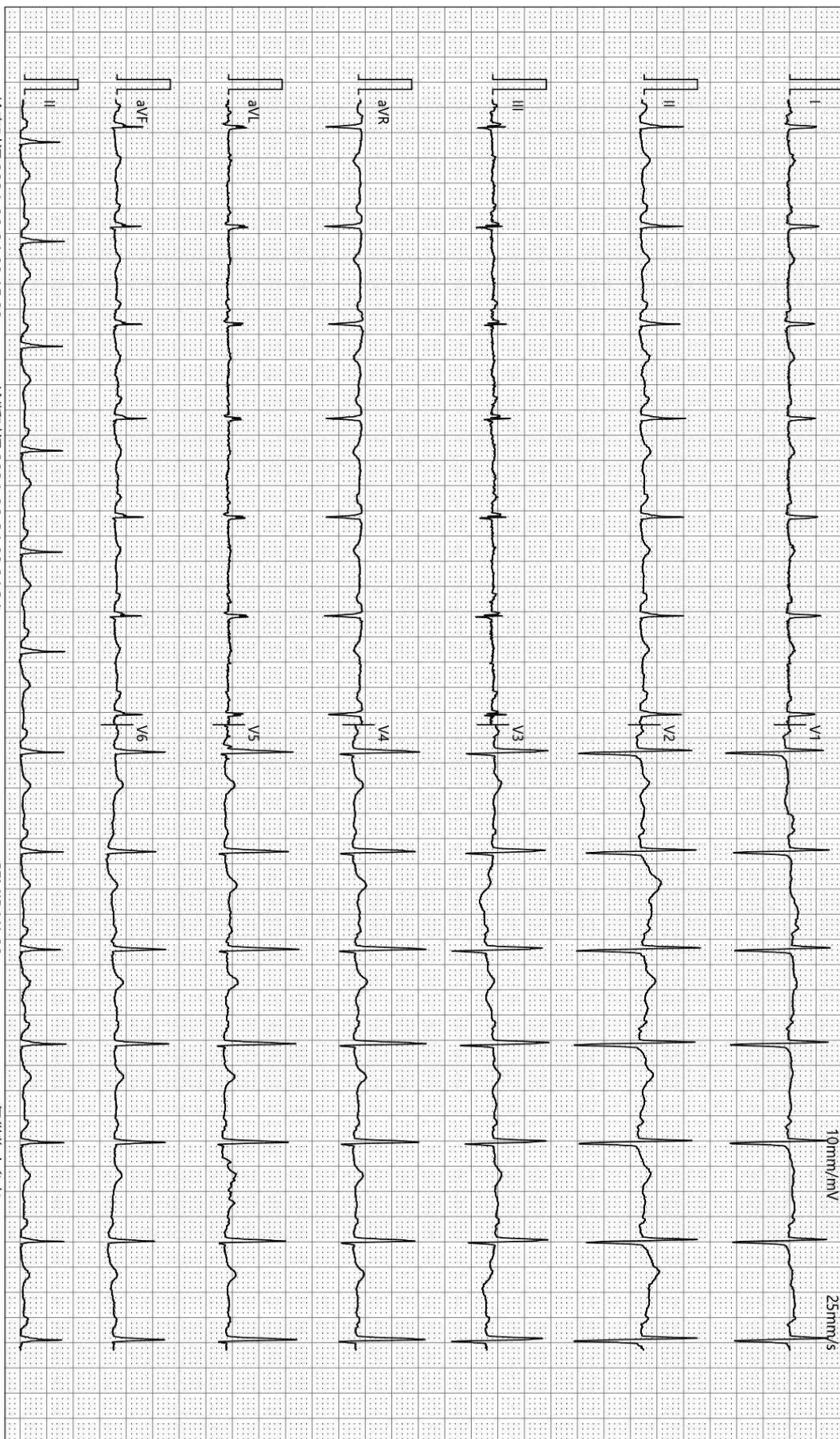
诊断结果:

- 1.窦性心律
- 2.正常心电图

诊断医生:

张生 陶志娟

HR	: 75bpm	[60 ~ 100bpm]
P	: 110ms	[0 ~ 110ms]
PR	: 164ms	[120 ~ 200ms]
QRS	: 74ms	[60 ~ 100ms]
QT/QTc	: 390/437ms	[320 ~ 440/0 ~ 460ms]
P/QRS/T	: 68/33/43deg.	[0 ~ 75/-30 ~ 90/0 ~ 75deg]
RV5/SV1	: 1.271/1.064mV	[0.0 ~ 2.5/0.0 ~ 2.0mV]



检查时间:2024-06-24 09:15:09

诊断时间:2024-06-24 09:24:34

SEMIP V1 90

仅供临床参考

双源 CT 诊断图文报告

流水号: 2308280531

影像号: CT20240624042

姓名: 王爱珍 1

年龄: 63 岁

性别: 女

检查设备: 西门子量子双源 CT

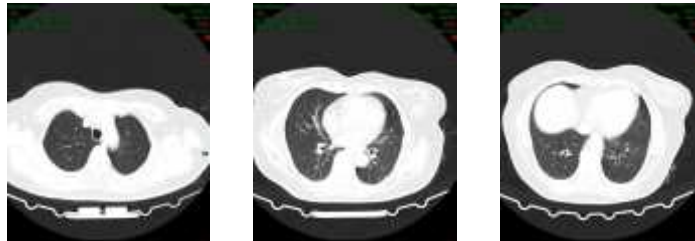体检号: 445709

申请医院: 本院

体检科室: 体检科

检查部位: 肺部双源 CT

经典图像:



影像所见:

胸廓对称, 骨性肋骨完整, 胸壁软组织结构良好, 两肺支气管血管纹理走行分布良好, 支气管束结构清晰, 左肺下叶支气管束周围间质密度, 纤维影形成。双肺通气良好。肺门结构未见异常。纵隔无偏移, 段以上支气管通畅。心影及大血管形态结构正常, 冠状动脉走行区钙化, 纵隔内未见肿大淋巴结。胸膜未见异常。

影像诊断:

左肺下叶间质纤维粘连

冠状动脉硬化性改变, 进一步检查

报告医师: 剧艳军

检查日期: 2024-06-24

审核医师: 剧艳军

报告日期: 2024-06-24

超声诊断图文报告

流水号: 2308280531

影像号: 1595629

姓名: 王爱珍 1

年龄: 63 岁

性别: 女

检查设备: Vivid E95

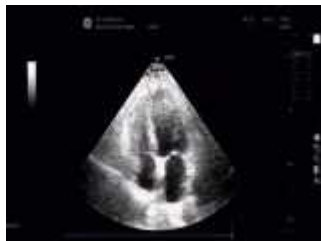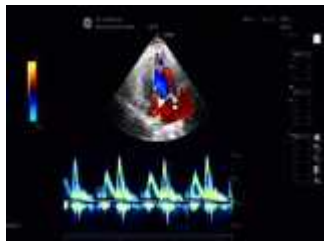
体检号: 445709

申请医院: 本院

体检科室: 体检科

检查部位: 心脏彩超

经典图像:



影像所见:

超声测量 (单位: mm)

升主动脉内径 24 (32±3mm)

左房内径 26 (35mm)

室间隔 9 (8-11mm)

左室内径 37 (47±4mm)

左室后壁 9 (8-11mm)

EF70% (50-80%)

右室内径 27 (36±4mm)

右房内径 28 (36±4mm)

FS39% (28-41%)

主肺动脉内径 20 (23±3mm)

升主动脉内径正常, 心脏各腔室大小正常, 室间隔厚度正常, 左室壁未见明显节段性运动异常, 各瓣膜及启闭功能未见明显异常, 舒张期二尖瓣口血流频谱 E/A<1, 心包腔未见积液。

影像诊断:

左室舒张功能减低

报告医师: 陈玉荣

检查日期: 2024-06-24

审核医师: 陈玉荣

报告日期: 2024-06-24



大同市医学影像研究中心

注: 本报告仅供临床医生参考!

地址: 大同市魏都大道 79 号。若有疑问, 请致电: 0352---2830580

超声诊断图文报告

流水号: 2308280531

影像号: 1595669

姓名: 王爱珍 1

年龄: 63 岁

性别: 女

检查设备: Vivid E95

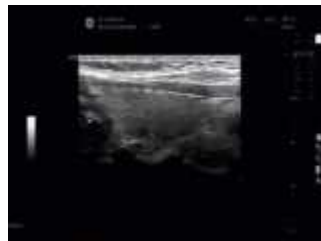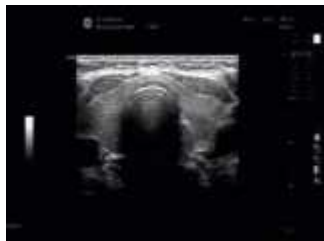体检号: 445709

申请医院: 本院

体检科室: 体检科

检查部位: 甲状腺彩超

经典图像:



影像所见:

甲状腺双侧叶形态正常, 包膜完整, 实质回声均匀, CDFI: 未见异常血流信号。
双侧颈部未见明显肿大淋巴结。

影像诊断:

甲状腺双侧叶未见异常

报告医师: 陈玉荣

检查日期: 2024-06-24

审核医师: 陈玉荣

报告日期: 2024-06-24



大同市医学影像研究中心

注: 本报告仅供临床医生参考!

地址: 大同市魏都大道 79 号。若有疑问, 请致电: 0352---2830580

超声诊断图文报告

流水号: 2308280531

影像号: 1595674

姓名: 王爱珍 1

年龄: 63 岁

性别: 女

检查设备: Vivid E95

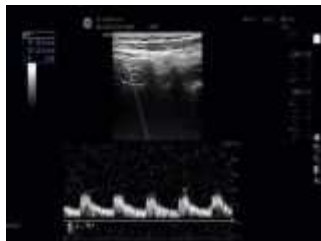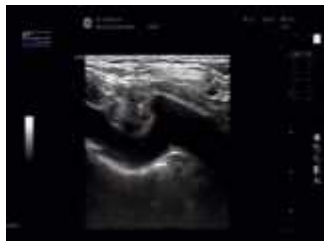体检号: 445709

申请医院: 本院

体检科室: 体检科

检查部位: 颈部血管彩超

经典图像:



影像所见:

右锁骨下动脉起始处内中膜增厚, 厚约 1.3mm, 双侧颈总动脉、颈内、颈外动脉起始段内中膜不增厚, 内壁欠光滑, 管壁未见明确强回声斑。CDFI: 血流充盈好。PW: 频谱形态正常。

双侧椎动脉走行正常, 椎动脉内径正常, 管壁不厚, 管腔内为无回声, CDFI: 血流充盈好。PW: 频谱正常。

影像诊断:

右锁骨下动脉起始处内中膜增厚

报告医师: 陈玉荣

检查日期: 2024-06-24

审核医师: 陈玉荣

报告日期: 2024-06-24



大同市医学影像研究中心

注: 本报告仅供临床医生参考!

地址: 大同市魏都大道 79 号。若有疑问, 请致电: 0352---2830580

超声诊断图文报告

流水号: 2308280531

影像号: 1595678

姓名: 王爱珍 1

年龄: 63 岁

性别: 女

检查设备: Vivid E95

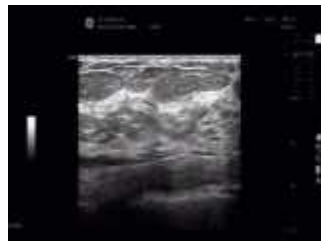
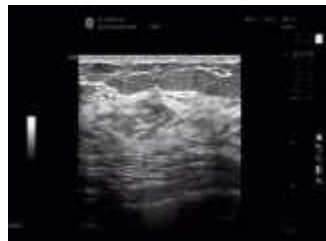体检号: 445709

申请医院: 本院

体检科室: 体检科

检查部位: 乳腺彩超

经典图像:



影像所见:

双侧乳腺腺体层次清晰, 右乳腺体厚 1.1cm, 左乳腺体厚 1.2cm, 乳导管未见扩张, 未见明显占位性病变, CDFI: 未见异常血流信号。

双侧腋下未见明显肿大淋巴结。

影像诊断:

双侧乳腺未见明显异常

报告医师: 陈玉荣

检查日期: 2024-06-24

审核医师: 陈玉荣

报告日期: 2024-06-24



大同市医学影像研究中心

注: 本报告仅供临床医生参考!

地址: 大同市魏都大道 79 号。若有疑问, 请致电: 0352---2830580

超声诊断图文报告

流水号: 2308280531

影像号: 1595623

姓名: 王爱珍 1

年龄: 63 岁

性别: 女

检查设备: Vivid E95

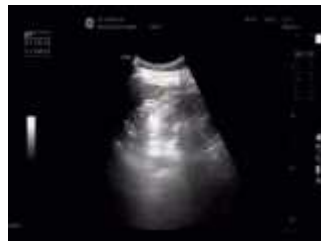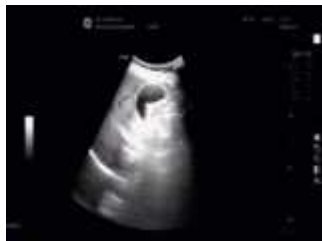体检号: 445709

申请医院: 本院

体检科室: 体检科

检查部位: 全腹彩超

经典图像:



影像所见:

肝脏大小形态正常, 包膜光滑完整, 实质回声细腻、增强, 肝内管道系统走行尚清晰, 门静脉及肝内胆管不扩张。
胆囊大小形态正常, 壁不厚、光滑, 囊内透声好, 肝外胆管不扩张。
胰腺大小形态正常, 实质回声均匀, 主胰管不扩张。
脾脏大小形态正常, 于脾下极探及大小约 0.6*0.5cm 囊性结构, 边界清, 余实质回声均匀, 脾门静脉不宽。
双肾大小形态正常, 皮髓质分界清晰, 集合系统未见分离, 双侧输尿管未见扩张。
膀胱充盈尚可。
子宫全切术后, 双侧附件区未见异常。

影像诊断:

1. 轻度脂肪肝
2. 脾囊肿

报告医师: 陈玉荣

检查日期: 2024-06-24

审核医师: 陈玉荣

报告日期: 2024-06-24