



# 检 查 结 果

姓名	何文刚 1
性别	女 年龄 44 岁
联系电话	13353526267
体检日期	2025-04-22

## 检验报告

## 尿液分析+尿沉渣

项目名称	检查结果	单位	参考值	提示
白细胞尿	4	个/u1	0--13	
上皮细胞(EC)	11	/HP	0--28	
管型(CAST)	0	个/u1	0--1	
霉菌(尿)	0	/HP	0--0	
结晶	0	/HP	0--10	
透明度(CLA)	清亮			
胆红素(BIL)	-		阴性	
隐血(ERY)	-		阴性	
小圆上皮细胞(SRC)	0	个/u1	0--0	
维生素C	-		阴性	
异常红细胞	0	个/u1	0--3	
红细胞(正常)	0	个/u1	0--6	
鳞状上皮细胞	11	个/u1	0--0	↑
粘液丝	3	个/u1	0--0	↑
颜色(Colour)	淡黄色			
尿葡萄糖(GLU)	-		阴性	
酮体(KET)	-		阴性	
比重(SG)	1.015		1.003--1.030	
酸碱度(PH)	6.5		4.5--8.0	
尿蛋白质(PRO)	-		阴性	
尿胆原(URO)	-		阴性	
亚硝酸盐(NIT)	-		阴性	
红细胞(尿)(RBC)	0	个/u1	0--6	
尿白细胞(LEU)	-		阴性	

\*小结：

鳞状上皮细胞偏高(11 /HP) 粘液丝偏高(3 /HP)

操作员：祁佳佳 检查日期:2025-04-22 检查医生:康建忠

生化系列

项目名称	检查结果	单位	参考值	提示
总蛋白(T PROT)	69.1	g/L	65--85	
白蛋白(ALB)	42.80	g/L	40--55	
球蛋白(GLB)	26.30	g/L	15--35	
白蛋白/球蛋白(ALB/GLB)	1.63		1.0--2.5	
碱性磷酸酶(ALP)	45.0	U/L	35--100	
肌酐(CREA)	50.10	umol/L	41--73	
尿酸(UA)	225.00	umol/L	140--340	
乳酸脱氢酶(LDH)	133.00	U/L	120--250	
淀粉酶(AMY)	94.00	IU/L	35--135	
葡萄糖(GLU)	5.10	mmol/L	3.89--6.1	
总胆红素(TBIL)	10.20	umol/L	0--21	
直接胆红素(DBIL)	4.1	umol/L	0--8.0	
间接胆红素(IBIL)	6.10	umol/L	0--17.39	
丙氨酸氨基转移酶(ALT)	18.00	U/L	7--40	
门冬氨酸氨基转移酶(AST)	20.00	U/L	13--35	
尿素测定(Urea)	4.90	mmol/L	2.6--7.5	
肌酸激酶(CK)	66.00	U/L	40--200	
α-羟丁酸脱氢酶	117.00	U/L	72--182	
C反应蛋白	0.20	mg/dl	0--3	
动脉硬化指数	1.17		1.31--3.19	↓
谷草比谷丙	1.11		0.4--2.5	
总胆固醇(CHOL)	4.19	mmol/L	2.59--5.2	
甘油三脂(TG)	1.02	mmol/L	0.7--1.7	

低密度脂蛋白(LDL)	1.83	mmol/L	0--4.13	
高密度脂蛋白(HDL)	1.57	mmol/L	0.77--1.55	↑

**\*小结:**

动脉硬化指数偏低(1.17) 高密度脂蛋白(HDL)偏高(1.57 mmol/L)

操作员：刘慧芳 检查日期:2025-04-22

检查医生:康建忠

**血常规（五分类）**

项目名称	检查结果	单位	参考值	提示
白细胞(WBC)	5.26	$10^9/L$	3.5--9.5	
淋巴细胞绝对值(LY#)	1.48	$10^9/L$	1.1--3.2	
淋巴细胞百分比(LY%)	28.1	%	20--50	
中性粒细胞绝对值(GR#)	3.30	$10^9/L$	1.8--6.3	
中性粒细胞百分比(GR%)	62.7	%	40--75	
嗜碱性粒细胞绝对值(BA#)	0.01	$10^9/L$	0--0.06	
嗜碱性粒细胞百分比(BA%)	0.2	%	0--1.0	
嗜酸性粒细胞绝对值(E0#)	0.23	$10^9/L$	0.02--0.52	
嗜酸性粒细胞百分比(E0%)	4.4	%	0.4--8.0	
血小板(PLT)	188	$10^9/L$	125--350	
血小板分布宽度(PDW)	15.8	%	15--17	
平均血小板体积(MPV)	10.8	f1	6.0--14.0	
血小板压积(PCT)	0.204	%	0.11--0.28	
红细胞(RBC)	4.74	$10^{12}/L$	3.8--5.1	
血红蛋白	136	g/L	115--150	
红细胞压积(HCT)	41.1	%	35--45	
红细胞平均体积(MCV)	86.8	f1	82--100	
平均血红蛋白含量(MCH)	28.7	pg	27--34	
平均血红蛋白浓度(MCHC)	331	g/L	316--354	
单核细胞绝对值(MO#)	0.24	$10^9/L$	0.1--0.60	
单核细胞百分比(MO%)	4.6	%	3--10	

红细胞分布宽度标准差 (RDW-SD)	40.2	f1	35--56	
红细胞分布宽度变异系数 (RDW-CV)	12.3	%	10.6--16.6	
大血小板比率	29.8	%	11--45	
大血小板数目	56	10 <sup>9</sup> /L	30--90	
未成熟粒细胞数目	0.00	10 <sup>9</sup> /L	0--999	
未成熟粒细胞百分比	0.1	%	0--100	
有核红细胞数目	0.000	10 <sup>9</sup> /L	0--9999	
有核红细胞百分比	0.00	/100WBC	0--9999	

**\*小结:**

未见异常

操作员：王小雪 检查日期:2025-04-22 检查医生:康健忠

**生殖道微生态**

项目名称	检查结果	单位	参考值	提示
线索细胞	-			
清洁度	II			
上皮细胞(白带)	+			
滴虫	-			
G-球菌	-			
霉菌	-			
G-杆菌	-			
G+杆菌	++			
G+球菌	-			

**\*小结:**

G+杆菌++

操作员：贺琰 检查日期:2025-04-23 检查医生:康健忠

**人乳头瘤病毒检查 (HPV)**

项目名称	检查结果	单位	参考值	提示
------	------	----	-----	----

HPV 高危亚型 16	阴性 (-)		阴性	
HPV 高危亚型 18	阴性 (-)		阴性	
HPV 高危亚型 31	阴性 (-)		阴性	
HPV 高危亚型 26	阴性 (-)		阴性	
HPV 高危亚型 33	阴性 (-)		阴性	
HPV 高危亚型 35	阴性 (-)		阴性	
HPV 高危亚型 39	阴性 (-)		阴性	
HPV 高危亚型 45	阴性 (-)		阴性	
HPV 高危亚型 51	阴性 (-)		阴性	
HPV 高危亚型 52	阴性 (-)		阴性	
HPV 高危亚型 53	阴性 (-)		阴性	
HPV 高危亚型 56	阴性 (-)		阴性	
HPV 高危亚型 58	阴性 (-)		阴性	
HPV 高危亚型 59	阴性 (-)		阴性	
HPV 高危亚型 66	阴性 (-)		阴性	
HPV 高危亚型 68	阴性 (-)		阴性	
HPV 高危亚型 73	阴性 (-)		阴性	
HPV 高危亚型 82	阴性 (-)		阴性	
HPV 低危亚型 6	阴性 (-)		阴性	
HPV 低危亚型 11	阴性 (-)		阴性	
HPV 低危亚型 42	阴性 (-)		阴性	
HPV 低危亚型 43	阴性 (-)		阴性	
HPV 低危亚型 81	阴性 (-)		阴性	

**\*小结:**

未见异常

操作员：赵伟    检查日期:2025-04-24    检查医生:康建忠

# 大同现代医学检验实验室

## 液基薄层细胞学图文报告

ID: 2025115479

病理号: 105459

姓名: 何文刚 1

性别: 女

年龄: 44岁

送检科室:

电话号码: 13353526267

床号:

病历号:

体检号: 2308280519

送检医院: 大同瑞慈康复体检

送检日期: 2025-04-22

末次月经:

送检医生:

采样日期:

报告日期: 2025-04-22

标本满意度: 满意

细胞量: >45%

红细胞:

经期样本:

颈管细胞:

化生细胞:

鳞状细胞:

宫颈柱状细胞:

未见上皮内病变/恶性细胞:

正常范围内:

- 良性反应性改变:
- 炎症: 
    - 轻度:
    - 中度:
    - 重度:
  - 放疗:
  - 妊娠:
  - 萎缩性:
  - 宫内避孕器:
  - 其他:

病原体: 滴虫感染:  念珠菌感染:  细菌感染:

提示 HPV 感染:  疱疹病毒感染:

鳞状上皮细胞分析:

- 非典型鳞状细胞:
- 倾向上皮内瘤变:
  - 倾向良性反应性改变:
  - 不能明确意义(ASC-US):
  - 不排除高度病变(ASC-H):
- 上皮内低度病变:  鳞癌:
- 上皮内高度病变:
- CIN2:
  - CIN3:

腺上皮细胞分析:

非典型腺细胞:

- 宫内膜:
- 来源不明:

非典型腺细胞(宫颈管):

- 倾向原位腺癌:
- 不能明确意义:
- 倾向良性反应性改变:

- 腺癌:
- 宫颈管:
  - 宫内膜:
  - 其它:
- 炎细胞:
- 轻度:
  - 中度:
  - 重度:
- 可疑腺癌:

诊断意见: 未见上皮内病变或恶性细胞 (NILM)。

建议:

报告医师: 张荣生

地址: 大同市魏都大道 79 号, 本报告医师签字后有效  
咨询: 0352-2830587 4006-122-995

妇科细胞学是筛查项目, 出于技术原因, 可能会有假阴性结果, 本检测仅对来样负责, 如果对结果有疑义, 请在收到报告 7 天内与我们联系。

Rich 大同瑞慈康复医院  
超声诊断图文报告

流水号: 2308280519

超声号: 1832055

姓名: 何文刚 1

年龄: 44 岁

性别: 女

检查设备: Vivid E95

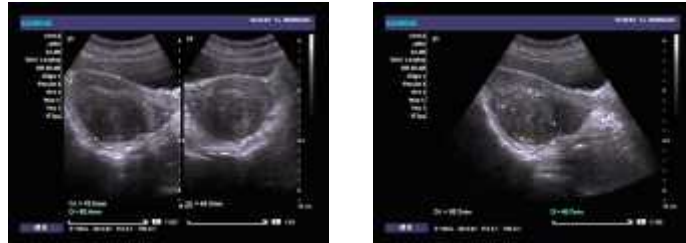
体检号: 445698

申请医院: 本院

体检科室: 体检科

检查部位: 盆腔彩超

经典图像:



影像所见:

膀胱充盈佳, 未见明显异常。

前位子宫, 形态失常, 体积增大, 大小约 7.7\*6.5\*6.2cm, 肌壁回声不均匀, 其内探及数个低回声结节, 较大者位于后壁, 大小约 5.3\*4.6cm, 形态规则, 边界清, 内膜线清晰, 厚 0.6cm, 宫颈厚约 3.9cm, 双侧附件区未见异常。

影像诊断:

1. 子宫肌瘤 (多发)
2. 宫颈肥大

报告医师: 李菊蓉

检查日期: 2025-04-22

审核医师: 李菊蓉

报告日期: 2025-04-22



注: 本报告仅供临床医生参考!

地址: 大同市魏都大道 79 号。若有疑问, 请致电: 0352---2830580

ID 号: 2308280519

影像号: CT20250422043

姓名: 何文刚 1

年龄: 44 岁

性别: 女

检查设备: 西门子量子双源 CT

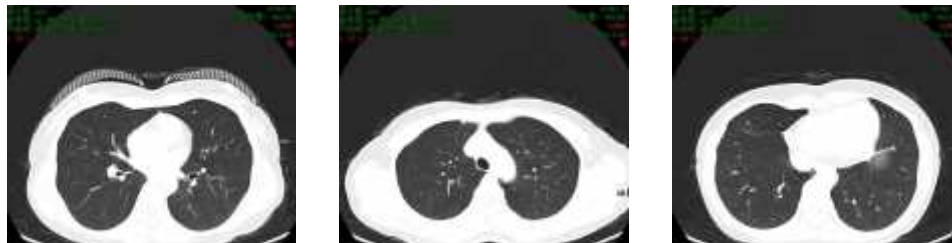体检号: 445698

申请医院: 本院

体检科室: 体检科

检查部位: 肺部双源 CT

## 经典图像:



## 影像所见:

胸廓对称, 骨性肋骨完整, 胸壁软组织结构良好, 两肺支气管血管纹理走行分布良好, 支气管束结构清晰, 双肺通气良好, 左肺下叶结节密度增高, 直径约 0.2-0.3cm (3-36 层面)。肺门结构未见异常。纵隔无偏移, 段以上支气管通畅。心影及大血管形态结构正常, 纵隔内未见肿大淋巴结。胸膜未见异常。

## 影像诊断:

左肺下叶结节硬化灶。

报告医师: 剧艳军

检查日期: 2025-04-22

审核医师: 剧艳军

报告日期: 2025-04-22