



2308260582

# 大同瑞慈健康体检

## 报 告 册

体检编号	445577	工号	30
姓名	王雪萍		
性别	女	年龄	67岁
单位	大同市云州区委老干部局		
部门	大同市云州区委老干部局		
联系电话	15103526333		
体检日期	2024-09-27		

尊敬的王雪萍女士您好！

首先，瑞慈健康体检全体员工欢迎您的光临，并对您的信任表示衷心的感谢！

您于 2024-09-27 （体检编号：445577）完成健康检查，本机构的各科医生已根据您的体检项目及结果，汇总成此份健康体检报告，并经总检医生审核。据此提出对您健康状况的综合分析及建议。

瑞慈健康体检倡导“大健康、大康复”，提出“健康是第一财富（Rich）”的人文理念。希望您仔细阅读并妥善地保管此份健康体检报告，并认真关注报告中的提示与建议，若您对报告内容有任何疑问，可直接与瑞慈健康体检客服部联系，进一步咨询。

健康体检咨询电话：**0352-2824444**

客户服务咨询电话：**0352-2830597**

**400-6112995**

瑞慈健康体检报告由下列内容组成：

第一部分：主检报告

第二部分：分科分项结果

第三部分：检验报告

第四部分：附表

## 主检报告

### 检查综述

- 【血常规（五分类）】 红细胞(RBC)偏高( $5.94 \times 10^{12}/L$ ) 血红蛋白偏高(175 g/L) 红细胞压积(HCT)偏高(52.7 %)
- 【空腹血糖】 葡萄糖(GLU)偏高(8.22 mmol/L)
- 【血脂四项】 动脉硬化指数偏高(4.25) 总胆固醇(CHOL)偏高(6.07 mmol/L)
- 【糖化血红蛋白】 糖化血红蛋白偏高(8.8 %)
- 【尿液分析+尿沉渣】 粘液丝偏高(25 /HP) 尿葡萄糖(GLU)+-
- 【颅脑MRI】 1、双侧额顶叶皮髓质交界处多发缺血灶 2、空泡蝶鞍 3、双侧上颌窦、筛窦炎伴粘膜肥厚
- 【颈部血管彩超】 右侧颈总动脉膨大处后壁（软斑）形成

### 医生建议

#### 【红细胞压积(HCT)偏高】：

- 供内科结合临床参考。
- 如果明显升高，复查血常规。

#### 【血红蛋白偏高】：

- 由于各种原因引起血液中的红细胞和血红蛋白绝对值增多，多见于机体循环及组织缺氧，血液中促红细胞生成素水平升高，骨髓加速释放细胞有关。
- 某些原因使血浆中的水分丢失，血液浓缩，使红细胞和血红蛋白相对增多，如连续剧烈呕吐，大面积烧伤，大量出汗等。
- 如轻度升高，不需要治疗。如明显升高，建议到血液科咨询。

#### 【红细胞(RBC)偏高】：

- 红细胞异常，但仅凭一次检查结果不一定有临床意义，请您复查血常规。
- 如果明显升高，复查血常规。

#### 【葡萄糖(GLU)偏高】：

- 正常情况下，人体中糖的分解和合成代谢处于动态平衡，保持相对恒定。血清葡萄糖是指血液中的葡萄糖浓度，是诊断糖尿病最重要检查项目之一。
- 空腹血糖偏高可分为生理性偏高（如餐后、高糖饮食、剧烈运动、情绪激动等均可引起一过性增高，经过休息后血糖值可以恢复正常）和病理性增高（如糖尿病、甲状腺功能亢进、库欣综合征等）。
- 空腹血糖生理性增高经过调整饮食结构、避免剧烈活动、控制情绪等方式后可自行缓解，血糖值可以恢复正常。
- 排除生理性增高因素经复查仍然增高者属于病理性增高，应及时到内分泌科复诊，明确血糖偏高的原因及所患疾病的种类。
- 如果是首次检查发现血糖偏高，应及时到医院内分泌科进行详细的检查及正规的治疗。
- 已确诊的糖尿病患者，如血糖仍较高则说明血糖控制不佳，应及时到医院内分泌科诊治，修正以往的治疗方案及改变一些不良的生活习惯。

(7)糖尿病的治疗强调早期治疗、长期治疗、综合治疗和措施个体化，综合防治包括糖尿病教育、饮食治疗、体育锻炼、药物治疗和血糖监测五个方面。

**【总胆固醇(CHOL)偏高】：**

- (1)总胆固醇是脂质的主要成分之一，其数量受年龄、家族、性别、饮食、遗传等多种因素影响。总胆固醇对人体生长发育以及新陈代谢有重要的作用，正常值是 2.59-5.20mmol/L。
- (2)总胆固醇升高后，会增加类脂物质的堆积，会产生更多的血管斑块，进而增加心脑血管疾病的风险。大于 5.21-5.69mmol/L 是胆固醇的临界偏高，即使是一个完全健康的人，只要总胆固醇 > 7.2mmol/L 或低密度脂蛋白 > 4.9mmol/L，未来发生心脑血管的风险就明显增高，应该马上治疗。
- (3)总胆固醇升高根据病因可分为两大类：一是原发性，是由于遗传因素缺陷所致，另一种是继发性，可引起其升高的疾病主要有糖尿病、高血压、甲减、肝肾疾病等。
- (4)降低总胆固醇的治疗中，原发性偏高应积极应用降脂药，曾经选择他汀类药物，胆固醇任不能达标的，可联合用药（如依折麦布等）。
- (5)如果总胆固醇偏高，且患者有糖尿病、高血压、甲减、肝肾疾病或者已经发生心脑血管疾病的人更应积极用药，控制降低疾病风险。
- (6)戒烟，增强运动，采用低脂、低糖饮食，少食富含脂肪、胆固醇及饱和脂肪酸的食物，多进食蔬菜、水果、豆制品、粗粮、鱼和高纤维食品。
- (7)必要时在医师指导下使用降脂药物治疗，并前往内分泌科复诊。

**【动脉硬化指数偏高】：**

- (1)动脉硬化指数偏高，提示动脉硬化的风险性会更高，也就是心脑血管疾病的发病率会相对较高。建议控制血脂、血糖，少吃油腻食物，多吃蔬菜水果，加强锻炼，减轻体重。

**【糖化血红蛋白偏高】：**

- (1)糖化血红蛋白主要用于评定糖尿病的控制程度，也可作为判断预后的指标，但其结果的准确性会受到红细胞及血红蛋白数量的影响。此项指标反映受检者过去 2 到 3 个月的血糖平均水平，偏高提示控制不理想，建议内分泌科结合临床诊治。

**【粘液丝偏高】：**

- (1)尿常规中粘液丝是由尿路中细胞分泌出来的，在有尿路感染时分泌会明显增多，且伴有炎症细胞的出现。
- (2)粘液丝偏高，可分为生理性偏高和病理性偏高两种，生理性偏高一般是由于喝水较少导致的尿液浓缩，一般在喝水后就能达到稀释的效果。
- (3)病理性的粘液丝偏高是由于泌尿系炎症或者是前列腺炎导致的，需要注意观察，多喝水，同时有白细胞等炎症细胞增多时，应及时服用抗感染药物治疗。如果仅有粘液丝的增多而没有白细胞等炎症细胞增多时，尿路有炎症的可能性不大。
- (4)建议平时饮食注意清淡，多喝水，少吃油腻和辛辣的食物，要注意个人清洁卫生，勤洗阴部，注意休息。

**【尿葡萄糖(GLU)+-】：**

- (1)结合血糖、肾功能、肝功能结果分析，如有糖尿病者，提示血糖控制不理想，建议积极治疗原发病。常见于糖尿病，肾性糖尿，肝功能不全，甲亢等，请往内分泌科结合临床进一步检查、治疗。
- (2)在个别情况下，如果肾糖阈是降低的，也会出现尿葡萄糖阳性，但此时血糖是正常的。

**【双侧额顶叶皮髓质交界处多发缺血灶】：**

- (1)脑缺血灶就是脑部毛细血管发生堵塞后形成血管中空，血液不再流过，局部脑细胞缺氧坏死后形成的病灶。
- (2)脑缺血灶是一种比较常见的脑内出血疾病，引起的原因比较多，常见于老年人，尤其是合并有高血压、糖尿病等危险因素的老年人更加常见。
- (3)如果患有高血压这种慢性疾病，有可能会出这种疾病的表现，尤其是一些中老年朋友，长期的慢性疾病高血压，容易诱发脑缺血灶的发病，所以说患者要及时发现，及时治疗。
- (4)脑缺血灶的一般症状是出现头晕头痛等现象，如果是病情发展后就有可能导致偏瘫、语言不清、大小便失禁、失去记忆力、甚至是意识糊涂、失明等情况。部分患者在临床上可以没有任何的临床表现，只是在无意中检查头颅 CT 或者磁共振才发现。

(5)脑内多发缺血灶在发病初期症状不是很明显，而且没什么危害。但是这种疾病却极其容易复发，让神经受损。而严重后果是会导致整个中枢神经功能损害，会发生瘫痪甚至危及生命。

(6)如果这种缺血灶是孤立的、个别的或者是很小的，一般不是什么大病。但是如果是弥漫性的病变，病灶比较大，往往提示患者动脉硬化的程度很重。

(7)饮食中需避免辛辣油炸、脂肪和胆固醇含量高的食物，多补充富含纤维素、维生素、蛋白质和钙质的食物，有助于脑部症状恢复。

(8)6、多吃纤维素含量比较高的食物，可以起到降低血脂的作用，如番薯、香蕉、大豆类等。多吃大蒜，因为大蒜能稀释血液，能起到缓解供血不足的症状还能降血压。

(9)多吃鱼和鸡蛋，因为鱼和鸡蛋富含蛋白质和钙质，能对大脑的细胞起到刺激作用，从而提高大脑记忆力。菠萝、土豆泥、葡萄糖等都能对记忆力起到改善的作用，起到提高记忆力的效果。

(10)避免不合理饮食。提倡采用低盐、低脂、低热量及富含维生素饮食，每日食盐量不超过 6g。多食蔬菜、水果和纤维素丰富食物，既含丰富的维生素、纤维素，又含钾、钙丰富而含钠低的食品。

(11)保持健康的生活方式，戒烟、禁止酗酒。吸烟和酗酒可使血管痉挛，心跳加快，血压升高，血浆纤维蛋白含量增加，血液粘度增加，减少脑血流量及加速动脉硬化等。因此，向患者讲明吸烟的危害性，采用心理咨询、口服戒烟药等综合性干预措施，避免大量饮酒，控制体重。

(12)对原发病及早治疗，严格按照医嘱服药，进行正规治疗，控制血压、血脂、血糖。避免长期服药导致血液高凝，不得滥用药物，需在医生指导下服药。保持健康的体重，保持心情愉悦。

(13)对于心血管患者等高危人群需每年进行影像学 and 实验室检查，有一定的早期筛查作用。

**【空泡蝶鞍】：**

(1)正常的蝶鞍内由脑垂体占满，无蛛网膜和脑脊液，但有的人蝶鞍内垂体组织缩小，大部分被蛛网膜和脑脊液占用形成的“囊泡”，称为空泡蝶鞍。有的因压迫垂体可产生相应的临床内分泌症状，建议神经内科结合临床诊治。但大多数人没有任何表现，无需治疗，定期复查。

**【双侧上颌窦、筛窦炎伴粘膜肥厚】：**

(1)建议耳鼻喉科就诊；定期复查。

**【右侧颈总动脉膨大处后壁（软斑）形成】：**

(1)建议心血管内科诊断治疗。

汇总医生： 丁昊炜

主检日期： 2024-09-28

主检医生：

## 分科结果

## 身高、体重、血压

项目名称	检查结果	项目名称	检查结果
身高	173cm	体重	64kg
血压	109/84mmHg		

**\*小结:**

未见异常

操作员：陈红锦

检查日期:2024-09-27

检查医生：名燕凌

## 内科

项目名称	检查结果	项目名称	检查结果
心率	85 次/min	心律	齐
心脏杂音	无	心界	正常
肺部	正常	呼吸音	呼吸音清
啰音	未闻及	叩诊	叩诊呈清音
腹部触诊	腹部平软	发育	正常
肝胆	肋下未触及	脾脏	肋下未触及
双肾	无叩击痛	肠鸣音	正常
营养	良好	神经系统	正常
生理反射	生理反射存在	病理反射	病理反射未引出
颅神经	正常	运动功能	正常
深浅感觉	正常	其它	无异常发现
既往史	无		

**\*小结:**

未见异常

操作员：杨淑兰

检查日期:2024-09-27

检查医生：杨淑兰

## 外科（含皮肤科）

项目名称	检查结果	项目名称	检查结果
皮肤	正常	甲状腺	无肿大
浅表淋巴结	无肿大	肛门	拒检
泌尿外生殖器	正常	四肢关节	未见异常
腹股沟	未见异常	足背动脉	正常
紫绀	无	色素沉着	无
脱毛	无	脱色	无
皮疹	无	浮肿	无
皮下结节	无	头颅	正常
颈部	正常	乳腺	正常
脊柱	正常	直肠	未检
皮肤黄疸	无	既往史	无
其他	无		

**\*小结：**

未见异常

操作员：谷岱清

检查日期：2024-09-27

检查医生：谷岱清

## 检验报告

## 尿液分析+尿沉渣

项目名称	检查结果	单位	参考值	提示
白细胞尿	4	个/ul	0--13	
上皮细胞(EC)	0	/HP	0--28	
管型(CAST)	0	个/ul	0--1	
霉菌(尿)	0	/HP	0--0	
结晶	0	/HP	0--10	
透明度(CLA)	清亮			
胆红素(BIL)	-		阴性	
隐血(ERY)	-		阴性	
小圆上皮细胞(SRC)	0	个/ul	0--0	
维生素C	-		阴性	
异常红细胞	0	个/ul	0--3	
红细胞(正常)	0	个/ul	0--6	
鳞状上皮细胞	0	个/ul	0--0	
粘液丝	25	个/ul	0--0	↑
颜色(Colour)	淡黄色			
尿葡萄糖(GLU)	+-		阴性	
酮体(KET)	-		阴性	
比重(SG)	1.025		1.003--1.030	
酸碱度(PH)	6.0		4.5--8.0	
尿蛋白质(PRO)	-		阴性	
尿胆原(URO)	-		阴性	
亚硝酸盐(NIT)	-		阴性	
红细胞(尿)(RBC)	0	个/ul	0--6	
尿白细胞(LEU)	-		阴性	

\*小结:

粘液丝偏高(25 /HP) 尿葡萄糖(GLU)+-

操作员：王文静 检查日期：2024-09-27 检查医生：陈建国

### 心肌酶谱

项目名称	检查结果	单位	参考值	提示
乳酸脱氢酶(LDH)	180.00	U/L	120--250	
肌酸激酶(CK)	56.00	U/L	40--200	
肌酸激酶同工酶(CK-Mb(M))	13	U/L	0--25	
高敏肌钙蛋白 (Tnl)	2.30	pg/ml	0--46.47	

#### \*小结:

未见异常

操作员：刘慧芳 检查日期：2024-09-27 检查医生：陈建国

### 血常规（五分类）

项目名称	检查结果	单位	参考值	提示
白细胞(WBC)	5.16	10 <sup>9</sup> /L	3.5--9.5	
淋巴细胞绝对值(LY#)	1.88	10 <sup>9</sup> /L	1.1--3.2	
淋巴细胞百分比(LY%)	36.6	%	20--50	
中性粒细胞绝对值(GR#)	2.80	10 <sup>9</sup> /L	1.8--6.3	
中性粒细胞百分比(GR%)	54.2	%	40--75	
嗜碱性粒细胞绝对值(BA#)	0.04	10 <sup>9</sup> /L	0--0.06	
嗜碱性粒细胞百分比(BA%)	0.8	%	0--1.0	
嗜酸性粒细胞绝对值(EO#)	0.07	10 <sup>9</sup> /L	0.02--0.52	
嗜酸性粒细胞百分比(EO%)	1.3	%	0.4--8.0	
血小板(PLT)	275	10 <sup>9</sup> /L	125--350	
血小板分布宽度(PDW)	16.1	%	15--17	

平均血小板体积(MPV)	10.0	fl	6.0--14.0	
血小板压积(PCT)	0.274	%	0.11--0.28	
红细胞(RBC)	5.94	10 <sup>12</sup> /L	3.8--5.1	↑
血红蛋白	175	g/L	115--150	↑
红细胞压积(HCT)	52.7	%	35--45	↑
红细胞平均体积(MCV)	88.7	fl	82--100	
平均血红蛋白含量(MCH)	29.4	pg	27--34	
平均血红蛋白浓度(MCHC)	331	g/L	316--354	
单核细胞绝对值(MO#)	0.37	10 <sup>9</sup> /L	0.1--0.60	
单核细胞百分比(MO%)	7.1	%	3--10	
红细胞分布宽度标准差(RDW-SD)	42.6	fl	35--56	
红细胞分布宽度变异系数(RDW-CV)	12.9	%	10.6--16.6	
大血小板比率	25.7	%	11--45	
大血小板数目	71	10 <sup>9</sup> /L	30--90	
未成熟粒细胞数目	0.02	10 <sup>9</sup> /L	0--999	
未成熟粒细胞百分比	0.4	%	0--100	
有核红细胞数目	0.000	10 <sup>9</sup> /L	0--9999	
有核红细胞百分比	0.00	/100WBC	0--9999	

**\*小结:**

红细胞(RBC)偏高(5.94 10<sup>12</sup>/L) 血红蛋白偏高(175 g/L) 红细胞压积(HCT)偏高(52.7 %)

操作员：梁可欣 检查日期:2024-09-27 检查医生:陈建国

**肾功三项**

项目名称	检查结果	单位	参考值	提示
肌酐(CREA)	65.00	umol/L	41--81	
尿酸(UA)	234.00	umol/L	140--340	
尿素测定 (Urea)	4.00	mmol/L	3.1--8.8	

\*小结:

未见异常

操作员：刘慧芳 检查日期:2024-09-27 检查医生:陈建国

空腹血糖

项目名称	检查结果	单位	参考值	提示
葡萄糖(GLU)	8.22	mmol/L	3.89--6.1	↑

\*小结:

葡萄糖(GLU)偏高(8.22 mmol/L)

操作员：刘慧芳 检查日期:2024-09-27 检查医生:陈建国

血脂四项

项目名称	检查结果	单位	参考值	提示
动脉硬化指数	4.25		1.31--3.19	↑
总胆固醇(CHOL)	6.07	mmol/L	2.59--5.2	↑
甘油三脂(TG)	1.23	mmol/L	0.7--1.7	
低密度脂蛋白(LDL)	3.74	mmol/L	0--4.13	
高密度脂蛋白(HDL)	0.88	mmol/L	0.77--1.55	

\*小结:

动脉硬化指数偏高(4.25) 总胆固醇(CHOL)偏高(6.07 mmol/L)

操作员：刘慧芳 检查日期:2024-09-27 检查医生:陈建国

糖化血红蛋白

项目名称	检查结果	单位	参考值	提示
糖化血红蛋白	8.8		4.1--6.0	↑

\*小结:

糖化血红蛋白偏高(8.8 %)

操作员：梁可欣 检查日期:2024-09-27 检查医生:陈建国

肝功能三项

项目名称	检查结果	单位	参考值	提示
γ-谷氨酰转肽酶(GGT)	20.0	U/L	7--45	
丙氨酸氨基转移酶(ALT)	23.00	U/L	7--40	
门冬氨酸氨基转移酶(AST)	19.00	U/L	13--35	
谷草比谷丙	0.83		0.4--2.5	

\*小结:

未见异常

操作员：刘慧芳 检查日期:2024-09-27 检查医生:陈建国

眼底检查报告单

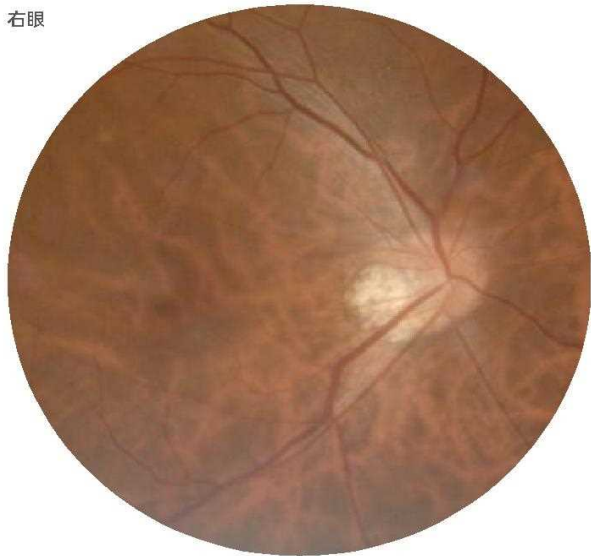
姓名: 王雪萍T  
性别: 女

年龄: 67  
体检号: 8991618280616

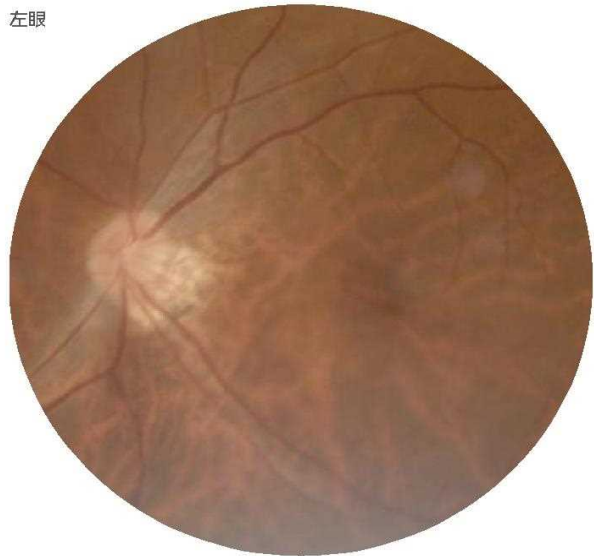检查号: 18969007  
项目: 标准版

检查日期: 2024-09-27

右眼



左眼



糖尿病性视网膜病变分析

未发现中度非增殖性（含）以上糖尿病性视网膜病变，建议定期复查。

审核医生:

日期: 2024-09-27

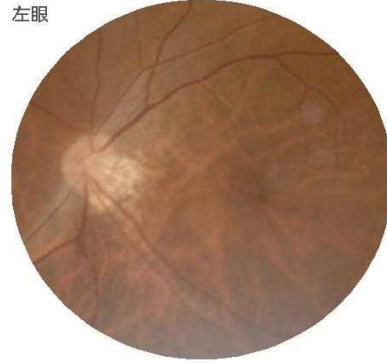
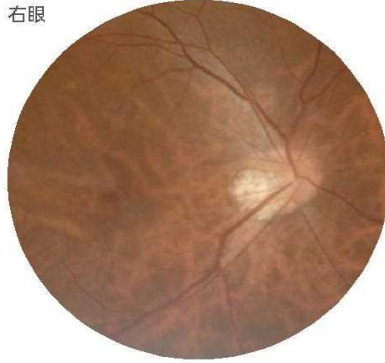
眼底检查报告单

姓名: 王雪萍  
性别: 女

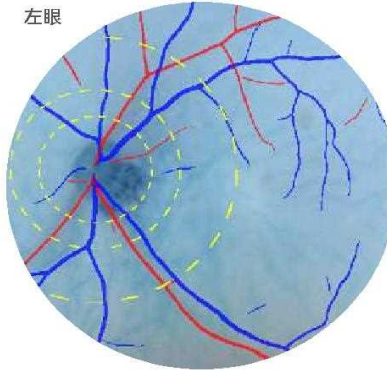
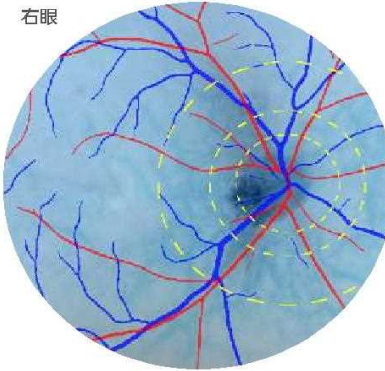
年龄: 67  
体检号: 8991618280616

检查号: 18969007  
项目: 标准版

检查日期: 2024-09-27



动静脉分析



评估结果

- OD (右眼): 未发现糖尿病视网膜病变类似异常。视网膜影像未见糖尿病性视网膜病变表现。建议定期复查。  
未发现杯盘比偏大。杯盘比正常。建议定期复查。
- OS (左眼): 未发现糖尿病视网膜病变类似异常。视网膜影像未见糖尿病性视网膜病变表现。建议定期复查。  
未发现杯盘比偏大。杯盘比正常。建议定期复查。

审核医生:

日期: 2024-09-27

大同瑞慈康复医院 12导联心电图报告

王雪萍 女 67岁

体检号:445577

病床号:

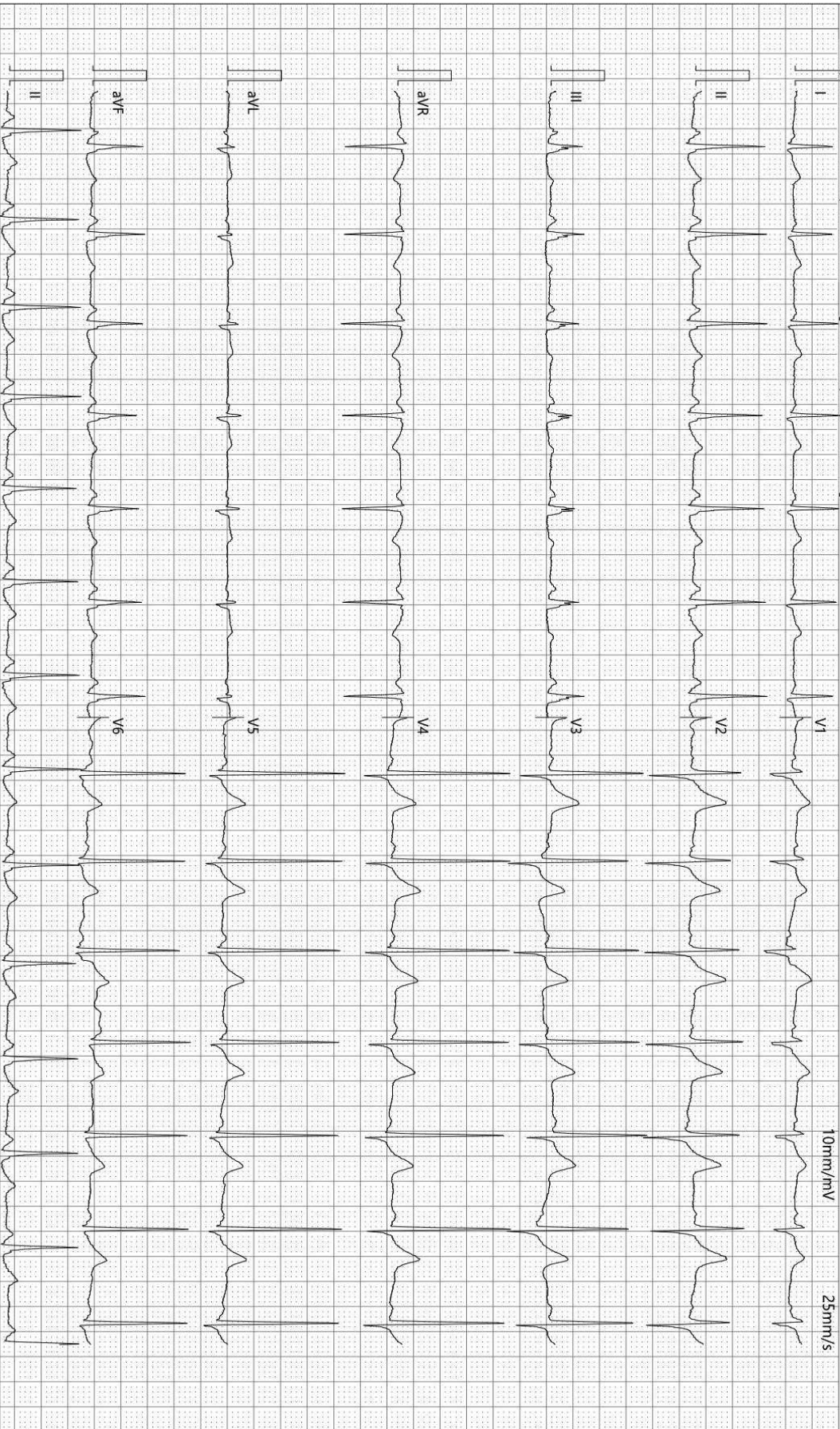
诊断结果:

- 1.窦性心律
- 2.正常心电图

诊断医生:

张之生

HR : 80bpm [60 ~ 100bpm]  
 P : 98ms [0 ~ 110ms]  
 PR : 121ms [120 ~ 200ms]  
 QRS : 96ms [60 ~ 100ms]  
 QT/QTc : 360/417ms [320 ~ 440/0 ~ 460ms]  
 P/QRS/T : 77 / 57/52deg. [0 ~ 75/-30 ~ 90/0 ~ 75deg]  
 RV5/SV1 : 2.228/0.395mV [0.0 ~ 2.5/0.0 ~ 2.0mV]



检查时间:2024-09-27 10:53:08

诊断时间:2024-09-27 11:06:14

SEMIP V1.90

仅供临床参考

Rich 大同瑞慈康复医院  
超声诊断图文报告

流水号: 2308260582

超声号: 1694818

姓名: 王雪萍

年龄: 67岁

性别: 女

检查设备: Vivid E95

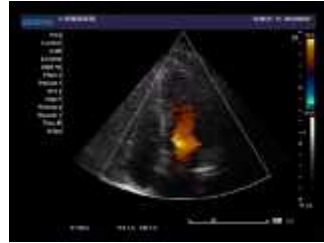
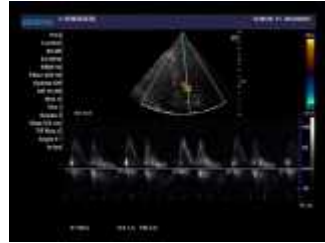
体检号: 445577

申请医院: 本院

体检科室: 体检科

检查部位: 心脏彩超

经典图像:



影像所见:

超声测量 (单位: mm)

升主动脉内径 26 (32±3mm)

左房内径 30 (35mm)

室间隔 10 (8-11mm)

左室内径 54 (47±4mm)

左室后壁 9 (8-11mm)

EF68% (50-80%)

右室内径 29 (36±4mm)

右房内径 27 (36±4mm)

FS34% (28-41%)

主肺动脉内径 21 (23±3mm)

升主动脉内径正常, 心脏各腔室大小正常, 室间隔厚度正常, 左室壁未见明显节段性运动异常, 各瓣膜及启闭功能未见明显异常, 舒张期二尖瓣口血流频谱 E/A>1, 心包腔未见积液。

影像诊断:

心脏结构及功能未见明显异常

报告医师: 李菊蓉

检查日期: 2024-09-27

审核医师: 李菊蓉

报告日期: 2024-09-27



注: 本报告仅供临床医生参考!

地址: 大同市魏都大道 79 号。若有疑问, 请致电: 0352-2830580

Rich 大同瑞慈康复医院  
超声诊断图文报告

流水号: 2308260582

超声号: 1694830

姓名: 王雪萍

年龄: 67 岁

性别: 女

检查设备: Vivid E95

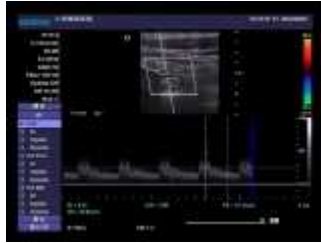
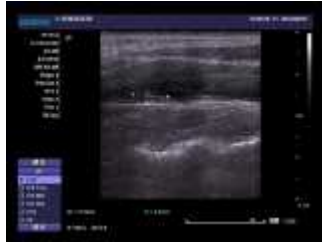体检号: 445577

申请医院: 本院

体检科室: 体检科

检查部位: 颈部血管彩超

经典图像:



影像所见:

右侧颈总动脉膨大处后壁探及低回声斑, 大小约 8.1\*2.3mm, 右锁骨下动脉起始处、左侧颈总动脉、双侧颈内、颈外动脉起始段内中膜不增厚, 内壁欠光滑, 管壁未见明确强回声斑。CDFI: 血流充盈好。PW: 频谱形态正常。双侧椎动脉走行正常, 椎动脉内径正常, 管壁不厚, 管腔内为无回声, CDFI: 血流充盈好。PW: 频谱正常。

	内径 mm	流速 cm/s	RI
左侧椎动脉	3.6	45.5	0.52
右侧椎动脉	3.4	47.1	0.47

影像诊断:

右侧颈总动脉膨大处后壁(软斑)形成

报告医师: 李菊蓉

检查日期: 2024-09-27

审核医师: 李菊蓉

报告日期: 2024-09-27



注: 本报告仅供临床医生参考!

地址: 大同市魏都大道 79 号。若有疑问, 请致电: 0352-2830580

Rich 大同瑞慈康复医院  
超声诊断图文报告

流水号: 2308260582

超声号: 1694834

姓名: 王雪萍

年龄: 67岁

性别: 女

检查设备: Vivid E95

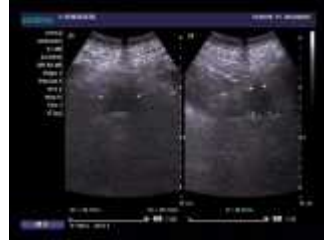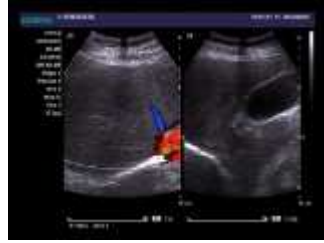体检号: 445577

申请医院: 本院

体检科室: 体检科

检查部位: 全腹彩超

经典图像:



影像所见:

肝脏大小形态正常, 包膜光滑完整, 实质回声均匀, 肝内管道系统走行清晰, 门静脉及肝内胆管不扩张。  
胆囊大小形态正常, 壁不厚、光滑, 囊内透声好, 肝外胆管不扩张。  
胰腺大小形态正常, 实质回声均匀, 主胰管不扩张。  
脾脏大小形态正常, 实质回声均匀, 脾门静脉不宽。  
双肾大小形态正常, 皮髓质分界清晰, 集合系统未见分离, 双侧输尿管未见扩张。

影像诊断:

肝、胆、脾、胰、双肾未见明显异常

报告医师: 李菊蓉

检查日期: 2024-09-27

审核医师: 李菊蓉

报告日期: 2024-09-27



注: 本报告仅供临床医生参考!

地址: 大同市魏都大道 79 号。若有疑问, 请致电: 0352---2830580

姓名: 王雪萍

年龄: 67岁

性别: 女

检查设备: 西门子数字X线摄影

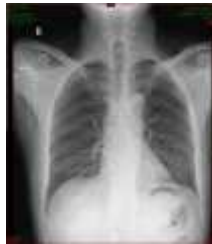体检号: 445577

申请医院: 本院

体检科室: 体检科

检查部位: 胸部正位片

## 经典图像:



## 影像所见:

胸廓对称。气管居中,纵隔无移位。双肺野清晰。肺门影未见增大。心脏大小、形态正常。双膈面光滑,肋膈角锐利。

## 影像诊断:

胸部平片未见异常。

报告医师: 李贵

检查日期: 2024-09-27

审核医师: 李贵

报告日期: 2024-09-27

姓名: 王雪萍

年龄: 67岁

性别: 女

检查设备: 西门子 1.5T 磁共振

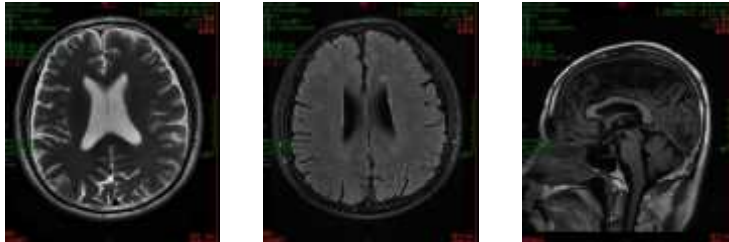体检号: 445577

申请医院: 本院

体检科室: 体检科

检查部位: 颅脑 MRI

## 经典图像:



## 影像所见:

双侧额顶叶皮髓质交界处见多发斑点状长 T1 长 T2 信号, T2 FLAIR 呈高信号, DWI 未见异常高信号。脑干、双侧小脑半球未见异常信号及占位征象, 脑室、脑池无扩大, 脑沟、脑裂无增宽, 中线结构居中。垂体变薄。双侧上颌窦、筛窦沿窦壁见环状等 T1 长 T2 信号。

## 影像诊断:

- 1、双侧额顶叶皮髓质交界处多发缺血灶
- 2、空泡蝶鞍
- 3、双侧上颌窦、筛窦炎伴粘膜肥厚

报告医师: 陈江莲

检查日期: 2024-09-27

审核医师: 陈江莲

报告日期: 2024-09-27



注: 本报告仅供临床医生参考!

地址: 大同市魏都大道 79 号。若有疑问, 请致电: 0352---2830580