



2308260578

大同瑞慈健康体检

报 告 册

体检编号	445573	工号	26
姓名	杨永庆		
性别	男	年龄	76岁
单位	大同市云州区委老干部局		
部门	大同市云州区委老干部局		
联系电话	15935250365		
体检日期	2023-11-10		

尊敬的 杨永庆先生 您好！

首先，瑞慈健康体检全体员工欢迎您的光临，并对您的信任表示衷心的感谢！

您于 2023-11-10 （体检编号：445573）完成健康检查，本机构的各科医生已根据您的体检项目及结果，汇总成此份健康体检报告，并经总检医生审核。据此提出对您健康状况的综合分析及建议。

瑞慈健康体检倡导“大健康、大康复”，提出“健康是第一财富（Rich）”的人文理念。希望您仔细阅读并妥善地保管此份健康体检报告，并认真关注报告中的提示与建议，若您对报告内容有任何疑问，可直接与瑞慈健康体检客服部联系，进一步咨询。

健康体检咨询电话：**0352-2824444**

客户服务咨询电话：**0352-2830597**
400-6112995

瑞慈健康体检报告由下列内容组成：

第一部分：主检报告

第二部分：分科分项结果

第三部分：检验报告

第四部分：附表

主检报告

检查综述

- 1、【身高、体重、血压】（1）血压 164/90：本次测量血压偏高
- 2、【内科】（1）心脏杂音：收缩期杂音（2）其它：双下肢轻度水肿
- 3、【血常规（五分类）】血小板(PLT)偏低($94 \times 10^9/L$) 血小板分布宽度(PDW)偏高(17.7 f1) 血小板压积(PCT)偏低(0.086 %)
- 4、【空腹血糖】葡萄糖(GLU)偏高(7.17 mmol/L)
- 5、【肝功能三项】丙氨酸氨基转移酶(ALT)偏高(81.00 U/L)
- 6、【尿液分析+尿沉渣】鳞状上皮细胞偏高(8 /HP) 粘液丝偏高(11 /HP) 尿蛋白质(PRO)+-
- 7、【肺部双源 CT】右肺上叶多发纤维结节硬化灶 右肺下叶间质纤维粘连
- 8、【左膝关节核磁平扫】左侧膝关节退行性骨关节炎：1. 内外侧半月板前后角退变 II 度 2. 髌上囊及关节腔积液 3. 髌骨、胫骨上端骨髓水肿 4. 关节软骨变薄，部分缺失 5. 关节骨质增生
- 9、【心脏彩超】左室舒张功能减低
- 10、【全腹彩超】胆囊切除术后，肝外胆管不扩张
- 11、【外科（含皮肤科）】（1）胆囊切除手术

医生建议

【本次测量血压偏高】：

- (1) 高血压是指收缩期和（或）舒张期动脉血压高于正常，并连续三次不同日测量，血压都高于正常标准，可确定患高血压病。
- (2) 高血压的发病与遗传、精神过度紧张、肥胖、吸烟、酗酒、嗜盐等因素有关。血压持久增高，可导致心、脑、肾等脏器的损害。
- (3) 原发性高血压由于目前原因不明（部分与遗传有关），须终身服药降压。高血压主要危害心、脑血管和肾脏。一旦确诊“高血压”就要终生服药。
- (4) 平时应低盐（每天 5~10g）、低脂饮食（少吃动物脂肪与内脏）；忌烟限酒。遵照医嘱坚持服药，定期测量血压，宜控制在 140/90mmHg 以下，若合并有糖尿病和肾病，要把血压控制在 130/80mmHg 以下。
- (5) 血压到正常水平时，说明此时选用的降压药和治疗方案基本合适，但并不意味着高血压已被“治愈”，应坚持治疗。若盲目自行停药或间断服药，常会使血压波动很大，而加重心、脑、肾和血管的损害。
- (6) 建议您密切关注血压，保持心情舒畅，劳逸结合，适量运动，控制体重，避免过度劳累、情绪激动等。改进生活方式，适当低盐、低脂、低胆固醇饮食，戒烟酒。必要时心血管专科诊治。

【收缩期杂音】：

- (1) 心脏杂音是有别于平常所能听到的正常心音之外，在收缩期或者是舒张期形成的能听到的心脏声音就叫心脏杂音。
- (2) 心脏杂音从出现的时间大致分为两种，一是出现在心脏收缩期间，以吹风样声音为特征，称为收缩期杂音；二是出现在心脏舒张期间，以隆隆样声音为特征，称为舒张期杂音。
- (3) 心脏杂音在进行心脏听诊检查时可以听到。声音的强度可分为 6 级。1-2 级杂音大部分属于生理性杂音，临床上没有实际意义，本身没有器质性心脏结构改变，完善心脏超声检查后无阳性结果，可无需治疗。
- (4) 3 级以上杂音一般都是病理性杂音，很多都是因为患有器质性心脏疾病所致，如风湿性心脏病、高心病等都有可能引起这种表现。

(5)多数心脏杂音多伴随心脏器质性结构的改变，如先天性心脏病的房间隔缺损、室间隔缺损、动脉导管未闭、狭窄瓣膜疾病的二尖瓣狭窄、二尖瓣关闭不全等疾病，这些疾病多数情况下是需要治疗的。

【血小板分布宽度(PDW)偏高】：

(1)供内科结合临床参考。

【血小板(PLT)偏低】：

(1)血小板偏低常见于再生障碍性贫血，血小板减少性紫癜，脾功能亢进等。若凝血功能正常，脾脏也不大，需要结合病史或进一步检查才能判断引起血小板减少的原因，但如有任何不适要立即到血液专科就诊。

【血小板压积(PCT)偏低】：

(1)供内科结合临床参考。

【葡萄糖(GLU)偏高】：

(1)正常情况下，人体中糖的分解和合成代谢处于动态平衡，保持相对恒定。血清葡萄糖是指血液中的葡萄糖浓度，是诊断糖尿病最重要检查项目之一。

(2)空腹血糖偏高可分为生理性偏高（如餐后、高糖饮食、剧烈运动、情绪激动等均可引起一过性增高，经过休息后血糖值可以恢复正常）和病理性增高（如糖尿病、甲状腺功能亢进、库欣综合征等）。

(3)空腹血糖生理性增高经过调整饮食结构、避免剧烈活动、控制情绪等方式后可自行缓解，血糖值可以恢复正常。

(4)排除生理性增高因素经复查仍然增高者属于病理性增高，应及时到内分泌科复诊，明确血糖偏高的原因及所患疾病的种类。

(5)如果是首次检查发现血糖偏高，应及时到医院内分泌科进行详细的检查及正规的治疗。

(6)已确诊的糖尿病患者，如血糖仍较高则说明血糖控制不佳，应及时到医院内分泌科诊治，修正以往的治疗方案及改变一些不良的生活习惯。

(7)糖尿病的治疗强调早期治疗、长期治疗、综合治疗和措施个体化，综合防治包括糖尿病教育、饮食治疗、体育锻炼、药物治疗和血糖监测五个方面。

【丙氨酸氨基转移酶(ALT)偏高】：

(1)丙氨酸氨基转移酶主要存在于肝细胞内，还分布在心肌、骨骼肌、肾脏等部位。肝脏轻度损伤就可能引起肝细胞膜破坏，导致丙氨酸转氨酶释放入血，是肝细胞损害的敏感指标，其增高的程度与肝细胞被破坏的程度成正比。

(2)丙氨酸氨基转移酶具有临床意义的升高一般要大于正常值的2-3倍。如果是生理性的升高多是由于剧烈运动、熬夜、饮酒、感冒、过量食用油腻食物后，致使丙氨酸氨基转移酶轻度升高。

(3)丙氨酸氨基转移酶病理性升高多由于病毒性肝炎、肝硬化、酒精肝、药物性肝病、脂肪肝、胆囊炎等疾病造成，除了肝胆疾病外，心脏疾病、骨骼疾病等，也可使丙氨酸氨基转移酶升高。

(4)发现了丙氨酸氨基转移酶升高，排除生理性的原因外，如果超过正常值的两倍，则需要明确升高的原因。首先完善彩超、各型肝炎病毒等检查，如果经复查仍偏高者，应前往消化内科咨询，结合临床治疗。

(5)平时生活中应清淡饮食、戒烟限酒、避免劳累，多食新鲜果蔬，尤其是富含V-C的水果蔬菜。

【鳞状上皮细胞偏高】：

(1)在生理情况下，机体正常的新陈代谢都会引起鳞状上皮细胞的脱离，这是一种正常的机体现象。如果长时间出现鳞状上皮细胞偏高的现象时，则有可能是尿路感染、泌尿系统结石等因素导致，应及时往泌尿外科进一步诊断治疗。

【粘液丝偏高】：

(1)尿常规中粘液丝是由尿路中细胞分泌出来的，在有尿路感染时分泌会明显增多，且伴有炎症细胞的出现。

(2)粘液丝偏高，可分为生理性偏高和病理性偏高两种，生理性偏高一般是由于喝水较少导致的尿液浓缩，一般在喝水后就能达到稀释的效果。

(3)病理性的粘液丝偏高是由于泌尿系炎症或者是前列腺炎导致的，需要注意观察，多喝水，同时有白细胞等炎症细胞增多时，应及时服用抗感染药物治疗。如果仅有粘液丝的增多而没有白细胞等炎症细胞增多时，尿路有炎症的可能性不大。

(4)建议平时饮食注意清淡，多喝水，少吃油腻和辛辣的食物，要注意个人清洁卫生，勤洗阴部，注意休息。

【尿蛋白质(PRO)+-】：

(1)建议专科复查，结合临床诊治。

【右肺下叶间质纤维粘连】：

(1)建议呼吸内科诊断治疗。

【右肺上叶多发纤维结节硬化灶】：

(1)建议呼吸内科诊断治疗。

【左侧膝关节退行性骨关节炎】：

(1)建议骨科诊断治疗。

【髌上囊及关节腔积液】：

(1)建议骨科诊断治疗。

【内外侧半月板前后角退变II度】：

(1)建议骨科诊断治疗

【骨质增生】：

(1)建议骨科复查。

【左室舒张功能减低】：

(1)左心室舒张功能是指心肌弹性减低，心脏泵血功能减退。其引起原因，一是随着年龄的增长，心肌组织退行性变。其二是由于冠心病、高血压等慢性心肌病变。一般来说没有原发病变及年龄偏大的人员又无症状，不需要特殊处理，建议心内科结合临床考虑。

【胆囊切除术后】：

(1)建议肝胆外科定期复查。

【关节软骨变薄，部分缺失】：

(1)建议骨科诊断治疗。

【髌骨、胫骨上端骨髓水肿】：

(1)建议骨科诊断治疗。

【双下肢轻度水肿】：

(1)建议内科进一步检查

汇总医生： 樊兴国

主检日期： 2023-11-13

主检医生：

分科结果

身高、体重、血压

项目名称	检查结果	项目名称	检查结果
身高	160cm	体重	63kg
血压	164/90mmHg		

***小结：**

(1) 血压 164/90：本次测量血压偏高

操作员：高妙

检查日期：2023-11-10

检查医生：张彬艳

内科

项目名称	检查结果	项目名称	检查结果
心率	84 次/min	心律	齐
心脏杂音	主动脉瓣区 II 级收缩期杂音 & 二尖瓣区收缩期 II 级杂音	心界	正常
肺部	正常	呼吸音	呼吸音清
啰音	未闻及	叩诊	叩诊呈清音
腹部触诊	腹部平软	发育	正常
肝胆	肋下未触及	脾脏	肋下未触及
双肾	无叩击痛	肠鸣音	正常
营养	良好	神经系统	正常
生理反射	生理反射存在	病理反射	病理反射未引出
颅神经	正常	运动功能	正常
深浅感觉	正常	其它	双下肢轻度水肿
既往史	无		

***小结：**

(1) 心脏杂音：收缩期杂音

(2) 其它：双下肢轻度水肿

操作员：杨淑兰 检查日期：2023-11-10 检查医生：杨淑兰

外科（含皮肤科）

项目名称	检查结果	项目名称	检查结果
皮肤	正常	甲状腺	无肿大
浅表淋巴结	无肿大	肛门	拒检
泌尿外生殖器	正常	四肢关节	未见异常
腹股沟	未见异常	足背动脉	正常
紫绀	无	色素沉着	无
脱毛	无	脱色	无
皮疹	无	浮肿	无
皮下结节	无	头颅	正常
颈部	正常	乳腺	正常
脊柱	正常	直肠	未检
皮肤黄疸	无	既往史	胆囊切除手术
其他	无		

*小结：

(1) 胆囊切除手术

操作员：魏利平 检查日期：2023-11-10 检查医生：魏利平

检验报告

尿液分析+尿沉渣

项目名称	检查结果	单位	参考值	提示
白细胞尿	1	个/ul	0--13	
上皮细胞(EC)	9	/HP	0--28	
管型(CAST)	0	个/ul	0--1	
霉菌(尿)	0	/HP	0--0	
结晶	0	/HP	0--10	
透明度(CLA)	清亮			
胆红素(BIL)	-		阴性	
隐血(ERY)	-		阴性	
小圆上皮细胞(SRC)	1	个/ul	0--0	↑
维生素C	-		阴性	
异常红细胞	0	个/ul	0--3	
红细胞(正常)	0	个/ul	0--6	
鳞状上皮细胞	8	个/ul	0--0	↑
粘液丝	11	个/ul	0--0	↑
颜色(Colour)	淡黄色			
尿葡萄糖(GLU)	-		阴性	
酮体(KET)	-		阴性	
比重(SG)	1.025		1.003--1.030	
酸碱度(PH)	6.5		4.5--8.0	
尿蛋白质(PRO)	+-		阴性	
尿胆原(URO)	-		阴性	
亚硝酸盐(NIT)	-		阴性	
红细胞(尿)(RBC)	0	个/ul	0--6	
尿白细胞(LEU)	-		阴性	

*小结:

鳞状上皮细胞偏高(8 /HP) 粘液丝偏高(11 /HP) 尿蛋白质(PRO)++

操作员：赵伟 检查日期:2023-11-10 检查医生:陈建国

血常规（五分类）

项目名称	检查结果	单位	参考值	提示
白细胞(WBC)	4.86	10 ⁹ /L	3.5--9.5	
淋巴细胞绝对值(LY#)	1.93	10 ⁹ /L	1.1--3.2	
淋巴细胞百分比(LY%)	39.7	%	20--50	
中性粒细胞绝对值(GR#)	2.56	10 ⁹ /L	1.8--6.3	
中性粒细胞百分比(GR%)	52.7	%	40--75	
嗜碱性粒细胞绝对值(BA#)	0.02	10 ⁹ /L	0--0.06	
嗜碱性粒细胞百分比(BA%)	0.4	%	0--1.0	
嗜酸性粒细胞绝对值(EO#)	0.04	10 ⁹ /L	0.02--0.52	
嗜酸性粒细胞百分比(EO%)	0.8	%	0.4--8.0	
血小板(PLT)	94	10 ⁹ /L	125--350	↓
血小板分布宽度(PDW)	17.7	%	15--17	↑
平均血小板体积(MPV)	11.5	fl	6.0--14.0	
血小板压积(PCT)	0.086	%	0.11--0.28	↓
红细胞(RBC)	4.91	10 ¹² /L	4.3--5.8	
血红蛋白	144	g/L	130--175	
红细胞压积(HCT)	44.1	%	40--50	
红细胞平均体积(MCV)	89.9	fl	82--100	
平均血红蛋白含量(MCH)	29.4	pg	27--34	
平均血红蛋白浓度(MCHC)	327	g/L	316--354	
单核细胞绝对值(MO#)	0.31	10 ⁹ /L	0.1--0.60	
单核细胞百分比(MO%)	6.4	%	3--10	
红细胞分布宽度标准差	42.1	fl	35--56	

(RDW-SD)				
红细胞分布宽度变异系数 (RDW-CV)	12.3	%	10.6--16.6	
大血小板比率	36.9	%	11--45	
大血小板数目	32	10 ⁹ /L	30--90	
未成熟粒细胞数目	0.02	10 ⁹ /L	0--999	
未成熟粒细胞百分比	0.4	%	0--100	
有核红细胞数目	0.000	10 ⁹ /L	0--9999	
有核红细胞百分比	0.00	/100WBC	0--9999	

***小结:**

血小板(PLT)偏低(94 10⁹/L) 血小板分布宽度(PDW)偏高(17.7 fl) 血小板压积(PCT)偏低(0.086 %)

操作员：贺琰 检查日期:2023-11-10 检查医生:陈建国

肾功三项

项目名称	检查结果	单位	参考值	提示
肌酐(CREA)	57.00	umol/L	57--111	
尿酸(UA)	347.00	umol/L	200--420	
尿素测定 (Urea)	4.40	mmol/L	3.6--9.5	

***小结:**

未见异常

操作员：刘慧芳 检查日期:2023-11-10 检查医生:陈建国

空腹血糖

项目名称	检查结果	单位	参考值	提示
葡萄糖(GLU)	7.17	mmol/L	3.89--6.1	↑

***小结:**

葡萄糖(GLU)偏高(7.17 mmol/L)

操作员：刘慧芳 检查日期:2023-11-10 检查医生:陈建国

血脂四项

项目名称	检查结果	单位	参考值	提示
动脉硬化指数	1.49		1.31--3.19	
总胆固醇(CHOL)	3.44	mmol/L	2.59--5.2	
甘油三脂(TG)	1.13	mmol/L	0.7--1.7	
低密度脂蛋白(LDL)	1.53	mmol/L	0--4.13	
高密度脂蛋白(HDL)	1.03	mmol/L	0.77--1.55	

***小结:**

未见异常

操作员：刘慧芳 检查日期:2023-11-10 检查医生:陈建国

肝功能三项

项目名称	检查结果	单位	参考值	提示
γ-谷氨酰转肽酶(GGT)	34.0	U/L	10--60	
丙氨酸氨基转移酶(ALT)	81.00	U/L	9--50	↑
门冬氨酸氨基转移酶(AST)	32.00	U/L	15--40	
谷草比谷丙	0.40		0.4--2.5	

***小结:**

丙氨酸氨基转移酶(ALT)偏高(81.00 U/L)

操作员：刘慧芳 检查日期:2023-11-10 检查医生:陈建国

血沉 (ESR)

项目名称	检查结果	单位	参考值	提示
红细胞沉降率 (ESR)	13.1	mm/h	0.000-15.000	

***小结:**

未见异常

操作员：刘慧芳 检查日期:2023-11-12 检查医生:陈建国

大同瑞慈康复医院 12导联心电图报告

杨永庆 男 76岁

体检号:445573

病床号:

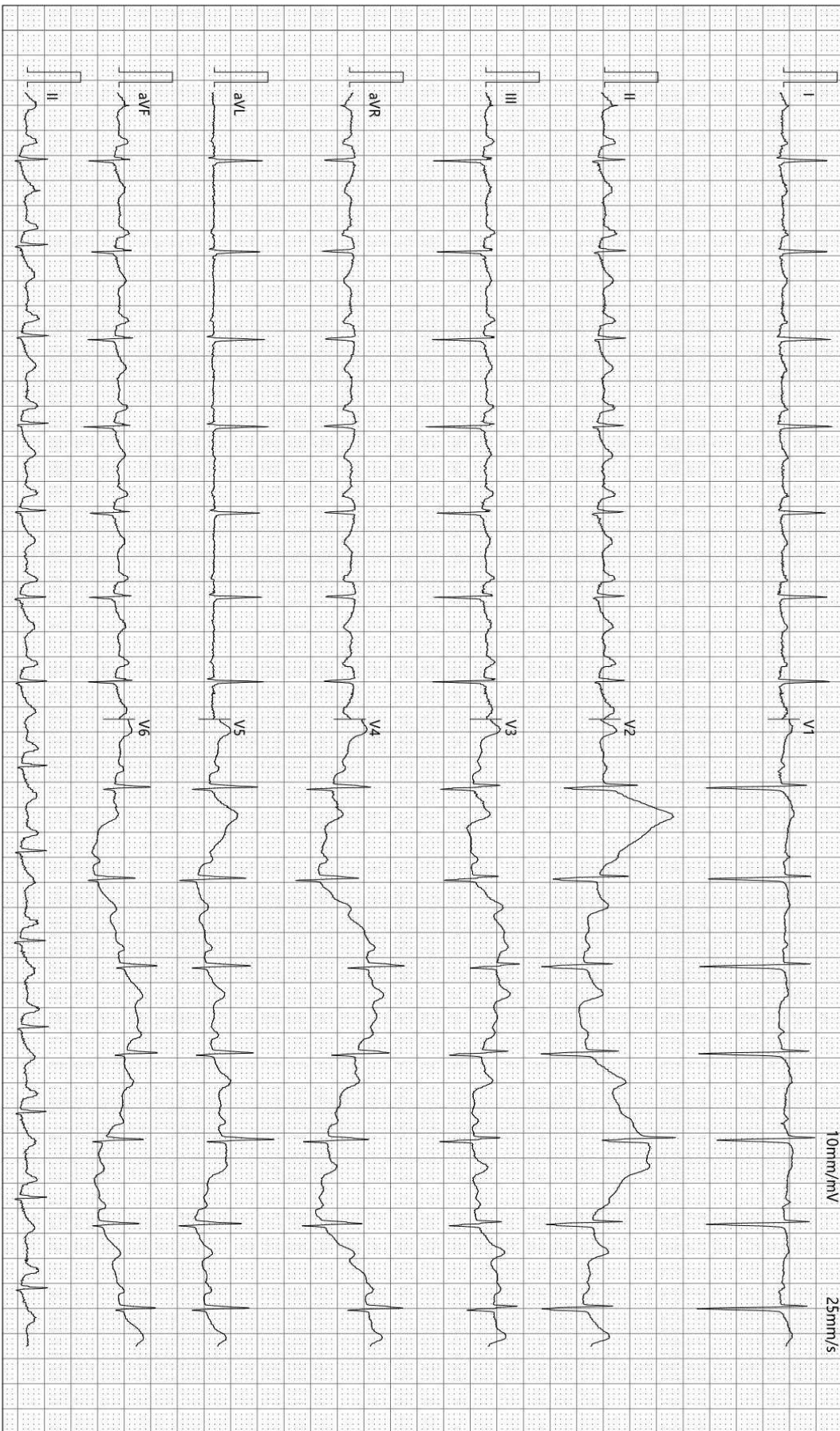
诊断结果:

- 1.窦性心律
- 2.大致正常心电图

诊断医生:

张之生

HR : 86bpm [60~100bpm]
 P : 106ms [0~110ms]
 PR : 173ms [120~200ms]
 QRS : 70ms [60~100ms]
 QT/QTc : 350/420ms [320~440/0~450ms]
 P/QRS/T : 67/-27/60deg. [0~75/-30~90/0~75deg]
 RV5/SV1 : 0.851/1.483mV [0.0~2.5/0.0~2.0mV]



检查时间:2023-11-10 09:36:38

诊断时间:2023-11-10 09:45:26

SEMIP V1.90

仅供临床参考

双源 CT 诊断图文报告

流水号: 2308260578

影像号: CT20231110012

姓名: 杨永庆

年龄: 76 岁

性别: 男

检查设备: 西门子量子双源 CT

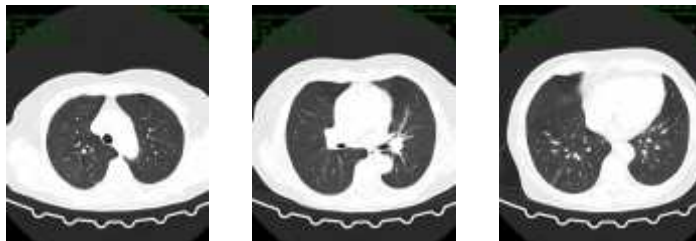体检号: 445573

申请医院: 本院

体检科室: 体检科

检查部位: 肺部双源 CT

经典图像:



影像所见:

胸廓对称, 骨性肋骨完整, 胸壁软组织结构良好, 两肺支气管血管纹理走行分布良好, 支气管束结构清晰, 右肺上叶多发灶纤维结节硬化灶, 右肺下叶间质纤维粘连。双肺通气良好。肺门结构未见异常。纵隔无偏移, 段以上支气管通畅。心影及大血管形态结构正常, 冠状动脉走行区钙化, 纵隔内未见肿大淋巴结。胸膜未见异常。

影像诊断:

右肺上叶多发纤维结节硬化灶

右肺下叶间质纤维粘连

报告医师: 剧艳军

检查日期: 2023-11-11

审核医师: 剧艳军

报告日期: 2023-11-11

DR 诊断图文报告

流水号: 2308260578

影像号: DX20231110002

姓名: 杨永庆

年龄: 76 岁

性别: 男

检查设备: 西门子数字 X 线摄影

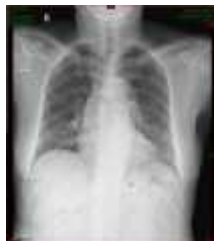体检号: 445573

申请医院: 本院

体检科室: 体检科

检查部位: 胸部正位片

经典图像:



影像所见:

胸廓对称。气管居中，纵隔无移位。双肺野清晰。肺门影未见增大。心脏大小、形态正常。双膈面光滑，肋膈角锐利。

影像诊断:

胸部平片未见异常。

报告医师: 李贵

检查日期: 2023-11-10

审核医师: 李贵

报告日期: 2023-11-10

MRI 诊断图文报告

流水号: 2308260578

影像号: MR20231110007

姓名: 杨永庆

年龄: 76 岁

性别: 男

检查设备: 西门子 1.5T 磁共振

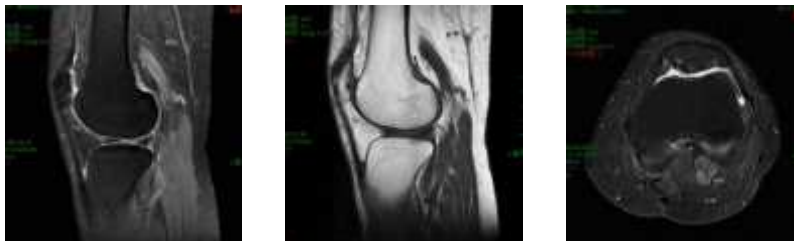体检号: 445573

申请医院: 本院

体检科室: 体检科

检查部位: 左膝关节核磁平扫

经典图像:



影像所见:

左侧膝关节内外侧半月板前后角见条状高信号, 未达关节面, 内外侧副韧带及前后交叉韧带未见异常, 髌上囊及关节腔内见长 T1 信号, T2、PD 抑脂像呈高信号, 髌股关节间隙狭窄, 髌骨、胫骨上端骨组织内见斑片状长 T1 信号, T2、PD 抑脂像呈高信号。髌骨上缘、胫骨、股骨关节边缘均见不规则骨赘突出, 关节面软骨变薄, 部分消失。

影像诊断:

左侧膝关节退行性骨关节炎:

1. 内外侧半月板前后角退变 II 度
2. 髌上囊及关节腔积液
3. 髌骨、胫骨上端骨髓水肿
4. 关节软骨变薄, 部分缺失
5. 关节骨质增生

报告医师: 张剑峰

检查日期: 2023-11-10

审核医师: 陈江莲

报告日期: 2023-11-10

超声诊断图文报告

流水号: 2308260578

影像号: 1445666

姓名: 杨永庆

年龄: 76 岁

性别: 男

检查设备: Vivid E95

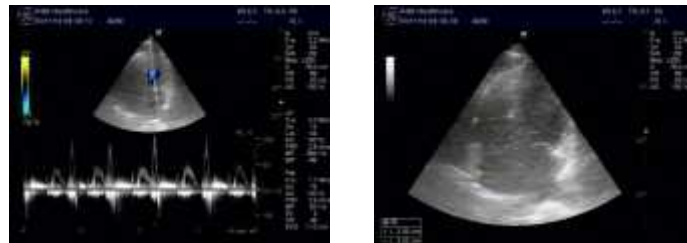
体检号: 445573

申请医院: 本院

体检科室: 体检科

检查部位: 心脏彩超

经典图像:



影像所见:

超声测量 (单位: mm)

升主动脉内径 26 (32±3mm)

左房内径 26 (35mm)

室间隔 11 (8-11mm)

左室内径 48 (47±4mm)

左室后壁 9 (8-11mm)

EF73% (50-80%)

右室内径 32 (36±4mm)

右房内径 32 (36±4mm)

FS42% (28-41%)

主肺动脉内径 21 (23±3mm)

升主动脉内径正常, 心脏各腔室大小正常, 室间隔厚度正常, 左室壁未见明显节段性运动异常, 各瓣膜及启闭功能未见明显异常, 舒张期二尖瓣口血流频谱 E/A<1, 心包腔未见积液。

影像诊断:

左室舒张功能减低

报告医师: 李菊蓉

检查日期: 2023-11-10

审核医师: 李菊蓉

报告日期: 2023-11-10

超声诊断图文报告

流水号: 2308260578

影像号: 1445654

姓名: 杨永庆

年龄: 76 岁

性别: 男

检查设备: Vivid E95

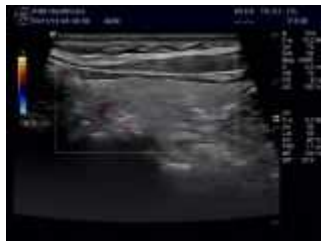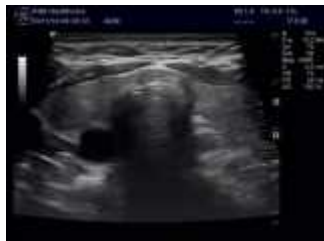体检号: 445573

申请医院: 本院

体检科室: 体检科

检查部位: 甲状腺彩超

经典图像:



影像所见:

甲状腺双侧叶形态正常, 包膜完整, 实质回声均匀, CDFI: 未见异常血流信号。
双侧颈部未见明显肿大淋巴结。

影像诊断:

甲状腺双侧叶未见异常

报告医师: 李菊蓉

检查日期: 2023-11-10

审核医师: 李菊蓉

报告日期: 2023-11-10

超声诊断图文报告

流水号: 2308260578

影像号: 1445670

姓名: 杨永庆

年龄: 76岁

性别: 男

检查设备: Vivid E95

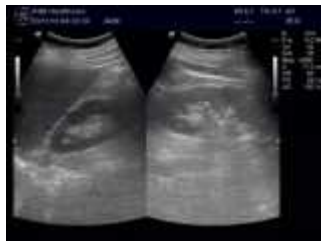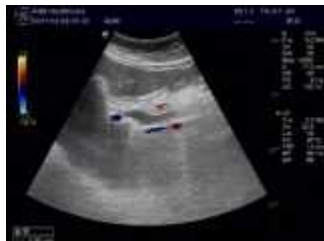体检号: 445573

申请医院: 本院

体检科室: 体检科

检查部位: 全腹彩超

经典图像:



影像所见:

肝脏大小形态正常,包膜光滑完整,实质回声均匀,肝内管道系统走行清晰,门静脉及肝内胆管不扩张。
胆囊切除术后,胆总管内径约0.8cm,其内未见异常。
胰腺大小形态正常,实质回声均匀,主胰管不扩张。
脾脏大小形态正常,实质回声均匀,脾门静脉不宽。
双肾大小形态正常,皮髓质分界清晰,集合系统未见分离,双侧输尿管未见扩张。

影像诊断:

胆囊切除术后,肝外胆管不扩张

报告医师: 李菊蓉

检查日期: 2023-11-10

审核医师: 李菊蓉

报告日期: 2023-11-10