



2308260576

大同瑞慈健康体检

报 告 册

体检编号	445571	工号	24
姓名	赵德清		
性别	男	年龄	64岁
单位	大同市云州区委老干部局		
部门	大同市云州区委老干部局		
联系电话	13934022289		
体检日期	2023-11-19		

尊敬的 赵德清先生 您好！

首先，瑞慈健康体检全体员工欢迎您的光临，并对您的信任表示衷心的感谢！

您于 2023-11-19 （体检编号：445571）完成健康检查，本机构的各科医生已根据您的体检项目及结果，汇总成此份健康体检报告，并经总检医生审核。据此提出对您健康状况的综合分析及建议。

瑞慈健康体检倡导“大健康、大康复”，提出“健康是第一财富（Rich）”的人文理念。希望您仔细阅读并妥善地保管此份健康体检报告，并认真关注报告中的提示与建议，若您对报告内容有任何疑问，可直接与瑞慈健康体检客服部联系，进一步咨询。

健康体检咨询电话：**0352-2824444**

客户服务咨询电话：**0352-2830597**

400-6112995

瑞慈健康体检报告由下列内容组成：

第一部分：主检报告

第二部分：分科分项结果

第三部分：检验报告

第四部分：附表

主检报告

检查综述

- 1、【身高、体重、血压】 (1) 血压 111/54：本次测量基础血压偏低
- 2、【内科】 (1) 糖尿病，胆结石术后
- 3、【眼科】 (1) 左眼视力下降 (2) 右眼视力下降 (3) 结膜：左眼翼状胬肉
- 4、【血脂四项】 动脉硬化指数偏低(0.98)
- 5、【糖化血红蛋白】 糖化血红蛋白偏高(6.7 %)
- 6、【尿液分析+尿沉渣】 鳞状上皮细胞偏高(1 /HP) 粘液丝偏高(3 /HP) 酮体(KET)+- 尿蛋白质(PRO)+-
- 7、【肺部双源 CT】 呼吸性细支气管炎 两肺中上叶气道性结节硬化灶 冠状动脉硬化性改变，进一步检查
- 8、【心电图】 1. 窦性心律 2. P-R 间期延长 3. T 波改变
- 9、【心脏彩超】 左室舒张功能减低
- 10、【全腹彩超】 1. 胆囊切除术后 肝外胆管不扩张 2. 左肾囊肿

医生建议

【本次测量基础血压偏低】：

- (1) 由于生理或病理原因造成血压低于 90/60mmHg，就会形成低血压，平时我们讨论的低血压大多为慢性低血压。慢性低血压据统计发病率为 4% 左右，老年人群中可高达 10%。
- (2) 低血压一般可分为三类：一是体质性低血压，一般认为与遗传和体质瘦弱有关，多见于 20—50 岁的妇女和老年人，轻者可无如何症状，重者出现精神疲惫、头晕、头痛，甚至昏厥。夏季气温较高时更明显。
- (3) 二是体位性低血压，体位性低血压是患者从卧位到坐位或直立位时，或长时间站立出现血压突然下降超过 20mmHg，并伴有明显症状，这些症状包括：头昏、头晕、视力模糊、乏力、恶心、认识功能障碍、心悸、颈背部疼痛。
- (4) 体位性低血压与多种疾病有关，如多系统萎缩、糖尿病、帕金森氏病、多发性硬化病、更年期障碍、血液透析、手术后遗症、麻醉、降压药、利尿药、催眠药、抗精神抑郁药等，或其他如久病卧床，体质虚弱的老年人。
- (5) 三是继发性低血压，由某些疾病或药物引起的低血压，如脊髓空洞症、风湿性心脏病、降压药、抗抑郁药和慢性营养不良症、血液透析病人。
- (6) 饮食疗法是治疗本病的有力措施之一，可逐渐提高病患者的身体素质，改善心血管功能，增加心肌收缩力，增加心排血量，提高动脉管壁紧张度，从而逐步使血压上升并稳定正常水平，消除低血压带来的种种不适症状。
- (7) 荤素兼吃，合理搭配膳食，保证摄入全面充足的营养物质，使体质从纤弱逐渐变得健壮。
- (8) 如伴有红细胞计数过低，血红蛋白不足的贫血症，宜适当多吃富含蛋白质、铁、铜、叶酸、维生素 B12、维生素 C 等食物，诸如猪肝、蛋黄、瘦肉、牛奶、鱼虾、贝类、大豆、红糖及新鲜蔬菜、水果。有利于增加心排血量，改善大脑的供血量，提高血压和消除血压偏低引起的不良症状。
- (9) 莲子、桂圆、大枣、桑椹等果品，具有养心益血、健脾补脑之力，可常食用。
- (10) 伴有食少纳差者，宜适当食用能刺激食欲的食物和调味品，如姜、葱、醋、酱、糖、胡椒、辣椒、啤酒、葡萄酒等。
- (11) 加强锻炼，选择适合自己的运动方式。

【胆结石术后】：

- (1) 建议肝胆外科定期复查。

【糖尿病】：

- (1)合理控制总热量，维持标准体重。
- (2)坚持长期有规律的有氧运动。
- (3)自我监控血糖，为调整药物剂量提供依据。
- (4)药物治疗，到上级医院就医。
- (5)定期检测，每年 1-2 次全面复查。早期发现及时治疗，如血糖不平稳可 2-3 月复查血糖等。

【视力下降】：

- (1)视力下降是由角膜白斑或角膜炎、晶状体混浊、眼底疾病、屈光不正等原因引起，建议眼科诊断治疗。

【动脉硬化指数偏低】：

- (1)建议内科结合临床参考。

【糖化血红蛋白偏高】：

- (1)糖化血红蛋白主要用于评定糖尿病的控制程度，也可作为判断预后的指标，但其结果的准确性会受到红细胞及血红蛋白数量的影响。此项指标反映受检者过去 2 到 3 个月的血糖平均水平，偏高提示控制不理想，建议内分泌科结合临床诊治。

【鳞状上皮细胞偏高】：

- (1)在生理情况下，机体正常的新陈代谢都会引起鳞状上皮细胞的脱离，这是一种正常的机体现象。如果长时间出现鳞状上皮细胞偏高的现象时，则有可能是尿路感染、泌尿系统结石等因素导致，应及时往泌尿外科进一步诊断治疗。

【粘液丝偏高】：

- (1)尿常规中粘液丝是由尿路中细胞分泌出来的，在有尿路感染时分泌会明显增多，且伴有炎症细胞的出现。
- (2)粘液丝偏高，可分为生理性偏高和病理性偏高两种，生理性偏高一般是由于喝水较少导致的尿液浓缩，一般在喝水后就能达到稀释的效果。
- (3)病理性的粘液丝偏高是由于泌尿系炎症或者是前列腺炎导致的，需要注意观察，多喝水，同时有白细胞等炎症细胞增多时，应及时服用抗感染药物治疗。如果仅有粘液丝的增多而没有白细胞等炎症细胞增多时，尿路有炎症的可能性不大。
- (4)建议平时饮食注意清淡，多喝水，少吃油腻和辛辣的食物，要注意个人清洁卫生，勤洗阴部，注意休息。

【酮体 (KET) +-】：

- (1)尿酮体升高可以分为糖尿病酮症所引起和非糖尿病酮症引起。糖尿病患者当血糖控制不佳，糖利用减少，从而导致脂肪的分解增加，因而酮体增加。非糖尿病酮症所引起的尿酮体偏高多见于伤寒、败血症、腹泻、饥饿、剧烈运动等体内代谢水平升高的情况。

【尿蛋白质 (PRO) +-】：

- (1)建议专科复查，结合临床诊治。

【呼吸性细支气管炎】：

- (1)建议呼吸内科诊断治疗。

【冠状动脉硬化性改变】：

- (1)建议心血管内科诊断治疗。

【T 波改变】：

(1) 可见于心肌劳损，电解质紊乱及神经调节异常，如疲劳，精神紧张等，往心血管内科咨询，进一步查找病因及治疗。

【P-R 间期延长】：

(1) 建议心血管内科结合临床诊治。

【左室舒张功能减低】：

(1) 左心室舒张功能是指心肌弹性减低，心脏泵血功能减退。其引起原因，一是随着年龄的增长，心肌组织退行性变。其二是由于冠心病、高血压等慢性心肌病变。一般来说没有原发病变及年龄偏大的人员又无症状，不需要特殊处理，建议心内科结合临床考虑。

【胆囊切除术后】：

(1) 建议肝胆外科定期复查。

【左肾囊肿】：

(1) 肾囊肿是肾脏内出现大小不等的与外界不相通的囊性肿块的总称。肾囊肿属于良性肿瘤，在肾囊性疾病中以单纯性肾囊肿最为常见。其发生原因尚可能与先天性肾小球、肾小管结构异常和后天性损伤感染有关。

(2) 单纯性肾囊肿大多数无症状，常在体检彩超时被发现。一般直径大于 5cm 或者合并感染、破裂、出血时才引起症状，主要表现为腰腹部或背部胀痛，当出现并发症时疼痛加重。

(3) 肾囊肿直径小于 4cm，无肾盂肾盏明显受压，无感染、恶变、高血压及症状不明显者，只需密切随访观察，定期彩超检查。

(4) 肾囊肿多数是先天性的，对人体健康没有多大影响，不会癌变，可以工作，可以运动，生活上没什么要特别注意的地方。其发病率可随年龄增长而增高，50 岁以上的人有 50% 可以发现这种囊肿，借助彩超、CT 可确诊。

(5) 首次发现，建议作 MRI 或 CT 检查，以排除肾内其它占位性病变。

(6) 过大的囊肿，对肾脏本身或周围的器官有压迫症状的，或有炎症的，往外科治疗。定期复查。

【两肺中上叶气道性结节硬化灶】：

(1) 建议呼吸内科诊断治疗。

【翼状胬肉】：

(1) 注意眼部卫生，避免风沙及强光刺激。忌食辛辣刺激性食物。眼科咨询，结合临床诊治。

(2) 局部滴用眼药，减轻充血。

(3) 手术切除。

汇总医生： 丁昊炜

主检日期： 2023-11-20

主检医生：

分科结果

身高、体重、血压

项目名称	检查结果	项目名称	检查结果
身高	172cm	体重	59kg
血压	111/54mmHg		

*小结：

(1) 血压 111/54：本次测量基础血压偏低

操作员：赵婉如

检查日期：2023-11-19

检查医生：名燕凌

内科

项目名称	检查结果	项目名称	检查结果
心率	72 次/min	心律	齐
心脏杂音	无	心界	正常
肺部	正常	呼吸音	呼吸音清
啰音	未闻及	叩诊	叩诊呈清音
腹部触诊	腹部平软	发育	正常
肝胆	肋下未触及	脾脏	肋下未触及
双肾	无叩击痛	肠鸣音	正常
营养	良好	神经系统	正常
生理反射	生理反射存在	病理反射	病理反射未引出
颅神经	正常	运动功能	正常
深浅感觉	正常	其它	无异常发现
既往史	糖尿病，胆结石术后		

*小结：

(1) 糖尿病，胆结石术后

操作员：杨淑兰

检查日期：2023-11-19

检查医生：杨淑兰

外科（含皮肤科）

项目名称	检查结果	项目名称	检查结果
皮肤	正常	甲状腺	无肿大
浅表淋巴结	无肿大	肛门	拒检
泌尿外生殖器	正常	四肢关节	未见异常
腹股沟	未见异常	足背动脉	正常
紫绀	无	色素沉着	无
脱毛	无	脱色	无
皮疹	无	浮肿	无
皮下结节	无	头颅	正常
颈部	正常	乳腺	正常
脊柱	正常	直肠	未检
皮肤黄疸	无	既往史	无
其他	无		

*小结:

未见异常

操作员：谷岱清

检查日期:2023-11-19

检查医生：谷岱清

眼科

项目名称	检查结果	项目名称	检查结果
视力(左)	0.25	视力(右)	0.6
辨色力	正常	眼睑	正常
结膜	左眼翼状胬肉	泪器	正常
角膜	正常	虹膜	正常
瞳孔	正常	晶状体	正常
玻璃体	正常	眼底	未见异常

*小结:

(1) 左眼视力下降

(2) 右眼视力下降

(3) 结膜：左眼翼状胬肉

操作员：田野青 检查日期:2023-11-19 检查医生：田野青

眼压检查

项目名称	检查结果	项目名称	检查结果
右眼眼压	11.8mmHg	左眼眼压	10.1mmHg

***小结:**

未见异常

操作员：田野青 检查日期:2023-11-20 检查医生：田野青

检验报告

尿液分析+尿沉渣

项目名称	检查结果	单位	参考值	提示
白细胞尿	0	个/ul	0--13	
上皮细胞(EC)	1	/HP	0--28	
管型(CAST)	0	个/ul	0--1	
霉菌(尿)	0	/HP	0--0	
结晶	0	/HP	0--10	
透明度(CLA)	清亮			
胆红素(BIL)	-		阴性	
隐血(ERY)	-		阴性	
小圆上皮细胞(SRC)	0	个/ul	0--0	
维生素C	-		阴性	
异常红细胞	0	个/ul	0--3	
红细胞(正常)	0	个/ul	0--6	
鳞状上皮细胞	1	个/ul	0--0	↑
粘液丝	3	个/ul	0--0	↑
颜色(Colour)	淡黄色			
尿葡萄糖(GLU)	-		阴性	
酮体(KET)	+-		阴性	
比重(SG)	1.020		1.003--1.030	
酸碱度(PH)	7.0		4.5--8.0	
尿蛋白质(PRO)	+-		阴性	
尿胆原(URO)	-		阴性	
亚硝酸盐(NIT)	-		阴性	
红细胞(尿)(RBC)	0	个/ul	0--6	
尿白细胞(LEU)	-		阴性	

*小结:

鳞状上皮细胞偏高(1 /HP) 粘液丝偏高(3 /HP) 酮体(KET)+- 尿蛋白质(PRO)+-

操作员：王小雪 检查日期:2023-11-19 检查医生:陈建国

血凝四项

项目名称	检查结果	单位	参考值	提示
凝血酶原时间(PT)	12.4	秒	9.3--14	
活化部分凝血活酶时间(APTT)	38.3	秒	27.9--43.3	
凝血酶时间(TT)	16.4	秒	14--21	
纤维蛋白原(FIB)	2.19	g/L	2--4	
国际标准化比值(INR)	1.1	INR	0.85--1.15	

*小结:

未见异常

操作员：祁佳佳 检查日期:2023-11-19 检查医生:陈建国

血常规（五分类）

项目名称	检查结果	单位	参考值	提示
白细胞(WBC)	5.28	10 ⁹ /L	3.5--9.5	
淋巴细胞绝对值(LY#)	1.46	10 ⁹ /L	1.1--3.2	
淋巴细胞百分比(LY%)	27.7	%	20--50	
中性粒细胞绝对值(GR#)	3.30	10 ⁹ /L	1.8--6.3	
中性粒细胞百分比(GR%)	62.5	%	40--75	
嗜碱性粒细胞绝对值(BA#)	0.03	10 ⁹ /L	0--0.06	
嗜碱性粒细胞百分比(BA%)	0.6	%	0--1.0	
嗜酸性粒细胞绝对值(EO#)	0.12	10 ⁹ /L	0.02--0.52	
嗜酸性粒细胞百分比(EO%)	2.2	%	0.4--8.0	
血小板(PLT)	135	10 ⁹ /L	125--350	

血小板分布宽度(PDW)	16.3	%	15--17
平均血小板体积(MPV)	11.6	fl	6.0--14.0
血小板压积(PCT)	0.157	%	0.11--0.28
红细胞(RBC)	4.56	10 ¹² /L	4.3--5.8
血红蛋白	145	g/L	130--175
红细胞压积(HCT)	43.2	%	40--50
红细胞平均体积(MCV)	94.9	fl	82--100
平均血红蛋白含量(MCH)	31.8	pg	27--34
平均血红蛋白浓度(MCHC)	335	g/L	316--354
单核细胞绝对值(MO#)	0.37	10 ⁹ /L	0.1--0.60
单核细胞百分比(MO%)	7.0	%	3--10
红细胞分布宽度标准差(RDW-SD)	42.2	fl	35--56
红细胞分布宽度变异系数(RDW-CV)	11.6	%	10.6--16.6
大血小板比率	35.3	%	11--45
大血小板数目	48	10 ⁹ /L	30--90
未成熟粒细胞数目	0.00	10 ⁹ /L	0--999
未成熟粒细胞百分比	0.1	%	0--100
有核红细胞数目	0.000	10 ⁹ /L	0--9999
有核红细胞百分比	0.00	/100WBC	0--9999

***小结:**

未见异常

操作员：祁佳佳 检查日期:2023-11-19 检查医生:陈建国

肾功三项

项目名称	检查结果	单位	参考值	提示
肌酐(CREA)	58.00	umol/L	57--111	
尿酸(UA)	202.00	umol/L	200--420	

尿素测定 (Urea)	5.20	mmol/L	3.6--9.5	
-------------	------	--------	----------	--

***小结:**

未见异常

操作员：刘慧芳 检查日期:2023-11-19 检查医生:陈建国

空腹血糖

项目名称	检查结果	单位	参考值	提示
葡萄糖(GLU)	5.05	mmol/L	3.89--6.1	

***小结:**

未见异常

操作员：刘慧芳 检查日期:2023-11-19 检查医生:陈建国

心肌酶 (五项)

项目名称	检查结果	单位	参考值	提示
乳酸脱氢酶(LDH)	156.00	U/L	120--250	
门冬氨酸氨基转移酶(AST)	31.00	U/L	15--40	
肌酸激酶(CK)	110.00	U/L	50--310	
肌酸激酶同工酶(CK-Mb(M))	17	U/L	0--25	
α -羟丁酸脱氢酶	142.00	U/L	72--182	

***小结:**

未见异常

操作员：刘慧芳 检查日期:2023-11-19 检查医生:陈建国

肿瘤标志物六项 (男芯)

项目名称	检查结果	单位	参考值	提示
鳞状细胞癌相关抗原测定 (SCC)	0.51	ng/ml	0--2.5	

糖类抗原 724 (CA-724)	1.35	U/ml	0--6.9	
前列腺特异性抗原(PSA)	1.01	ng/ml	0--4.0	
癌胚抗原(CEA)	2.62	ng/ml	0--5	
甲胎蛋白(AFP)	2.02	ng/ml	0--20	
游离前列腺特异抗原 (FPSA)	0.34	ng/ml	0--0.93	

***小结:**

未见异常

操作员：祁佳佳 检查日期:2023-11-19 检查医生:陈建国

血脂四项

项目名称	检查结果	单位	参考值	提示
动脉硬化指数	0.98		1.31--3.19	↓
总胆固醇(CHOL)	3.21	mmol/L	2.59--5.2	
甘油三脂(TG)	0.75	mmol/L	0.7--1.7	
低密度脂蛋白(LDL)	1.40	mmol/L	0--4.13	
高密度脂蛋白(HDL)	1.43	mmol/L	0.77--1.55	

***小结:**

动脉硬化指数偏低(0.98)

操作员：刘慧芳 检查日期:2023-11-19 检查医生:陈建国

糖化血红蛋白

项目名称	检查结果	单位	参考值	提示
糖化血红蛋白	6.7		4.1--6.0	↑

***小结:**

糖化血红蛋白偏高(6.7 %)

操作员：祁佳佳 检查日期:2023-11-19 检查医生:陈建国

肝功能三项

项目名称	检查结果	单位	参考值	提示
γ-谷氨酰转肽酶(GGT)	18.0	U/L	10--60	
丙氨酸氨基转移酶(ALT)	25.00	U/L	9--50	
门冬氨酸氨基转移酶(AST)	31.00	U/L	15--40	
谷草比谷丙	1.08		0.4--2.5	

***小结:**

未见异常

操作员：刘慧芳

检查日期:2023-11-19

检查医生:陈建国

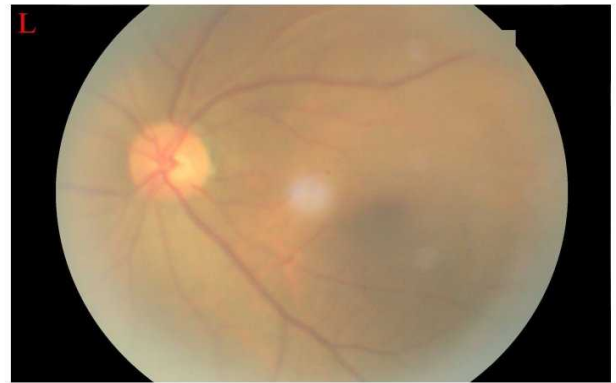
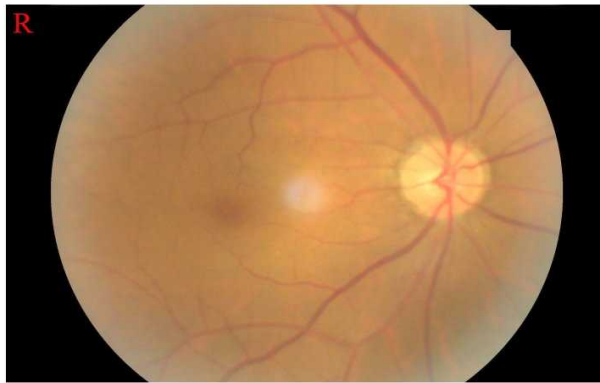
检查号: 202311190001

检查日期: 2023-11-19

姓名: 赵德清

性别: 男

年龄: 64 岁



描述: 视盘边界清, 色泽正常, 生理凹陷不扩大, 动静脉走行比例正常, 黄斑区清晰, 双眼网膜未见出血、未见渗出。

诊断: 未见异常

检查医生: 田野青

本报告仅供临床参考

大同瑞慈康复医院 12导联心电图报告

赵德清 男 64岁

体检号:44571

病床号:

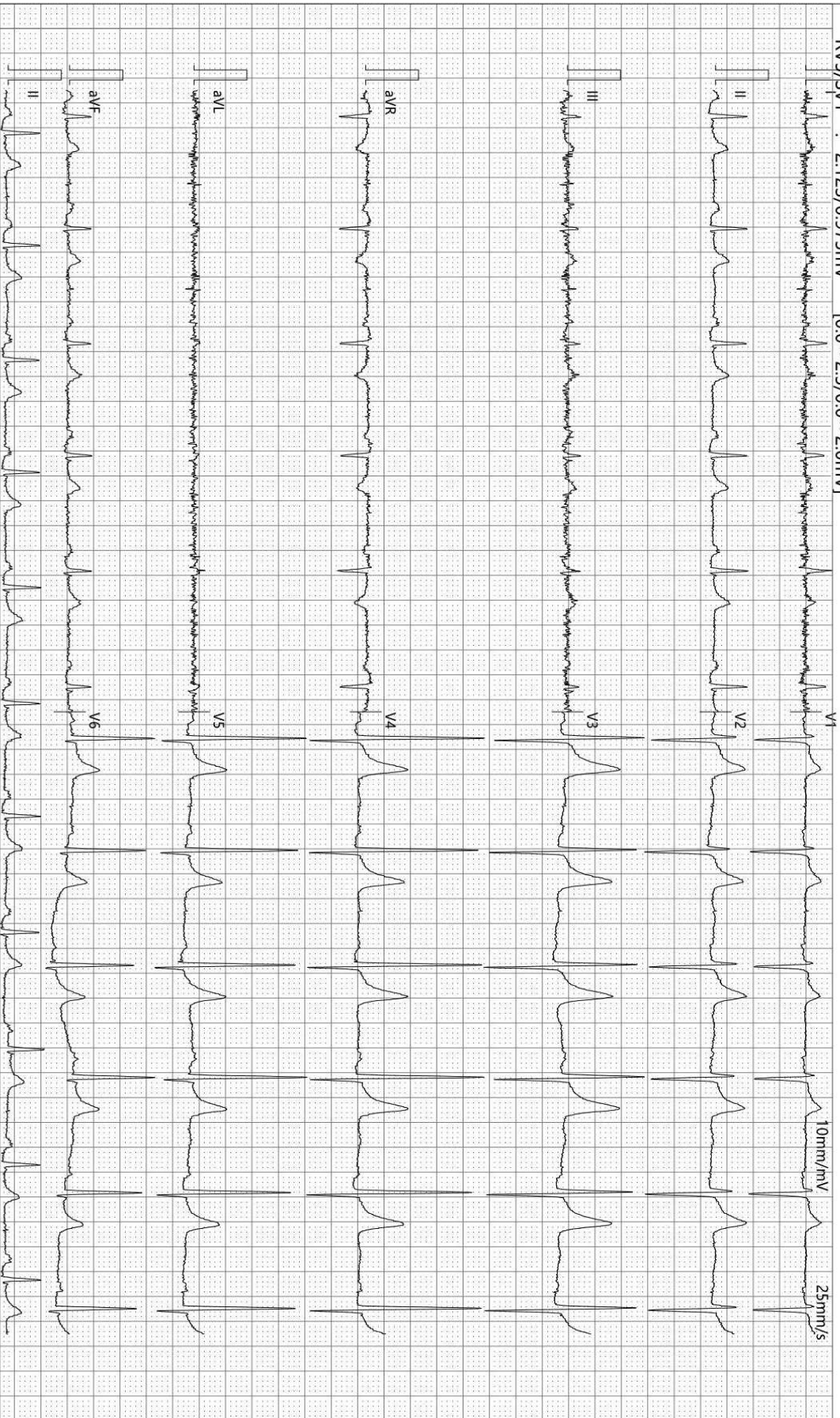
诊断结果:

- 1.窦性心律
- 2.P-R间期延长
- 3.T波改变

诊断医生:

张之生

HR : 65bpm [60~100bpm]
P : 126↑ms [0~110ms]
PR : 204↑ms [120~200ms]
QRS : 76ms [60~100ms]
QT/QTc : 348/362ms [320~440/0~450ms]
P/QRS/T : 69/53/64deg. [0~75/-30~90/0~75deg]
RV5/SV1 : 2.123/0.975mV [0.0~2.5/0.0~2.0mV]



检查时间:2023-11-19 09:39:59

诊断时间:2023-11-19 09:44:16

SEMIP V1 90

仅供临床参考

双源 CT 诊断图文报告

流水号: 2308260576

影像号: CT20231119062

姓名: 赵德清

年龄: 64 岁

性别: 男

检查设备: 西门子量子双源 CT

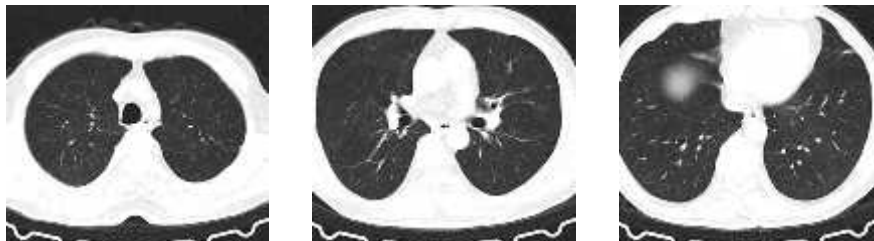
体检号: 445571

申请医院: 本院

体检科室: 体检科

检查部位: 肺部双源 CT

经典图像:



影像所见:

胸廓对称, 纵隔无偏移。双肺支气管血管纹理模糊, 增多, 小叶性结构增多, 两肺中上叶气道型微小结节灶形成, 直径约 0.2cm。段以上支气管通畅, 心影形态未见异常, 冠状动脉走行区钙化, 纵隔内气管隆突旁、肺门旁淋巴结部分钙化斑。两侧胸膜未见异常。

影像诊断:

呼吸性细支气管炎

两肺中上叶气道性结节硬化灶

冠状动脉硬化性改变, 进一步检查

报告医师: 剧艳军

检查日期: 2023-11-19

审核医师: 剧艳军

报告日期: 2023-11-19

DR 诊断图文报告

流水号: 2308260576

影像号: DX20231119022

姓名: 赵德清

年龄: 64 岁

性别: 男

检查设备: 西门子数字 X 线摄影

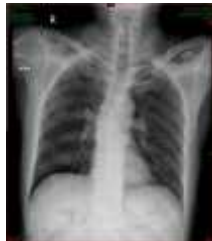体检号: 445571

申请医院: 本院

体检科室: 体检科

检查部位: 胸部正位片

经典图像:



影像所见:

胸廓对称。气管居中，纵隔无移位。双肺野清晰。肺门影未见增大。心脏大小、形态正常。双膈面光滑，肋膈角锐利。

影像诊断:

胸部平片未见异常。

报告医师: 李贵

检查日期: 2023-11-19

审核医师: 李贵

报告日期: 2023-11-19



大同市医学影像研究中心

注: 本报告仅供临床医生参考!

地址: 大同市魏都大道 79 号。若有疑问, 请致电: 0352---2830580

超声诊断图文报告

流水号: 2308260576

影像号: 1453816

姓名: 赵德清

年龄: 64 岁

性别: 男

检查设备: Vivid E95

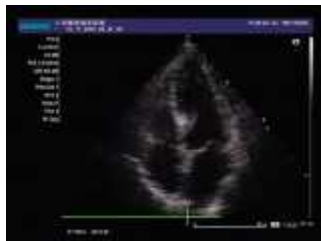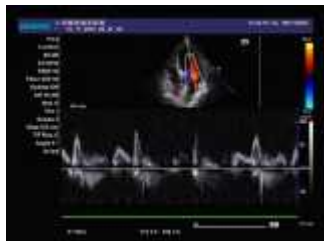
体检号: 445571

申请医院: 本院

体检科室: 体检科

检查部位: 心脏彩超

经典图像:



影像所见:

超声测量 (单位: mm)

升主动脉内径 29 (32±3mm)

左房内径 28 (35mm)

室间隔 10 (8-11mm)

左室内径 44 (47±4mm)

左室后壁 10 (8-11mm)

EF65% (50-80%)

右室内径 25 (36±4mm)

右房内径 28 (36±4mm)

FS36% (28-41%)

主肺动脉内径 20 (23±3mm)

升主动脉内径正常, 心脏各腔室大小正常, 室间隔厚度正常, 左室壁未见明显节段性运动异常, 各瓣膜及启闭功能未见明显异常, 舒张期二尖瓣口血流频谱 E/A<1, 心包腔未见积液。

影像诊断:

左室舒张功能减低

报告医师: 李菊蓉

检查日期: 2023-11-19

审核医师: 李菊蓉

报告日期: 2023-11-19



大同市医学影像研究中心

注: 本报告仅供临床医生参考!

地址: 大同市魏都大道 79 号。若有疑问, 请致电: 0352-2830580

超声诊断图文报告

流水号: 2308260576

影像号: 1453819

姓名: 赵德清

年龄: 64 岁

性别: 男

检查设备: Vivid E95

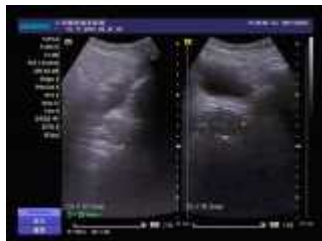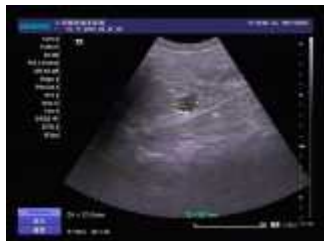体检号: 445571

申请医院: 本院

体检科室: 体检科

检查部位: 全腹彩超

经典图像:



影像所见:

肝脏大小形态正常, 包膜光滑完整, 实质回声均匀, 肝内管道系统走行清晰, 门静脉及肝内胆管不扩张。

胆囊切除术后, 肝外胆管不扩张, 胆总管内径宽约 0.8cm, 。

胰腺大小形态正常, 实质回声均匀, 主胰管不扩张。

脾脏大小形态正常, 实质回声均匀, 脾门静脉不宽。

双肾大小形态正常, 皮髓质分界清晰, 左肾下极探及囊性回声, 大小约 2.2*1.7cm, 凸出于包膜外, 边界清, 内透声好, 双肾集合系统未见分离, 双侧输尿管未见扩张。

膀胱充盈尚可, 壁光滑, 内清晰。

前列腺形态正常, 大小约*3.1*3.7*2.8cm, 实质回声欠均匀。

影像诊断:

1. 胆囊切除术后 肝外胆管不扩张
2. 左肾囊肿

报告医师: 李菊蓉

检查日期: 2023-11-19

审核医师: 李菊蓉

报告日期: 2023-11-19