



2308260565

# 大同瑞慈健康体检

## 报 告 册

体检编号	445561	工号	13
姓名	马录		
性别	男	年龄	75岁
单位	大同市云州区委老干部局		
部门	大同市云州区委老干部局		
联系电话	15525581900		
体检日期	2024-12-06		

尊敬的马录先生您好！

首先，瑞慈健康体检全体员工欢迎您的光临，并对您的信任表示衷心的感谢！

您于 2024-12-06 （体检编号：445561）完成健康检查，本机构的各科医生已根据您的体检项目及结果，汇总成此份健康体检报告，并经总检医生审核。据此提出对您健康状况的综合分析及建议。

瑞慈健康体检倡导“大健康、大康复”，提出“健康是第一财富（Rich）”的人文理念。希望您仔细阅读并妥善地保管此份健康体检报告，并认真关注报告中的提示与建议，若您对报告内容有任何疑问，可直接与瑞慈健康体检客服部联系，进一步咨询。

健康体检咨询电话：0352-2824444

客户服务咨询电话：0352-2830597

400-6112995

瑞慈健康体检报告由下列内容组成：

第一部分：主检报告

第二部分：分科分项结果

第三部分：检验报告

第四部分：附表

## 主检报告

### 检查综述

- 【外科（含皮肤科）】（1）甲状腺结节 （2）乳腺：左乳腺癌保乳术后 （3）左乳腺癌保乳手术
- 【空腹血糖】葡萄糖(GLU)偏高(8.06 mmol/L)
- 【血脂四项】总胆固醇(CHOL)偏高(5.50 mmol/L) 甘油三脂(TG)偏高(3.41 mmol/L)
- 【肝功能三项】 $\gamma$ -谷氨酰转肽酶(GGT)偏高(67.0 U/L) 丙氨酸氨基转移酶(ALT)偏高(95.00 U/L) 门冬氨酸氨基转移酶(AST)偏高(60.00 U/L)
- 【尿液分析+尿沉渣】鳞状上皮细胞偏高(4 /HP) 粘液丝偏高(36 /HP)
- 【颈椎MRI】1、颈6-7椎间盘突出(中央型) 2、颈3-颈7椎体骨质轻度增生
- 【腰椎MRI】腰4-5、腰5-骶1椎间盘膨出伴突出(中央型)
- 【心电图】1.窦性心律 2.T波改变(I, aVL, V4-V6)
- 【全腹彩超】1.轻度脂肪肝 2.左肾囊肿

### 医生建议

#### 【甲状腺结节】：

- 甲状腺结节是一种常见的甲状腺疾病，很多甲状腺疾病可表现为结节，如可由甲状腺退行性变、炎症、自身免疫性及新生物等多种病变所致。甲状腺结节在各个年龄段的男女人群中均可见到，但中年女性中较多。
- 甲状腺结节分良性和恶性两大类，良性的占绝大多数，恶性者不足1%，判断甲状腺结节的良恶主要依靠病史、体格检查、放射性核素扫描、穿刺细胞学检查。
- 建议往普外科就诊，进一步检查，明确诊断，结合临床诊治并定期复查。

#### 【葡萄糖(GLU)偏高】：

- 正常情况下，人体中糖的分解和合成代谢处于动态平衡，保持相对恒定。血清葡萄糖是指血液中的葡萄糖浓度，是诊断糖尿病最重要检查项目之一。
- 空腹血糖偏高可分为生理性偏高（如餐后、高糖饮食、剧烈运动、情绪激动等均可引起一过性增高，经过休息后血糖值可以恢复正常）和病理性增高（如糖尿病、甲状腺功能亢进、库欣综合征等）。
- 空腹血糖生理性增高经过调整饮食结构、避免剧烈活动、控制情绪等方式后可自行缓解，血糖值可以恢复正常。
- 排除生理性增高因素经复查仍然增高者属于病理性增高，应及时到内分泌科复诊，明确血糖偏高的原因及所患疾病的种类。
- 如果是首次检查发现血糖偏高，应及时到医院内分泌科进行详细的检查及正规的治疗。
- 已确诊的糖尿病患者，如血糖仍较高则说明血糖控制不佳，应及时到医院内分泌科诊治，修正以往的治疗方案及改变一些不良的生活习惯。
- 糖尿病的治疗强调早期治疗、长期治疗、综合治疗和措施个体化，综合防治包括糖尿病教育、饮食治疗、体育锻炼、药物治疗和血糖监测五个方面。

#### 【总胆固醇(CHOL)偏高】：

- 总胆固醇是脂质的主要成分之一，其数量受年龄、家族、性别、饮食、遗传等多种因素影响。总胆固醇对人体生长发育以及新陈代谢有重要的作用，正常值是2.59-5.20mmol/L。
- 总胆固醇升高后，会增加类脂物质的堆积，会产生更多的血管斑块，进而增加心脑血管疾病的风险。大于5.21-5.69mmol/L是胆固醇的临界偏高，即使是一个完全健康的人，只要总胆固醇 $>7.2$ mmol/L或低密度脂蛋白 $>4.9$ mmol/L，未来发生心脑血管的风险就明显增高，应该马上治疗。

- (3)总胆固醇升高根据病因可分为两大类：一是原发性，是由于遗传因素缺陷所致，另一种是继发性，可引起其升高的疾病主要有糖尿病、高血压、甲减、肝肾疾病等。
- (4)降低总胆固醇的治疗中，原发性偏高应积极应用降脂药，曾经选择他汀类药物，胆固醇不能达标的，可联合用药（如依折麦布等）。
- (5)如果总胆固醇偏高，且患者有糖尿病、高血压、甲减、肝肾疾病或者已经发生心脑血管疾病的人更应积极用药，控制降低疾病风险。
- (6)戒烟，增强运动，采用低脂、低糖饮食，少食富含脂肪、胆固醇及饱和脂肪酸的食物，多进食蔬菜、水果、豆制品、粗粮、鱼和高纤维食品。
- (7)必要时在医师指导下使用降脂药物治疗，并前往内分泌科复诊。

**【甘油三酯(TG)偏高】：**

- (1)甘油三酯是甘油和脂肪酸所构成的有机化合物，甘油三酯测定是脂类代谢的重要指标之一。
- (2)甘油三酯增高与冠心病的发生有着重要的相关性，随年龄增大而有上升的趋势，其增高最常见于高脂和过量糖类饮食、肥胖等。
- (3)甘油三酯主要功能是为机体提供能量，其正常值在 0.7-1.7mmol/L 之间，1.7-2.29mmol/L 为边缘增高，提示应该注意饮食和运动了。
- (4)甘油三酯大于 2.3mmol/L，就称为高甘油三酯血症。甘油三酯增高虽然不会直接导致血管斑块的形成，但也会间接引起心脑血管疾病风险增加，同时，当甘油三酯大于 5.6mmol/L 时，还会增加急性胰腺炎的风险，所以降低甘油三酯的基础主要是控制饮食，饮食控制不佳可以选择药物治疗。
- (5)生活方式的干预是控制甘油三酯水平升高的基础，包括减重，增加运动量，限制酒精摄入以及避免食用果糖和高碳水化合物食物。多食蔬菜水果，定期复查。
- (6)明显增高者在医师的指导下使用降脂药物治疗，首选他汀和贝特类药物。

**【丙氨酸氨基转移酶(ALT)偏高】：**

- (1)丙氨酸氨基转移酶主要存在于肝细胞内，还分布在心肌、骨骼肌、肾脏等部位。肝脏轻度损伤就可能引起肝细胞膜破坏，导致丙氨酸转氨酶释放入血，是肝细胞损害的敏感指标，其增高的程度与肝细胞被破坏的程度成正比。
- (2)丙氨酸氨基转移酶具有临床意义的升高一般要大于正常值的 2-3 倍。如果是生理性的升高多是由于剧烈运动、熬夜、饮酒、感冒、过量食用油腻食物后，致使丙氨酸氨基转移酶轻度升高。
- (3)丙氨酸氨基转移酶病理性升高多由于病毒性肝炎、肝硬化、酒精肝、药物性肝病、脂肪肝、胆囊炎等疾病造成，除了肝胆疾病外，心脏疾病、骨骼疾病等，也可使丙氨酸氨基转移酶升高。
- (4)发现了丙氨酸氨基转移酶升高，排除生理性的原因外，如果超过正常值的两倍，则需要明确升高的原因。首先完善彩超、各型肝炎病毒等检查，如果经复查仍偏高者，应前往消化内科咨询，结合临床治疗。
- (5)平时生活中应清淡饮食、戒烟限酒、避免劳累，多食新鲜果蔬，尤其是富含 V-C 的水果蔬菜。

**【门冬氨酸氨基转移酶(AST)偏高】：**

- (1)门冬氨酸氨基转移酶（AST），通常存在于人体的心肌细胞和肝细胞线粒体中，心肌细胞中含量最高，它也是心肌酶谱的重要组成部分之一。
- (2)一般情况下，门冬氨酸氨基转移酶大于正常值上限 2-3 倍才具有意义，生理性的升高多见于劳累、熬夜、饮酒、剧烈运动等情况。
- (3)当心肌细胞或者肝细胞受损的时候，血液中的门冬氨酸氨基转移酶就会明显升高，最常见的原因是心肌梗塞。在心肌梗塞早期 6-12 小时之内就会明显升高，且通常增高的程度与梗塞病灶大小成正比。
- (4)在急慢性肝炎、肝外伤、酒精性肝损伤、脂肪肝的患者中，门冬氨酸氨基转移酶也会异常的升高；此外，心肌炎、肾炎、肺炎等疾患，门冬氨酸氨基转移酶也会轻度升高。
- (5)病理情况下的门冬氨酸氨基转移酶异常升高，多见于体内的重要细胞损伤，应该积极的去医院消化内科完善相关检查，结合临床诊治。
- (6)平时生活中，避免过度劳累、不熬夜、戒烟酒、适度的运动、进食高蛋白低脂饮食、多吃新鲜的果蔬。

**【γ-谷氨酰转肽酶(GGT)偏高】：**

- (1)γ-谷氨酰转肽酶（GGT）人体血清中一个重要的转氨酶，存在于血清及除肌肉以外的所有细胞中，肾脏中含量最为丰富。血清中γ-谷氨酰转肽酶（GGT）主要来自肝胆系统，因此当肝内合成亢进或胆汁排出受阻时血中γ-谷氨酰转肽酶（GGT）就会升高。

(2)临床上很多情况都会导致 $\gamma$ -谷氨酰转肽酶（GGT）轻度升高，如长期熬夜、剧烈活动、过度劳累、饮食不节等不良生活习惯。一般情况下，一过性偏高在改善不良生活习惯后，数值可逐渐恢复正常。

(3)除此之外，一些病理性的原因也可导致 $\gamma$ -谷氨酰转肽酶（GGT）明显升高。单独的 $\gamma$ -谷氨酰转肽酶（GGT）检查，不具特异性，往往需要结合病史以及其他检查结果进行综合评估。

(4)长期大量饮酒者、长期服药者（如巴比妥类药物、苯妥英钠等），可能会造成肝脏代谢出现问题，致 $\gamma$ -谷氨酰转肽酶（GGT）升高，一般戒酒停药数值可逐渐恢复正常。

(5)各种急慢性肝炎均可出现 $\gamma$ -谷氨酰转肽酶（GGT）升高的情况，常见的有病毒性肝炎、酒精性肝炎、药物性肝炎、慢性活动性肝炎、肝硬化、脂肪肝及肝癌等，由于肝细胞破坏致 $\gamma$ -谷氨酰转肽酶（GGT）升高，一般需要结合其他化验和影像学检查明确诊断。

(6)胆道疾病也可出现 $\gamma$ -谷氨酰转肽酶（GGT）升高，包括胆道阻塞性疾病（如慢性胆汁性胆囊炎、胆管炎等），胆道出现梗阻，导致大量 $\gamma$ -谷氨酰转肽酶（GGT）堆积入血致使其升高，此时应积极治疗原发病。

#### 【鳞状上皮细胞偏高】：

(1)在生理情况下，机体正常的新陈代谢都会引起鳞状上皮细胞的脱离，这是一种正常的机体现象。如果长时间出现鳞状上皮细胞偏高的现象时，则有可能是尿路感染、泌尿系统结石等因素导致，应及时往泌尿外科进一步诊断治疗。

#### 【粘液丝偏高】：

(1)尿常规中粘液丝是由尿路中细胞分泌出来的，在有尿路感染时分泌会明显增多，且伴有炎症细胞的出现。

(2)粘液丝偏高，可分为生理性偏高和病理性偏高两种，生理性偏高一般是由于喝水较少导致的尿液浓缩，一般在喝水后就能达到稀释的效果。

(3)病理性的粘液丝偏高是由于泌尿系炎症或者是前列腺炎导致的，需要注意观察，多喝水，同时有白细胞等炎症细胞增多时，应及时服用抗感染药物治疗。如果仅有粘液丝的增多而没有白细胞等炎症细胞增多时，尿路有炎症的可能性不大。

(4)建议平时饮食注意清淡，多喝水，少吃油腻和辛辣的食物，要注意个人清洁卫生，勤洗阴部，注意休息。

#### 【椎间盘突出（中央型）】：

(1)椎间盘突出症指椎间盘的纤维环破裂，髓核组织从破裂处突出（脱出）于后方或者椎管内，导致相邻脊神经根遭受刺激，从而产生颈部、腰部疼痛或下肢麻木疼痛一系列症状。临床上可分为膨隆型、突出型、脱垂游离型等。建议骨科诊治。

#### 【椎体骨质轻度增生】：

(1)建议往脊柱外科复诊；定期复查。

#### 【椎间盘膨出伴突出】：

(1)椎间盘膨出指的是由于退行性变或者外伤导致间盘中央的髓核细胞组织突破内层纤维环，而未突破外层纤维环的状态。属于椎间盘突出症当中较轻的一种，临床症状较轻，可采取保守治疗，并可取得良好的疗效。建议骨科咨询及诊治。

(2)椎间盘突出症指椎间盘的纤维环破裂，髓核组织从破裂处突出（脱出）于后方或者椎管内，导致相邻脊神经根遭受刺激，从而产生颈部、腰部疼痛或下肢麻木疼痛一系列症状。临床上可分为膨隆型、突出型、脱垂游离型等。建议骨科诊治。

#### 【T波改变】：

(1)可见于心肌劳损，电解质紊乱及神经调节异常，如疲劳，精神紧张等，往心血管内科咨询，进一步查找病因及治疗。

#### 【轻度脂肪肝】：

(1)脂肪肝是指肝脏被脂肪浸润，为一种多病因引起的获得性疾病。

(2)脂肪肝是以肝细胞脂肪变性和脂肪蓄积为病理特征，最常见易患因素有超重或肥胖、进食油腻食物、高脂血症（尤其甘油三酯升高）、营养失调（营养过量或不足）、饮酒、高脂血症、少运动、糖耐量异常、减肥造成体重急剧下降、营养不良、中毒和药物等。

(3)当肝内脂类（主要为甘油三酯）含量超过肝重的5%时为脂肪肝。脂肪肝是一个常见的临床现象，不是一个独立性的疾病。

(4)值得注意的是，过多的脂肪在肝组织、肝细胞内浸润，引起肝细胞肿大，严重可致肝硬化。脂肪肝是可逆性的，合理饮食、运动及治疗后可恢复。

(5)合理控制饮食，控制总摄入量，低盐、低脂和低糖类饮食，少吃动物内脏，多吃蔬菜水果；

(6)控制危险因素，如控制体重、改善胰岛素抵抗、调整血脂紊乱，戒酒、戒烟，坚持长期有氧运动，加强体育锻炼；

(7)定期复查腹部彩超、血脂、肝功能。

**【左肾囊肿】：**

(1)肾囊肿是肾脏内出现大小不等的与外界不相通的囊性肿块的总称。肾囊肿属于良性肿瘤，在肾囊性疾病中以单纯性肾囊肿最为常见。其发生原因尚可能与先天性肾小球、肾小管结构异常和后天性损伤感染有关。

(2)单纯性肾囊肿大多数无症状，常在体检彩超时被发现。一般直径大于 5cm 或者合并感染、破裂、出血时才引起症状，主要表现为腰腹部或背部胀痛，当出现并发症时疼痛加重。

(3)肾囊肿直径小于 4cm，无肾盂肾盏明显受压，无感染、恶变、高血压及症状不明显者，只需密切随访观察，定期彩超检查。

(4)肾囊肿多数是先天的，对人体健康没有多大影响，不会癌变，可以工作，可以运动，生活上没什么要特别注意的地方。其发病率可随年龄增长而增高，50 岁以上的人有 50%可以发现这种囊肿，借助彩超、CT 可确诊。

(5)首次发现，建议作 MRI 或 CT 检查，以排除肾内其它占位性病变。

(6)过大的囊肿，对肾脏本身或周围的器官有压迫症状的，或有炎症的，往外科治疗。定期复查。

**【左乳腺癌保乳手术】：**

(1)建议外科随诊复查

汇总医生： 樊兴国

主检日期： 2024-12-09

主检医生：

### 分科结果

#### 内科

项目名称	检查结果	项目名称	检查结果
心率	85 次/min	心律	齐
心脏杂音	无	心界	正常
肺部	正常	呼吸音	呼吸音清
啰音	未闻及	叩诊	叩诊呈清音
腹部触诊	腹部平软	发育	正常
肝胆	肋下未触及	脾脏	肋下未触及
双肾	无叩击痛	肠鸣音	正常
营养	良好	神经系统	正常
生理反射	生理反射存在	病理反射	病理反射未引出
颅神经	正常	运动功能	正常
深浅感觉	正常	其它	无异常发现
既往史	无		

**\*小结:**

未见异常

操作员：杨淑兰 检查日期：2024-12-06 检查医生：杨淑兰

#### 外科（含皮肤科）

项目名称	检查结果	项目名称	检查结果
皮肤	正常	甲状腺	结节
浅表淋巴结	无肿大	肛门	正常
泌尿外生殖器	正常	四肢关节	未见异常
腹股沟	未见异常	足背动脉	正常
紫绀	无	色素沉着	无
脱毛	无	脱色	无

皮疹	无	浮肿	无
皮下结节	无	头颅	正常
颈部	正常	乳腺	左乳腺癌保乳术后
脊柱	正常	直肠	未检
皮肤黄疸	无	既往史	左乳腺癌保乳手术
其他	无		

**\*小结：**

- (1) 甲状腺结节
- (2) 乳腺：左乳腺癌保乳术后
- (3) 左乳腺癌保乳手术

操作员：魏利平 检查日期：2024-12-06 检查医生：魏利平

---

## 检验报告

## 尿液分析+尿沉渣

项目名称	检查结果	单位	参考值	提示
白细胞尿	1	个/u1	0--13	
上皮细胞(EC)	4	/HP	0--28	
管型(CAST)	0	个/u1	0--1	
霉菌(尿)	0	/HP	0--0	
结晶	1	/HP	0--10	
透明度(CLA)	清亮			
胆红素(BIL)	-		阴性	
隐血(ERY)	-		阴性	
小圆上皮细胞(SRC)	0	个/u1	0--0	
维生素C	-		阴性	
异常红细胞	0	个/u1	0--3	
红细胞(正常)	0	个/u1	0--6	
鳞状上皮细胞	4	个/u1	0--0	↑
粘液丝	36	个/u1	0--0	↑
颜色(Colour)	淡黄色			
尿葡萄糖(GLU)	-		阴性	
酮体(KET)	-		阴性	
比重(SG)	1.020		1.003--1.030	
酸碱度(PH)	7.5		4.5--8.0	
尿蛋白质(PRO)	-		阴性	
尿胆原(URO)	-		阴性	
亚硝酸盐(NIT)	-		阴性	
红细胞(尿)(RBC)	0	个/u1	0--6	
尿白细胞(LEU)	-		阴性	

\*小结：

鳞状上皮细胞偏高(4 /HP) 粘液丝偏高(36 /HP)

操作员：赵伟 检查日期:2024-12-06

检查医生:康建忠

血常规（五分类）

项目名称	检查结果	单位	参考值	提示
白细胞(WBC)	5.44	10 <sup>9</sup> /L	3.5--9.5	
淋巴细胞绝对值(LY#)	1.85	10 <sup>9</sup> /L	1.1--3.2	
淋巴细胞百分比(LY%)	34.0	%	20--50	
中性粒细胞绝对值(GR#)	3.16	10 <sup>9</sup> /L	1.8--6.3	
中性粒细胞百分比(GR%)	58.2	%	40--75	
嗜碱性粒细胞绝对值(BA#)	0.02	10 <sup>9</sup> /L	0--0.06	
嗜碱性粒细胞百分比(BA%)	0.4	%	0--1.0	
嗜酸性粒细胞绝对值(E0#)	0.14	10 <sup>9</sup> /L	0.02--0.52	
嗜酸性粒细胞百分比(E0%)	2.5	%	0.4--8.0	
血小板(PLT)	219	10 <sup>9</sup> /L	125--350	
血小板分布宽度(PDW)	15.8	%	15--17	
平均血小板体积(MPV)	9.6	f1	6.0--14.0	
血小板压积(PCT)	0.211	%	0.11--0.28	
红细胞(RBC)	5.30	10 <sup>12</sup> /L	4.3--5.8	
血红蛋白	159	g/L	130--175	
红细胞压积(HCT)	49.0	%	40--50	
红细胞平均体积(MCV)	92.4	f1	82--100	
平均血红蛋白含量(MCH)	29.9	pg	27--34	
平均血红蛋白浓度(MCHC)	324	g/L	316--354	
单核细胞绝对值(MO#)	0.27	10 <sup>9</sup> /L	0.1--0.60	
单核细胞百分比(MO%)	4.9	%	3--10	
红细胞分布宽度标准差(RDW-SD)	44.9	f1	35--56	
红细胞分布宽度变异系数(RDW-CV)	13.0	%	10.6--16.6	

大血小板比率	21.6	%	11--45	
大血小板数目	47	$10^9/L$	30--90	
未成熟粒细胞数目	0.00	$10^9/L$	0--999	
未成熟粒细胞百分比	0.0	%	0--100	
有核红细胞数目	0.000	$10^9/L$	0--9999	
有核红细胞百分比	0.00	/100WBC	0--9999	

**\*小结:**

未见异常

操作员：贺琰 检查日期：2024-12-06 检查医生：康建忠

**肾功三项**

项目名称	检查结果	单位	参考值	提示
肌酐(CREA)	57.80	$\mu\text{mol/L}$	57--111	
尿酸(UA)	297.00	$\mu\text{mol/L}$	200--420	
尿素测定(Urea)	5.00	$\text{mmol/L}$	3.6--9.5	

**\*小结:**

未见异常

操作员：刘慧芳 检查日期：2024-12-06 检查医生：康建忠

**空腹血糖**

项目名称	检查结果	单位	参考值	提示
葡萄糖(GLU)	8.06	$\text{mmol/L}$	3.89--6.1	↑

**\*小结:**

葡萄糖(GLU)偏高(8.06  $\text{mmol/L}$ )

操作员：刘慧芳 检查日期：2024-12-06 检查医生：康建忠

**血脂四项**

项目名称	检查结果	单位	参考值	提示
动脉硬化指数	2.05		1.31--3.19	
总胆固醇(CHOL)	5.50	$\text{mmol/L}$	2.59--5.2	↑

甘油三脂(TG)	3.41	mmol/L	0.7--1.7	↑
低密度脂蛋白(LDL)	2.67	mmol/L	0--4.13	
高密度脂蛋白(HDL)	1.30	mmol/L	0.77--1.55	

**\*小结:**

总胆固醇(CHOL)偏高(5.50 mmol/L) 甘油三脂(TG)偏高(3.41 mmol/L)

操作员：刘慧芳 检查日期:2024-12-06 检查医生:康建忠

**肝功能三项**

项目名称	检查结果	单位	参考值	提示
γ-谷氨酰转肽酶(GGT)	67.0	U/L	10--60	↑
丙氨酸氨基转移酶(ALT)	95.00	U/L	9--50	↑
门冬氨酸氨基转移酶(AST)	60.00	U/L	15--40	↑
谷草比谷丙	0.63		0.4--2.5	

**\*小结:**

γ-谷氨酰转肽酶(GGT)偏高(67.0 U/L) 丙氨酸氨基转移酶(ALT)偏高(95.00 U/L) 门冬氨酸氨基转移酶(AST)偏高(60.00 U/L)

操作员：刘慧芳 检查日期:2024-12-06 检查医生:康建忠

# 大同瑞慈康复医院 12导联心电图报告

马录 男 75岁 体检号:445561 病床号:

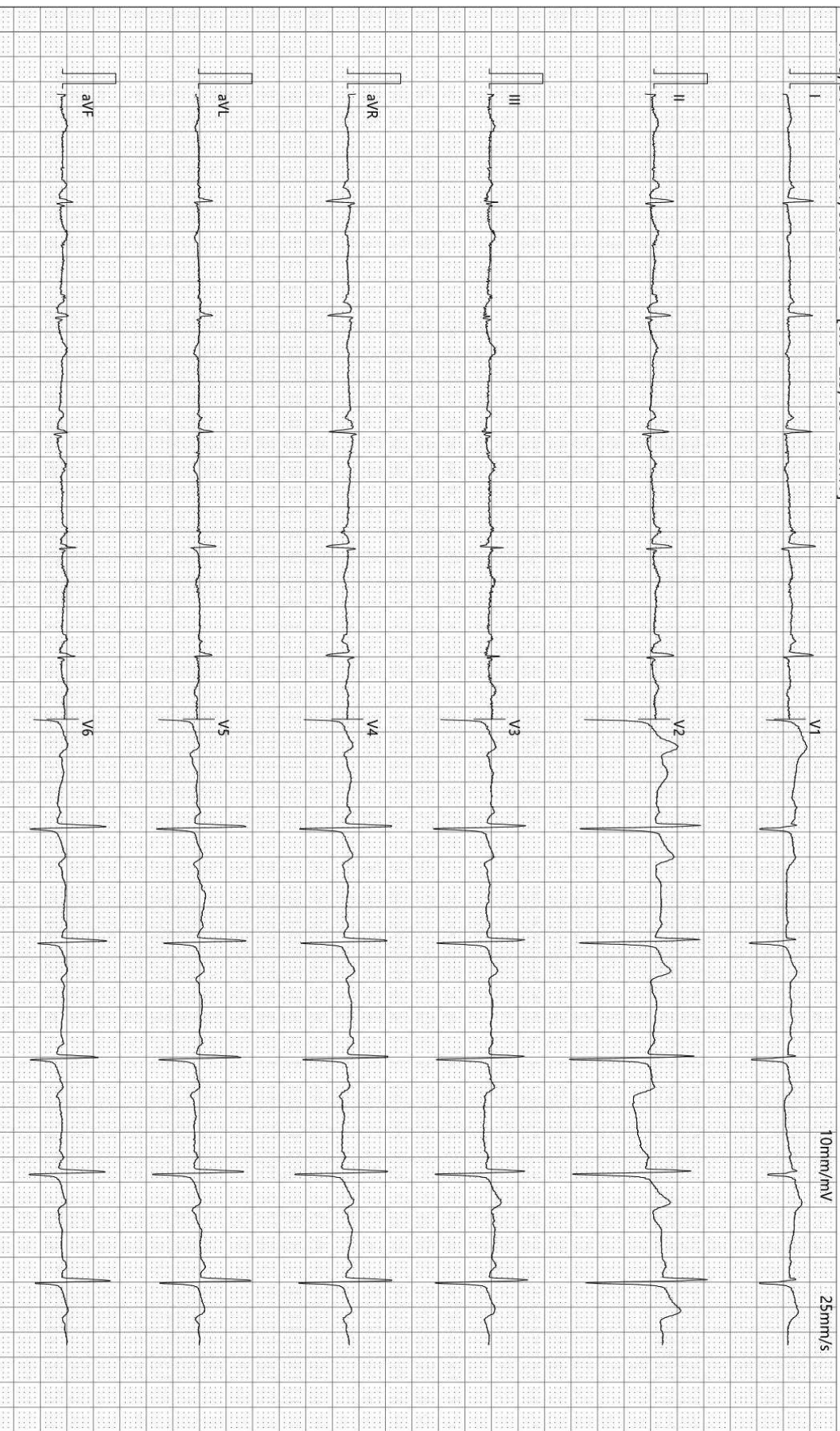
诊断结果:

- 1.窦性心律
- 2.T波改变(I,aVL,V4-V6)

诊断医生:

*张生 陶志娟*

HR	: 66bpm	[60 ~ 100bpm]
P	: 104ms	[0 ~ 110ms]
PR	: 149ms	[120 ~ 200ms]
QRS	: 92ms	[60 ~ 100ms]
QT/QTc	: 371/389ms	[320 ~ 440/0 ~ 450ms]
P/QRS/T	: 56/42/101 $\uparrow$ deg.	[0 ~ 75/-30 ~ 90/0 ~ 75deg]
RV5/SV1	: 0.881/0.615mV	[0.0 ~ 2.5/0.0 ~ 2.0mV]



检查时间:2024-12-06 09:42:06

诊断时间:2024-12-06 09:48:15

SEMIP V1 90

仅供临床参考

Rich 大同瑞慈康复医院  
超声诊断图文报告

流水号: 2308260565

超声号: 1765954

姓名: 马录

年龄: 75 岁

性别: 男

检查设备: Vivid E95

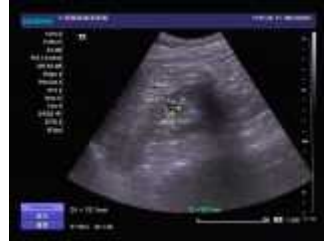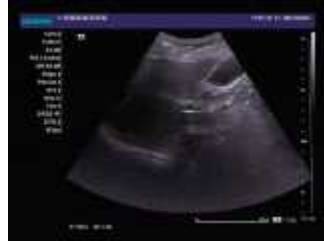体检号: 445561

申请医院: 本院

体检科室: 体检科

检查部位: 全腹彩超

经典图像:



影像所见:

肝脏大小形态正常, 包膜光滑完整, 实质回声细腻、增强, 肝内管道系统走行欠清晰, 门静脉及肝内胆管不扩张。  
胆囊大小形态正常, 壁不厚、光滑, 囊内透声好, 肝外胆管不扩张。  
胰腺大小形态正常, 实质回声均匀, 主胰管不扩张。  
脾脏大小形态正常, 实质回声均匀, 脾门静脉不宽。  
双肾大小形态正常, 皮髓质分界清晰, 集合系统未见分离, 双侧输尿管未见扩张。于左肾实质内可见大小约 1.2\*1.1cm 囊性回声, 边界清。

影像诊断:

1. 轻度脂肪肝
2. 左肾囊肿

报告医师: 李菊蓉

检查日期: 2024-12-06

审核医师: 李菊蓉

报告日期: 2024-12-06



注: 本报告仅供临床医生参考!

地址: 大同市魏都大道 79 号。若有疑问, 请致电: 0352-2830580

姓名: 马录

年龄: 75岁

性别: 男

检查设备: 西门子数字X线摄影

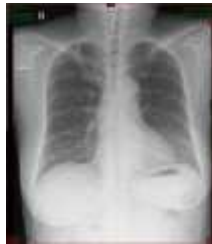体检号: 445561

申请医院: 本院

体检科室: 体检科

检查部位: 胸部正位片

经典图像:



影像所见:

胸廓对称。气管居中, 纵隔无移位。双肺野清晰。肺门影未见增大。心脏大小、形态正常。双膈面光滑, 肋膈角锐利。

影像诊断:

胸部平片未见异常。

报告医师: 李贵

检查日期: 2024-12-06

审核医师: 李贵

报告日期: 2024-12-06

# MRI 诊断图文报告

ID号: 2308260565

影像号: MR20241206086

姓名: 马录

年龄: 75岁

性别: 男

检查设备: 西门子 1.5T 磁共振

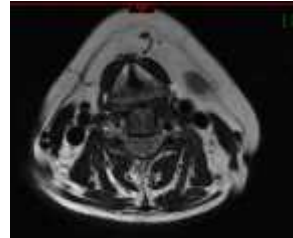
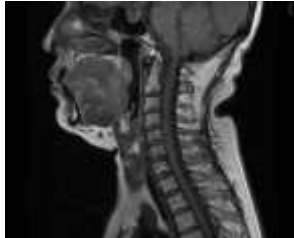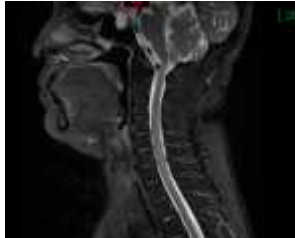体检号: 445561

申请医院: 本院

体检科室: 体检科

检查部位: 颈椎 MRI

## 经典图像:



## 影像所见:

颈椎椎体序列正常, 生理曲度存在。颈3-颈7椎体边缘稍变尖。颈6-7椎间盘后缘突出, 硬膜囊稍受压, 椎管及双侧椎间孔无狭窄, 脊髓内未见异常信号。

## 影像诊断:

- 颈6-7椎间盘突出(中央型)
- 颈3-颈7椎体骨质轻度增生

报告医师: 叶道斌

检查日期: 2024-12-08

审核医师: 叶道斌

报告日期: 2024-12-08



注: 本报告仅供临床医生参考!

地址: 大同市魏都大道79号。若有疑问, 请致电: 0352-2830580



# MRI 诊断图文报告

姓名: 马录

年龄: 75岁

性别: 男

检查设备: 西门子 1.5T 磁共振

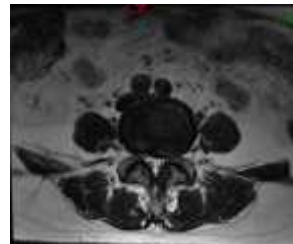
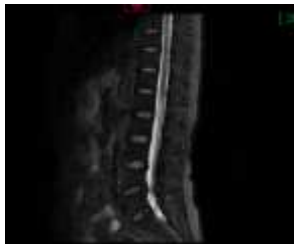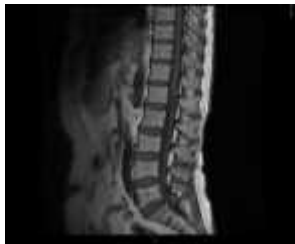体检号: 445561

申请医院: 本院

体检科室: 体检科

检查部位: 腰椎 MRI

## 经典图像:



## 影像所见:

腰椎椎体序列正常, 生理曲度存在。椎体及附件形态及信号未见异常。腰4-骶1椎间盘脱水变性, 于T2WI像信号减低, 腰4-5、腰5-骶1椎间盘膨出伴向后突出, 双侧椎间孔狭窄, 硬膜囊及双侧神经根受压。脊髓圆锥位置、形态、信号无异常。

## 影像诊断:

腰4-5、腰5-骶1椎间盘膨出伴突出(中央型)

报告医师: 叶道斌

检查日期: 2024-12-08

审核医师: 叶道斌

报告日期: 2024-12-08



注: 本报告仅供临床医生参考!

地址: 大同市魏都大道79号。若有疑问, 请致电: 0352---2830580