



2308260554

大同瑞慈健康体检

报 告 册

体检编号	445552	工号	2
姓名	白日 1		
性别	男	年龄	74 岁
单位	大同市云州区委老干部局		
部门	大同市云州区委老干部局		
联系电话	13734219080		
体检日期	2025-06-30		

尊敬的白日1先生您好！

首先，瑞慈健康体检全体员工欢迎您的光临，并对您的信任表示衷心的感谢！

您于 2025-06-30 （体检编号：445552）完成健康检查，本机构的各科医生已根据您的体检项目及结果，汇总成此份健康体检报告，并经总检医生审核。据此提出对您健康状况的综合分析及建议。

瑞慈健康体检倡导“大健康、大康复”，提出“健康是第一财富（Rich）”的人文理念。希望您仔细阅读并妥善地保管此份健康体检报告，并认真关注报告中的提示与建议，若您对报告内容有任何疑问，可直接与瑞慈健康体检客服部联系，进一步咨询。

健康体检咨询电话：0352-2824444

客户服务咨询电话：0352-2830597

400-6112995

瑞慈健康体检报告由下列内容组成：

第一部分：主检报告

第二部分：分科分项结果

第三部分：检验报告

第四部分：附表

主检报告

检查综述

- 【身高、体重、血压】 (1) 体重指数 25.77：超重
- 【眼科】 (1) 左眼视力下降 (2) 右眼视力下降 (3) 晶状体：双眼白内障
- 【空腹血糖】 葡萄糖(GLU)偏高(10.88 mmol/L)
- 【血脂四项】 动脉硬化指数偏低(1.11) 甘油三脂(TG)偏高(1.76 mmol/L)
- 【糖化血红蛋白】 糖化血红蛋白偏高(12.5 %)
- 【尿液分析+尿沉渣】 白细胞尿偏高(32 个/u1) 鳞状上皮细胞偏高(8 /HP) 粘液丝偏高(23 /HP) 尿葡萄糖(GLU)++ 尿白细胞(LEU)++
- 【颅脑 MRI】 1. 双侧侧脑室旁白质区、半卵圆中心多发腔隙性脑梗死(慢性期) 2. 双侧额顶叶皮髓质交界处多发缺血灶 3. 脑白质变性 4. 右侧上颌窦炎伴粘膜肥厚
- 【心脏彩超】 1. 主动脉瓣退行性改变 2. 左室舒张功能减低
- 【颈部血管彩超】 右锁骨下动脉起始处、双侧颈总动脉粥样硬化斑块形成

医生建议

【超重】：

- (1) 体重指数是判断体重超标或偏低的主要指标。体重是反映和衡量一个人健康状况的重要标志之一，过胖和过瘦都不利于健康，身高体重不协调也不会给人以美感。体重的变化，还会直接反映身体长期的热量平衡状态。
- (2) 当需要比较及分析一个人的体重对于不同身高的人所带来的健康影响时，体重指数是一个中立而可靠的指标。其主要适用于需要体重测试、体型肥胖和全身检查的人群。
- (3) 体重指数(BMI)是世界卫生组织推荐的国际统一使用的肥胖分型标准，也是目前国际上常用的衡量人体胖瘦程度以及是否健康的一个标准，其计算方式为： $BMI = \text{体重(千克)} / \text{身高(米} \times \text{米)}$ 。成人的标准值是BMI18.5-23.9之间。低于18.5为体重指数偏低；高于23.9则为体重指数偏高。
- (4) 一般表现为体重超重或肥胖，超重及肥胖会出现一系列代谢性疾病，如高血压、高血糖、高血脂、高尿酸血症等，所以体重指数偏高者一定要注意控制体重。
- (5) 合理控制饮食，食品多样化，食物纤维可适量增加，饮食规律，避免暴饮暴食，低盐、低脂饮食为主，减少高热量食物的摄入。
- (6) 加强体育锻炼，每天最少保持30分钟的中等强度运动。鼓励每天至少快步走6000步比较健康。肥胖患者不适合较剧烈的运动，会加重膝关节的负担，可以选择游泳、划船等对膝关节负荷较小的运动。
- (7) 定期检查血糖、血脂、肝功、肝脏B超等，积极治疗基础性疾病。
- (8) 减少热量摄取及增加热量消耗。强调以健康行为、饮食、运动为主的综合治疗。

【左眼视力下降】：

- (1) 视力下降是由角膜白斑或角膜炎、晶状体混浊、眼底疾病、屈光不正等原因引起，建议眼科诊断治疗。

【右眼视力下降】：

- (1) 视力下降是由角膜白斑或角膜炎、晶状体混浊、眼底疾病、屈光不正等原因引起，建议眼科诊断治疗。

【双眼白内障】：

- (1) 建议眼科诊断治疗。

【葡萄糖(GLU)偏高】：

(1) 正常情况下，人体中糖的分解和合成代谢处于动态平衡，保持相对恒定。血清葡萄糖是指血液中的葡萄糖浓度，是诊断糖尿病最重要检查项目之一。

(2) 空腹血糖偏高可分为生理性偏高（如餐后、高糖饮食、剧烈运动、情绪激动等均可引起一过性增高，经过休息后血糖值可以恢复正常）和病理性增高（如糖尿病、甲状腺功能亢进、库欣综合征等）。

(3) 空腹血糖生理性增高经过调整饮食结构、避免剧烈活动、控制情绪等方式后可自行缓解，血糖值可以恢复正常。

(4) 排除生理性增高因素经复查仍然增高者属于病理性增高，应及时到内分泌科复诊，明确血糖偏高的原因及所患疾病的种类。

(5) 如果是首次检查发现血糖偏高，应及时到医院内分泌科进行详细的检查及正规的治疗。

(6) 已确诊的糖尿病患者，如血糖仍较高则说明血糖控制不佳，应及时到医院内分泌科诊治，修正以往的治疗方案及改变一些不良的生活习惯。

(7) 糖尿病的治疗强调早期治疗、长期治疗、综合治疗和措施个体化，综合防治包括糖尿病教育、饮食治疗、体育锻炼、药物治疗和血糖监测五个方面。

【动脉硬化指数偏低】：

(1) 建议内科结合临床参考。

【甘油三酯(TG)偏高】：

(1) 甘油三酯是甘油和脂肪酸所构成的有机化合物，甘油三酯测定是脂类代谢的重要指标之一。

(2) 甘油三酯增高与冠心病的发生有着重要的相关性，随年龄增大而有上升的趋势，其增高最常见于高脂和过量糖类饮食、肥胖等。

(3) 甘油三酯主要功能是为机体提供能量，其正常值在 0.7-1.7mmol/L 之间，1.7-2.29mmol/L 为边缘增高，提示应该注意饮食和运动了。

(4) 甘油三酯大于 2.3mmol/L，就称为高甘油三酯血症。甘油三酯增高虽然不会直接导致血管斑块的形成，但也会间接引起心脑血管疾病风险增加，同时，当甘油三酯大于 5.6mmol/L 时，还会增加急性胰腺炎的风险，所以降低甘油三酯的基础主要是控制饮食，饮食控制不佳可以选择药物治疗。

(5) 生活方式的干预是控制甘油三酯水平升高的基础，包括减重，增加运动量，限制酒精摄入以及避免食用果糖和高碳水化合物食物。多食蔬菜水果，定期复查。

(6) 明显增高者在医师的指导下使用降脂药物治疗，首选他汀和贝特类药物。

【糖化血红蛋白偏高】：

(1) 糖化血红蛋白主要用于评定糖尿病的控制程度，也可作为判断预后的指标，但其结果的准确性会受到红细胞及血红蛋白数量的影响。此项指标反映受检者过去 2 到 3 个月的血糖平均水平，偏高提示控制不理想，建议内分泌科结合临床诊治。

【鳞状上皮细胞偏高】：

(1) 在生理情况下，机体正常的新陈代谢都会引起鳞状上皮细胞的脱离，这是一种正常的机体现象。如果长时间出现鳞状上皮细胞偏高的现象时，则有可能是尿路感染、泌尿系统结石等因素导致，应及时往泌尿外科进一步诊断治疗。

【粘液丝偏高】：

(1) 尿常规中粘液丝是由尿路中细胞分泌出来的，在有尿路感染时分泌会明显增多，且伴有炎症细胞的出现。

(2) 粘液丝偏高，可分为生理性偏高和病理性偏高两种，生理性偏高一般是由于喝水较少导致的尿液浓缩，一般在喝水后就能达到稀释的效果。

(3) 病理性的粘液丝偏高是由于泌尿系炎症或者是前列腺炎导致的，需要注意观察，多喝水，同时有白细胞等炎症细胞增多时，应及时服用抗感染药物治疗。如果仅有粘液丝的增多而没有白细胞等炎症细胞增多时，尿路有炎症的可能性不大。

(4) 建议平时饮食注意清淡，多喝水，少吃油腻和辛辣的食物，要注意个人清洁卫生，勤洗阴部，注意休息。

【白细胞尿偏高】：

(1) 白细胞尿偏高，一般提示为泌尿系感染，白细胞数目跟感染的程度相关，细菌感染的程度越重，白细胞数目增加的越高。建议往泌尿外科诊断治疗。

【尿白细胞(LEU)+-】：

(1) 建议结合临床参考。

【尿葡萄糖(GLU)+-】：

(1) 结合血糖、肾功能、肝功能结果分析，如有糖尿病者，提示血糖控制不理想，建议积极治疗原发病。常见于糖尿病，肾性糖尿，肝功能不全，甲亢等，请往内分泌科结合临床进一步检查、治疗。

(2) 在个别情况下，如果肾糖阈是降低的，也会出现尿葡萄糖阳性，但此时血糖是正常的。

【双侧额顶叶皮髓质交界处多发缺血灶】：

(1) 脑缺血灶就是脑部毛细血管发生堵塞后形成血管中空，血液不再流过，局部脑细胞缺氧坏死后形成的病灶。

(2) 脑缺血灶是一种比较常见的脑内出血疾病，引起的原因比较多，常见于老年人，尤其是合并有高血压、糖尿病等危险因素的老人更加常见。

(3) 如果患有高血压这种慢性疾病，有可能会出这种疾病的表现，尤其是一些中老年朋友，长期的慢性疾病高血压，容易诱发脑缺血灶的发病，所以说患者要及时发现，及时治疗。

(4) 脑缺血灶的一般症状是出现头晕头痛等现象，如果是病情发展后就有可能导致偏瘫、语言不清、大小便失禁、失去记忆力、甚至是意识糊涂、失明等情况。部分患者在临床上可以没有任何的临床表现，只是在无意中检查头颅CT或者磁共振才发现。

(5) 脑内多发缺血灶在发病初期症状不是很明显，而且没什么危害。但是这种疾病却极易容易复发，让神经受损。而严重后果是会导致整个中枢神经功能损害，会发生瘫痪甚至危及生命。

(6) 如果这种缺血灶是孤立的、个别的或者是很小的，一般不是什么大病。但是如果是弥漫性的病变，病灶比较大，往往提示患者动脉硬化的程度很重。

(7) 饮食中需避免辛辣油炸、脂肪和胆固醇含量高的食物，多补充富含纤维素、维生素、蛋白质和钙质的食物，有助于脑部症状恢复。

(8) 6、多吃纤维素含量比较高的食物，可以起到降低血脂的作用，如番薯、香蕉、大豆类等。多吃大蒜，因为大蒜能稀释血液，能起到缓解供血不足的症状还能降血压。

(9) 多吃鱼和鸡蛋，因为鱼和鸡蛋富含蛋白质和钙质，能对大脑的细胞起到刺激作用，从而提高大脑记忆力。菠萝、土豆泥、葡萄糖等都能对记忆力起到改善的作用，起到提高记忆力的效果。

(10) 避免不合理饮食。提倡采用低盐、低脂、低热量及富含维生素饮食，每日食盐量不超过6g。多食蔬菜、水果和纤维素丰富食物，既含丰富的维生素、纤维素，又含钾、钙丰富而含钠低的食物。

(11) 保持健康的生活方式，戒烟、禁止酗酒。吸烟和酗酒可使血管痉挛，心跳加快，血压升高，血浆纤维蛋白含量增加，血液粘度增加，减少脑血流量及加速动脉硬化等。因此，向患者讲明吸烟的危害性，采用心理咨询、口服戒烟药等综合性干预措施，避免大量饮酒，控制体重。

(12) 对原发病及早治疗，严格按照医嘱服药，进行正规治疗，控制血压、血脂、血糖。避免长期服药导致血液高凝，不得滥用药物，需在医生指导下服药。保持健康的体重，保持心情愉悦。

(13) 对于心血管患者等高危人群需每年进行影像学 and 实验室检查，有一定的早期筛查作用。

【右侧上颌窦炎伴粘膜肥厚】：

(1) 建议耳鼻喉科诊断治疗。

【脑白质变性】：

(1) 建议神经内科结合临床考虑，动态观察；定期复查。

【双侧侧脑室旁白质区、半卵圆中心多发腔隙性脑梗死（慢性期）】：

(1) 建议神经科诊断治疗

【左室舒张功能减低】：

(1) 左心室舒张功能是指心肌弹性减低，心脏泵血功能减退。其引起原因，一是随着年龄的增长，心肌组织进行性变。其二是由于冠心病、高血压等慢性心肌病变。一般来说没有原发病变及年龄偏大的人员又无症状，不需要特殊处理，建议心内科结合临床考虑。

【主动脉瓣退行性改变】：

(1) 建议心血管内科就诊；定期复查。

【双侧颈总动脉粥样硬化斑块形成】：

(1)颈动脉斑块是动脉硬化后，血管里面的垃圾沉淀在血管壁形成。斑块又分为硬斑和软斑两种。硬斑比较稳定，不容易脱落，软斑不稳定，容易破裂脱落，从而形成血管栓塞。

(2)建议：1.减低胆固醇水平。2.减低高血糖、高血压等高危因素，将血压、血糖控制在理想水平。3.积极进行生活干预，控制饮食，改善饮食结构，适量增加运动，戒烟限酒。4.必要时药物治疗。

【右锁骨下动脉起始处、双侧颈总动脉粥样硬化斑块形成】：

(1)建议心血管内科诊断治疗。

汇总医生： 丁昊炜

主检日期： 2025-07-02

主检医生：

分科结果

身高、体重、血压

项目名称	检查结果	项目名称	检查结果
身高	166cm	体重	71kg
血压	129/69mmHg		

***小结:**

(1) 体重指数 25.77: 超重

操作员：闫辛儿 检查日期:2025-07-01 检查医生：名燕凌

内科

项目名称	检查结果	项目名称	检查结果
心率	72次/min	心律	齐
心脏杂音	无	心界	正常
肺部	正常	呼吸音	呼吸音清
啰音	未闻及	叩诊	叩诊呈清音
腹部触诊	腹部平软	发育	正常
肝胆	肋下未触及	脾脏	肋下未触及
双肾	无叩击痛	肠鸣音	正常
营养	良好	神经系统	正常
生理反射	生理反射存在	病理反射	病理反射未引出
颅神经	正常	运动功能	正常
深浅感觉	正常	既往史	无
其它	无异常发现		

***小结:**

操作员：李军 检查日期:2025-06-30 检查医生：李军

外科（含皮肤科）

项目名称	检查结果	项目名称	检查结果
皮肤	正常	甲状腺	无肿大
浅表淋巴结	无肿大	肛门	正常
泌尿外生殖器	正常	四肢关节	未见异常
腹股沟	未见异常	足背动脉	正常
紫绀	无	色素沉着	无
脱毛	无	脱色	无
皮疹	无	浮肿	无
皮下结节	无	头颅	正常
颈部	正常	乳腺	正常
脊柱	正常	直肠	未检
皮肤黄疸	无	既往史	无
其他	无		

***小结：**

未见异常

操作员：张明远

检查日期：2025-06-30

检查医生：张明远

眼科

项目名称	检查结果	项目名称	检查结果
视力(左)	0.25	视力(右)	0.6
辨色力	正常	眼睑	正常
结膜	正常	泪器	正常
角膜	正常	虹膜	正常
瞳孔	正常	晶状体	双眼白内障
玻璃体	正常	眼底	未见异常

***小结：**

- (1) 左眼视力下降
- (2) 右眼视力下降
- (3) 晶状体：双眼白内障

姓名：白日1 性别：男 年龄：74 登记流水：2308260554 体检日期：2025-06-30

操作员：田野青 检查日期：2025-06-30 检查医生：田野青

检验报告

尿液分析+尿沉渣

项目名称	检查结果	单位	参考值	提示
白细胞尿	32	个/u1	0--13	↑
上皮细胞(EC)	8	/HP	0--28	
管型(CAST)	0	个/u1	0--1	
霉菌(尿)	0	/HP	0--0	
结晶	0	/HP	0--10	
透明度(CLA)	清亮			
胆红素(BIL)	-		阴性	
隐血(ERY)	-		阴性	
小圆上皮细胞(SRC)	0	个/u1	0--0	
维生素C	-		阴性	
异常红细胞	0	个/u1	0--3	
红细胞(正常)	0	个/u1	0--6	
鳞状上皮细胞	8	个/u1	0--0	↑
粘液丝	23	个/u1	0--0	↑
颜色(Colour)	淡黄色			
尿葡萄糖(GLU)	+-		阴性	
酮体(KET)	-		阴性	
比重(SG)	1.025		1.003--1.030	
酸碱度(PH)	5.0		4.5--8.0	
尿蛋白质(PRO)	-		阴性	
尿胆原(URO)	-		阴性	
亚硝酸盐(NIT)	-		阴性	
红细胞(尿)(RBC)	0	个/u1	0--6	
尿白细胞(LEU)	+-		阴性	

***小结：**

白细胞尿偏高(32 个/u1) 鳞状上皮细胞偏高(8 /HP) 粘液丝偏高(23 /HP) 尿葡萄糖(GLU)+- 尿白细胞(LEU)+-

操作员：赵伟 检查日期:2025-06-30 检查医生:康建忠

血常规（五分类）

项目名称	检查结果	单位	参考值	提示
白细胞(WBC)	7.56	10 ⁹ /L	3.5--9.5	
淋巴细胞绝对值(LY#)	2.13	10 ⁹ /L	1.1--3.2	
淋巴细胞百分比(LY%)	28.2	%	20--50	
中性粒细胞绝对值(GR#)	4.58	10 ⁹ /L	1.8--6.3	
中性粒细胞百分比(GR%)	60.7	%	40--75	
嗜碱性粒细胞绝对值(BA#)	0.05	10 ⁹ /L	0--0.06	
嗜碱性粒细胞百分比(BA%)	0.6	%	0--1.0	
嗜酸性粒细胞绝对值(E0#)	0.44	10 ⁹ /L	0.02--0.52	
嗜酸性粒细胞百分比(E0%)	5.8	%	0.4--8.0	
血小板(PLT)	215	10 ⁹ /L	125--350	
血小板分布宽度(PDW)	16.3	%	15--17	
平均血小板体积(MPV)	11.0	f1	6.0--14.0	
血小板压积(PCT)	0.237	%	0.11--0.28	
红细胞(RBC)	4.92	10 ¹² /L	4.3--5.8	
血红蛋白	143	g/L	130--175	
红细胞压积(HCT)	43.1	%	40--50	
红细胞平均体积(MCV)	87.6	f1	82--100	
平均血红蛋白含量(MCH)	29.0	pg	27--34	
平均血红蛋白浓度(MCHC)	331	g/L	316--354	
单核细胞绝对值(MO#)	0.36	10 ⁹ /L	0.1--0.60	
单核细胞百分比(MO%)	4.7	%	3--10	
红细胞分布宽度标准差(RDW-SD)	40.3	f1	35--56	

红细胞分布宽度变异系数 (RDW-CV)	12.2	%	10.6--16.6	
大血小板比率	32.1	%	11--45	
大血小板数目	69	10 ⁹ /L	30--90	
未成熟粒细胞数目	0.01	10 ⁹ /L	0--999	
未成熟粒细胞百分比	0.1	%	0--100	
有核红细胞数目	0.000	10 ⁹ /L	0--9999	
有核红细胞百分比	0.00	/100WBC	0--9999	

***小结:**

未见异常

操作员：赵伟 检查日期：2025-06-30 检查医生：康建忠

肾功三项

项目名称	检查结果	单位	参考值	提示
肌酐 (CREA)	72.10	umol/L	57--111	
尿酸 (UA)	292.00	umol/L	200--420	
尿素测定 (Urea)	7.77	mmol/L	3.6--9.5	

***小结:**

未见异常

操作员：梁可欣 检查日期：2025-06-30 检查医生：康建忠

空腹血糖

项目名称	检查结果	单位	参考值	提示
葡萄糖 (GLU)	10.88	mmol/L	3.89--6.1	↑

***小结:**

葡萄糖 (GLU) 偏高 (10.88 mmol/L)

操作员：梁可欣 检查日期：2025-06-30 检查医生：康建忠

同型半胱氨酸

项目名称	检查结果	单位	参考值	提示
------	------	----	-----	----

同型半胱氨酸	9.70	umol/L	0--20	
--------	------	--------	-------	--

***小结:**

未见异常

操作员：梁可欣 检查日期：2025-06-30 检查医生：康建忠

血型检测

项目名称	检查结果	单位	参考值	提示
ABO 血型	O 型			
RH 血型	阳性			*

***小结:**

未见异常

操作员：赵伟 检查日期：2025-06-30 检查医生：康建忠

血脂四项

项目名称	检查结果	单位	参考值	提示
动脉硬化指数	1.11		1.31--3.19	↓
总胆固醇(CHOL)	2.85	mmol/L	2.59--5.2	
甘油三脂(TG)	1.76	mmol/L	0.7--1.7	↑
低密度脂蛋白(LDL)	1.12	mmol/L	0--4.13	
高密度脂蛋白(HDL)	1.01	mmol/L	0.77--1.55	

***小结:**

动脉硬化指数偏低(1.11) 甘油三脂(TG)偏高(1.76 mmol/L)

操作员：梁可欣 检查日期：2025-06-30 检查医生：康建忠

糖化血红蛋白

项目名称	检查结果	单位	参考值	提示
糖化血红蛋白	12.5		4.1--6.0	↑

***小结:**

糖化血红蛋白偏高(12.5 %)

操作员：祁佳佳 检查日期：2025-06-30 检查医生：康建忠

肝功能三项

项目名称	检查结果	单位	参考值	提示
γ-谷氨酰转肽酶(GGT)	10.0	U/L	10--60	
丙氨酸氨基转移酶(ALT)	17.00	U/L	9--50	
门冬氨酸氨基转移酶(AST)	20.00	U/L	15--40	
谷草比谷丙	1.18		0.4--2.5	

***小结:**

未见异常

操作员：梁可欣 检查日期：2025-06-30 检查医生：康建忠

血C反应蛋白

项目名称	检查结果	单位	参考值	提示
C反应蛋白	0.40	mg/dl	0--3	

***小结:**

未见异常

操作员：梁可欣 检查日期：2025-06-30 检查医生：康建忠

大同瑞慈康复医院 12导联心电图报告

白日1 男 74岁

体检号:445552

病床号:

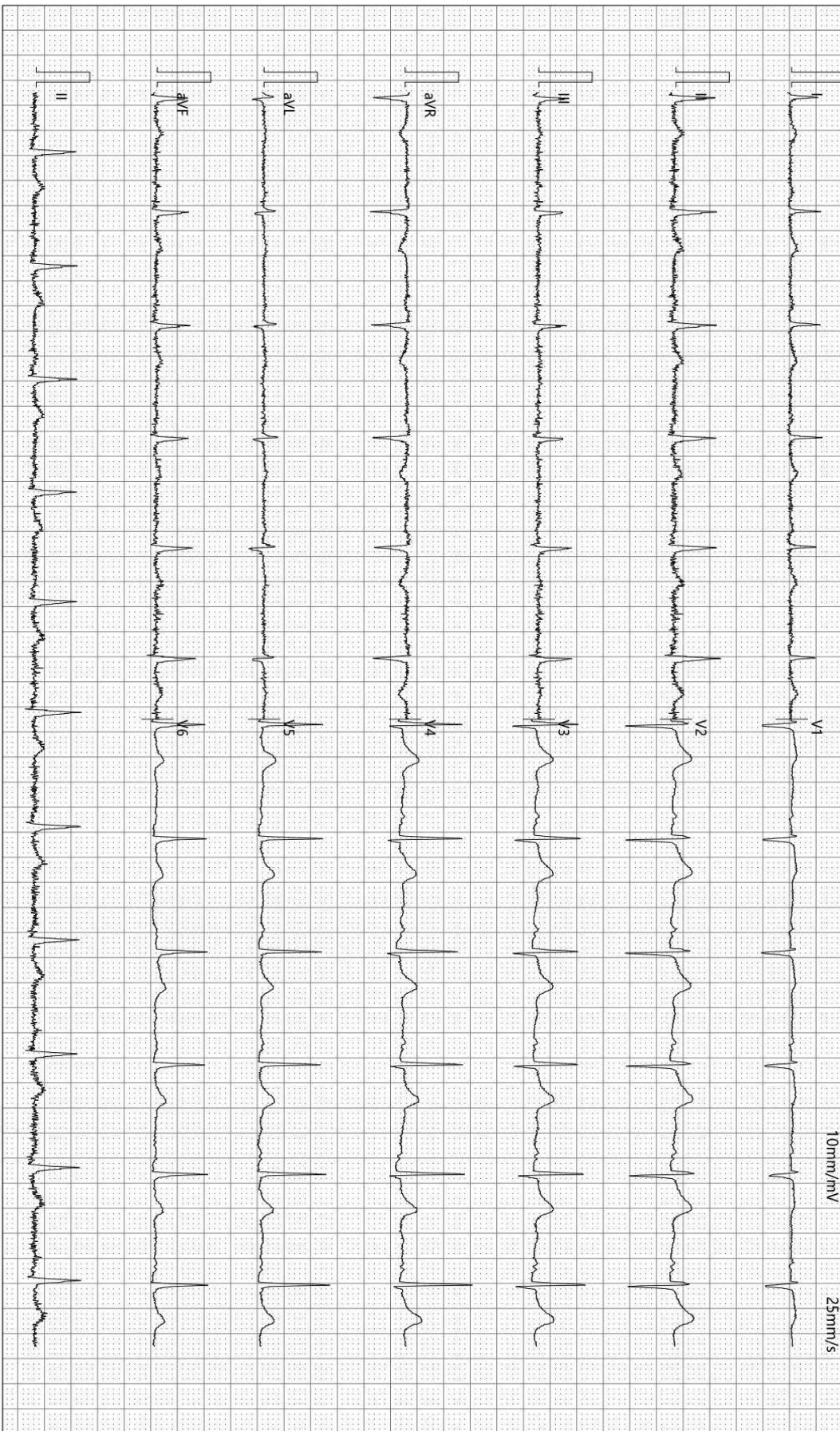
诊断结果:

- 1.窦性心律
- 2.正常心电图

诊断医生:

张之生

HR : 66bpm [60 ~ 100bpm]
 P : 128 f ms [0 ~ 110ms]
 PR : 189ms [120 ~ 200ms]
 QRS : 80ms [60 ~ 100ms]
 QT/QTc : 404/426ms [320 ~ 440/0 ~ 450ms]
 P/QRS/T : 48/56/50deg [0 ~ 75/-30 ~ 90/0 ~ 75deg]
 RV5/SV1 : 1.244/0.520mV [0.0 ~ 2.5/0.0 ~ 2.0mV]



检查时间:2025-06-30 08:20:00

诊断时间:2025-06-30 08:33:15

SEMIP V1 90

仅供临床参考

Rich 大同瑞慈康复医院
超声诊断图文报告

流水号: 2308260554

超声号: 1870933

姓名: 白日 1

年龄: 74 岁

性别: 男

检查设备: Vivid E95

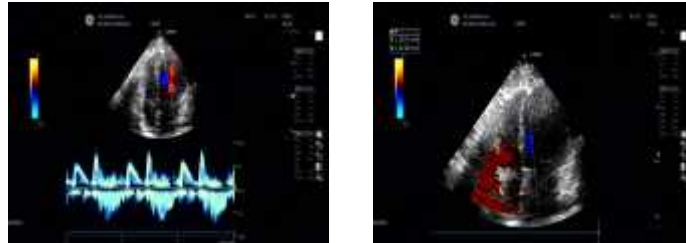
体检号: 445552

申请医院: 本院

体检科室: 体检科

检查部位: 心脏彩超

经典图像:



影像所见:

超声测量 (单位: mm)

升主动脉内径 26 (32±3mm)

左房内径 29 (35mm)

室间隔 11 (8-11mm)

左室内径 42 (47±4mm)

左室后壁 10 (8-11mm)

EF61% (50-80%)

右室内径 26 (36±4mm)

右房内径 23 (36±4mm)

FS32% (28-41%)

主肺动脉内径 20 (23±3mm)

升主动脉内径正常, 心脏各腔室大小正常, 室间隔厚度正常, 左室壁未见明显节段性运动异常, 主动脉瓣增厚、回声增强, 余瓣膜及启闭功能未见明显异常, 舒张期二尖瓣口血流频谱 E/A<1, 心包腔未见积液。

影像诊断:

1. 主动脉瓣退行性改变
2. 左室舒张功能减低

报告医师: 侯爱兰

检查日期: 2025-06-30

审核医师: 侯爱兰

报告日期: 2025-06-30



注: 本报告仅供临床医生参考!

地址: 大同市魏都大道 79 号。若有疑问, 请致电: 0352---2830580

Rich 大同瑞慈康复医院
超声诊断图文报告

流水号: 2308260554

超声号: 1870939

姓名: 白日 1

年龄: 74 岁

性别: 男

检查设备: Vivid E95

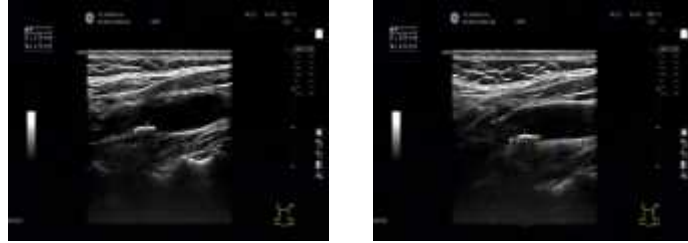
体检号: 445552

申请医院: 本院

体检科室: 体检科

检查部位: 颈部血管彩超

经典图像:



影像所见:

右锁骨下动脉起始处探及大小约 3.7*1.9mm 弱强回声斑, 右侧颈总动脉起始处探及大小约 2.7*1.9mm 弱强回声斑, 右侧颈总动脉膨大处探及数个弱强回声斑, 大者位于后壁, 大小约 5.8*1.7mm, 左侧颈总动脉膨大处后壁探及大小约 9.0*2.2mm 弱强回声斑, CDFI: 血流充盈好。PW: 频谱形态正常。

双侧椎动脉走行正常, 椎动脉内径正常, 管壁不厚, 管腔内为无回声, CDFI: 血流充盈好。PW: 频谱正常。

内径 mm	流速 cm/s	RI		
左侧椎动脉	3.5	42.3	0.61	
右侧椎动脉	3.0	35.6	0.68	

影像诊断:

右锁骨下动脉起始处、双侧颈总动脉粥样硬化斑块形成

报告医师: 侯爱兰

检查日期: 2025-06-30

审核医师: 侯爱兰

报告日期: 2025-06-30



注: 本报告仅供临床医生参考!

地址: 大同市魏都大道 79 号。若有疑问, 请致电: 0352---2830580

Rich 大同瑞慈康复医院
超声诊断图文报告

流水号：2308260554

超声号：1870941

姓名：白日1

年龄：74岁

性别：男

检查设备：Vivid E95

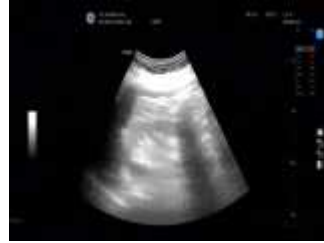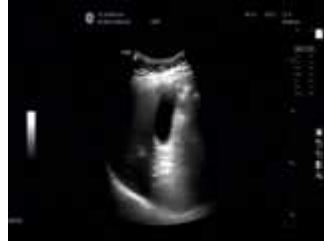体检号：445552

申请医院：本院

体检科室：体检科

检查部位：全腹彩超

经典图像：



影像所见：

肝脏大小形态正常，包膜光滑完整，实质回声均匀，肝内管道系统走行清晰，门静脉及肝内胆管不扩张。
胆囊大小形态正常，壁不厚、光滑，囊内透声好，肝外胆管不扩张。
胰腺大小形态正常，实质回声均匀，主胰管不扩张。
脾脏大小形态正常，实质回声均匀，脾门静脉不宽。
双肾大小形态正常，皮髓质分界清晰，集合系统未见分离，双侧输尿管未见扩张。

影像诊断：

肝、胆、脾、胰、双肾未见明显异常

报告医师：侯爱兰

检查日期：2025-06-30

审核医师：侯爱兰

报告日期：2025-06-30



注：本报告仅供临床医生参考！

地址：大同市魏都大道79号。若有疑问，请致电：0352---2830580

姓名: 白日 1

年龄: 74 岁

性别: 男

检查设备: 西门子数字 X 线摄影

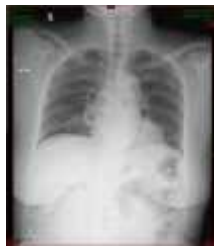体检号: 445552

申请医院: 本院

体检科室: 体检科

检查部位: 胸部正位片

经典图像:



影像所见:

胸廓对称。气管居中，纵隔无移位。双肺野清晰。肺门影未见增大。心脏大小、形态正常。双膈面光滑，肋膈角锐利。

影像诊断:

胸部平片未见异常。

报告医师: 李贵

检查日期: 2025-06-30

审核医师: 李贵

报告日期: 2025-06-30

MRI 诊断图文报告

ID号: 2308260554

影像号: MR20250630007

姓名: 白日1

年龄: 74岁

性别: 男

检查设备: 西门子 1.5T 磁共振

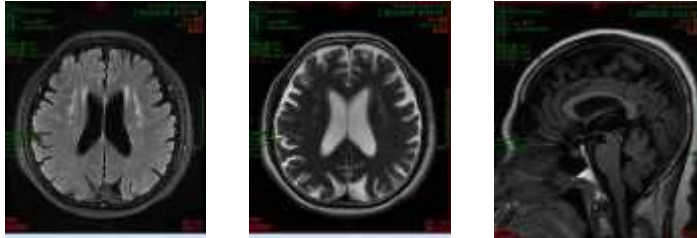体检号: 445552

申请医院: 本院

体检科室: 体检科

检查部位: 颅脑 MRI

经典图像:



影像所见:

双侧侧脑室旁白质区、半卵圆中心、额顶叶皮髓质交界处、侧脑室前后角旁见多发斑片状长 T1 长 T2 信号，T2FLAIR 呈高信号，DWI 未见异常高信号。脑干、双侧小脑半球未见异常信号及占位征象，脑室、脑池无扩大，脑沟、脑裂无增宽。中线结构居中。右侧上颌窦沿窦壁见环形等 T1 长 T2 信号。

影像诊断:

1. 双侧侧脑室旁白质区、半卵圆中心多发腔隙性脑梗死（慢性期）
2. 双侧额顶叶皮髓质交界处多发缺血灶
3. 脑白质变性
4. 右侧上颌窦炎伴粘膜肥厚

报告医师: 陈江莲

检查日期: 2025-06-30

审核医师: 陈江莲

报告日期: 2025-06-30



医学影像

注: 本报告仅供临床医生参考!

地址: 大同市魏都大道 79 号。若有疑问, 请致电: 0352---2830580