



2308260553

大同瑞慈健康体检

报 告 册

体检编号	445551	工号	1
姓名	刘政		
性别	男	年龄	76岁
单位	大同市云州区委老干部局		
部门	大同市云州区委老干部局		
联系电话	13994370388		
体检日期	2024-07-20		

尊敬的刘政先生您好！

首先，瑞慈健康体检全体员工欢迎您的光临，并对您的信任表示衷心的感谢！

您于 2024-07-20 （体检编号：445551）完成健康检查，本机构的各科医生已根据您的体检项目及结果，汇总成此份健康体检报告，并经总检医生审核。据此提出对您健康状况的综合分析及建议。

瑞慈健康体检倡导“大健康、大康复”，提出“健康是第一财富（Rich）”的人文理念。希望您仔细阅读并妥善地保管此份健康体检报告，并认真关注报告中的提示与建议，若您对报告内容有任何疑问，可直接与瑞慈健康体检客服部联系，进一步咨询。

健康体检咨询电话：**0352-2824444**

客户服务咨询电话：**0352-2830597**
400-6112995

瑞慈健康体检报告由下列内容组成：

第一部分：主检报告

第二部分：分科分项结果

第三部分：检验报告

第四部分：附表

主检报告

检查综述

- 【身高、体重、血压】 (1) 体重指数 30.00：超重
- 【血脂四项】 总胆固醇(CHOL)偏高(7.94 mmol/L) 甘油三酯(TG)偏高(2.63 mmol/L)
- 【尿液分析+尿沉渣】 鳞状上皮细胞偏高(10 /HP) 粘液丝偏高(10 /HP)
- 【颅脑 MRI】 1. 双侧额叶皮髓质交界区少许缺血灶 2. 轻度脑白质变性 3. 双侧上颌窦、筛窦炎伴粘膜肥厚
- 【肺部双源 CT】 左肺上叶纤维钙化斑
- 【心脏彩超】 1. 二尖瓣、主动脉瓣少量返流 2. 左室舒张功能减低
- 【颈部血管彩超】 1. 右锁骨下动脉起始处内中膜增厚 2. 左侧颈总动脉膨大处斑块形成 3. 右侧椎动脉阻力指数增高
- 【全腹彩超】 1. 轻度脂肪肝 2. 胆囊切除术后，肝外胆管稍扩张
- 【外科（含皮肤科）】 (1) 其他：胆囊切除术后

医生建议

【超重】：

- (1) 体重指数是判断体重超标或偏低的主要指标。体重是反映和衡量一个人健康状况的重要标志之一，过胖和过瘦都不利于健康，身高体重不协调也不会给人以美感。体重的变化，还会直接反映身体长期的热量平衡状态。
- (2) 当需要比较及分析一个人的体重对于不同身高的人所带来的健康影响时，体重指数是一个中立而可靠的指标。其主要适用于需要体重测试、体型肥胖和全身检查的人群。
- (3) 体重指数（BMI）是世界卫生组织推荐的国际统一使用的肥胖分型标准，也是目前国际上常用的衡量人体胖瘦程度以及是否健康的一个标准，其计算方式为： $BMI = \text{体重（千克）} / \text{身高（米} \times \text{米）}$ 。成人的标准值是 BMI 18.5-23.9 之间。低于 18.5 为体重指数偏低；高于 23.9 则为体重指数偏高。
- (4) 一般表现为体重超重或肥胖，超重及肥胖会出现一系列代谢性疾病，如高血压、高血糖、高血脂、高尿酸血症等，所以体重指数偏高者一定要注意控制体重。
- (5) 合理控制饮食，食品多样化，食物纤维可适量增加，饮食规律，避免暴饮暴食，低盐、低脂饮食为主，减少高热量食物的摄入。
- (6) 加强体育锻炼，每天最少保持 30 分钟的中等强度运动。鼓励每天至少快步走 6000 步比较健康。肥胖患者不适合较剧烈的运动，会加重膝关节的负担，可以选择游泳、划船等对膝关节负荷较小的运动。
- (7) 定期检查血糖、血脂、肝功、肝脏 B 超等，积极治疗基础性疾病。
- (8) 减少热量摄取及增加热量消耗。强调以健康行为、饮食、运动为主的综合治疗。

【总胆固醇(CHOL)偏高】：

- (1) 总胆固醇是脂质的主要成分之一，其数量受年龄、家族、性别、饮食、遗传等多种因素影响。总胆固醇对人体生长发育以及新陈代谢有重要的作用，正常值是 2.59-5.20mmol/L。
- (2) 总胆固醇升高后，会增加类脂物质的堆积，会产生更多的血管斑块，进而增加心脑血管疾病的风险。大于 5.21-5.69mmol/L 是胆固醇的临界偏高，即使是一个完全健康的人，只要总胆固醇 > 7.2mmol/L 或低密度脂蛋白 > 4.9mmol/L，未来发生心脑血管的风险就明显增高，应该马上治疗。
- (3) 总胆固醇升高根据病因可分为两大类：一是原发性，是由于遗传因素缺陷所致，另一种是继发性，可引起其升高的疾病主要有糖尿病、高血压、甲减、肝肾疾病等。

- (4)降低总胆固醇的治疗中，原发性偏高应积极应用降脂药，曾经选择他汀类药物，胆固醇任不能达标的，可联合用药（如依折麦布等）。
- (5)如果总胆固醇偏高，且患者有糖尿病、高血压、甲减、肝肾疾病或者已经发生心脑血管疾病的人更应积极用药，控制降低疾病风险。
- (6)戒烟，增强运动，采用低脂、低糖饮食，少食富含脂肪、胆固醇及饱和脂肪酸的食物，多进食蔬菜、水果、豆制品、粗粮、鱼和高纤维食品。
- (7)必要时在医师指导下使用降脂药物治疗，并前往内分泌科复诊。

【甘油三酯(TG)偏高】：

- (1)甘油三酯是甘油和脂肪酸所构成的有机化合物，甘油三酯测定是脂类代谢的重要指标之一。
- (2)甘油三酯增高与冠心病的发生有着重要的相关性，随年龄增大而有上升的趋势，其增高最常见于高脂和过量糖类饮食、肥胖等。
- (3)甘油三酯主要功能是为机体提供能量，其正常值在 0.7-1.7mmol/L 之间，1.7-2.29mmol/L 为边缘增高，提示应该注意饮食和运动了。
- (4)甘油三酯大于 2.3mmol/L，就称为高甘油三酯血症。甘油三酯增高虽然不会直接导致血管斑块的形成，但也会间接引起心脑血管疾病风险增加，同时，当甘油三酯大于 5.6mmol/L 时，还会增加急性胰腺炎的风险，所以降低甘油三酯的基础主要是控制饮食，饮食控制不佳可以选择药物治疗。
- (5)生活方式的干预是控制甘油三酯水平升高的基础，包括减重，增加运动量，限制酒精摄入以及避免食用果糖和高碳水化合物食物。多食蔬菜水果，定期复查。
- (6)明显增高者在医师的指导下使用降脂药物治疗，首选他汀和贝特类药物。

【鳞状上皮细胞偏高】：

- (1)在生理情况下，机体正常的新陈代谢都会引起鳞状上皮细胞的脱离，这是一种正常的机体现象。如果长时间出现鳞状上皮细胞偏高的现象时，则有可能是尿路感染、泌尿系统结石等因素导致，应及时往泌尿外科进一步诊断治疗。

【粘液丝偏高】：

- (1)尿常规中粘液丝是由尿路中细胞分泌出来的，在有尿路感染时分泌会明显增多，且伴有炎症细胞的出现。
- (2)粘液丝偏高，可分为生理性偏高和病理性偏高两种，生理性偏高一般是由于喝水较少导致的尿液浓缩，一般在喝水后就能达到稀释的效果。
- (3)病理性的粘液丝偏高是由于泌尿系炎症或者是前列腺炎导致的，需要注意观察，多喝水，同时有白细胞等炎症细胞增多时，应及时服用抗感染药物治疗。如果仅有粘液丝的增多而没有白细胞等炎症细胞增多时，尿路有炎症的可能性不大。
- (4)建议平时饮食注意清淡，多喝水，少吃油腻和辛辣的食物，要注意个人清洁卫生，勤洗阴部，注意休息。

【双侧额叶皮髓质交界区少许缺血灶】：

- (1)建议神经内科诊断治疗。

【脑白质变性】：

- (1)建议神经内科结合临床考虑，动态观察；定期复查。

【双侧上颌窦、筛窦炎伴粘膜肥厚】：

- (1)建议耳鼻喉科就诊；定期复查。

【左肺上叶纤维钙化斑】：

- (1)建议呼吸内科诊断治疗。

【左室舒张功能减低】：

(1)左心室舒张功能是指心肌弹性减低，心脏泵血功能减退。其引起原因，一是随着年龄的增长，心肌组织退行性变。其二是由于冠心病、高血压等慢性心肌病变。一般来说没有原发病变及年龄偏大的人员又无症状，不需要特殊处理，建议心内科结合临床考虑。

【主动脉瓣少量返流】：

(1)主动脉根部退行性变，会导致主动脉瓣关闭不全的现象，从而形成轻度返流。在很多人中，没有临床症状，只有在做心脏彩超时发现。一般不需要治疗，建议定期复查，必要时心内科结合临床考虑。

【右锁骨下动脉起始处内中膜增厚】：

(1)颈动脉内中膜增厚是一个超声诊断，它属于血管性疾病（动脉硬化）的早期表现，提示长期发展下去动脉硬化会形成斑块和狭窄闭塞病变。

(2)建议改变饮食结构，适量增加运动量，减缓动脉硬化发展的速度。如果有血脂高、胆固醇高、高血压、高血糖，就要进行相应的控制和预防，通过药物的干预，避免从内中膜增厚发展成斑块，进一步形成血管狭窄和闭塞的病变。

【左侧颈总动脉膨大处斑块形成】：

(1)建议心血管内科诊断治疗。

【右侧椎动脉阻力指数增高】：

(1)建议心血管内科诊断治疗。

【肝外胆管稍扩张】：

(1)建议肝胆外科诊断治疗。

【胆囊切除术后】：

(1)建议肝胆外科定期复查。

【轻度脂肪肝】：

(1)脂肪肝是指肝脏被脂肪浸润，为一种多病因引起的获得性疾病。

(2)脂肪肝是以肝细胞脂肪变性和脂肪蓄积为病理特征，最常见易患因素有超重或肥胖、进食油腻食物、高脂血症（尤其甘油三酯升高）、营养失调（营养过量或不足）、饮酒、高脂血症、少运动、糖耐量异常、减肥造成体重急剧下降、营养不良、中毒和药物等。

(3)当肝内脂类（主要为甘油三酯）含量超过肝重的5%时为脂肪肝。脂肪肝是一个常见的临床现象，不是一个独立性的疾病。

(4)值得注意的是，过多的脂肪在肝组织、肝细胞内浸润，引起肝细胞肿大，严重可致肝硬化。脂肪肝是可逆性的，合理饮食、运动及治疗后可恢复。

(5)合理控制饮食，控制总摄入量，低盐、低脂和低糖类饮食，少吃动物内脏，多吃蔬菜水果；

(6)控制危险因素，如控制体重、改善胰岛素抵抗、调整血脂紊乱，戒酒、戒烟，坚持长期有氧运动，加强体育锻炼；

(7)定期复查腹部彩超、血脂、肝功能。

汇总医生： 丁昊炜

主检日期： 2024-07-22

主检医生：

分科结果

身高、体重、血压

项目名称	检查结果	项目名称	检查结果
身高	156cm	体重	73kg
血压	136/83mmHg		

***小结：**

(1) 体重指数 30.00：超重

操作员：杨柳庆 检查日期：2024-07-21 检查医生：名燕凌

内科

项目名称	检查结果	项目名称	检查结果
心率	77 次/min	心律	齐
心脏杂音	无	心界	正常
肺部	正常	呼吸音	呼吸音清
啰音	未闻及	叩诊	叩诊呈清音
腹部触诊	腹部平软	发育	正常
肝胆	肋下未触及	脾脏	肋下未触及
双肾	无叩击痛	肠鸣音	正常
营养	良好	神经系统	正常
生理反射	生理反射存在	病理反射	病理反射未引出
颅神经	正常	运动功能	正常
深浅感觉	正常	其它	无异常发现
既往史	无		

***小结：**

未见异常

操作员：杨淑兰 检查日期：2024-07-20 检查医生：杨淑兰

外科（含皮肤科）

项目名称	检查结果	项目名称	检查结果
皮肤	正常	甲状腺	无肿大
浅表淋巴结	无肿大	肛门	拒检
泌尿外生殖器	正常	四肢关节	未见异常
腹股沟	未见异常	足背动脉	正常
紫绀	无	色素沉着	无
脱毛	无	脱色	无
皮疹	无	浮肿	无
皮下结节	无	头颅	正常
颈部	正常	乳腺	正常
脊柱	正常	直肠	未检
皮肤黄疸	无	既往史	无
其他	胆囊切除术后		

*小结:

(1) 其他：胆囊切除术后

操作员：魏利平

检查日期:2024-07-20

检查医生：魏利平

检验报告

尿液分析+尿沉渣

项目名称	检查结果	单位	参考值	提示
白细胞尿	3	个/ul	0--13	
上皮细胞(EC)	10	/HP	0--28	
管型(CAST)	0	个/ul	0--1	
霉菌(尿)	0	/HP	0--0	
结晶	0	/HP	0--10	
透明度(CLA)	清亮			
胆红素(BIL)	-		阴性	
隐血(ERY)	-		阴性	
小圆上皮细胞(SRC)	0	个/ul	0--0	
维生素C	-		阴性	
异常红细胞	1	个/ul	0--3	
红细胞(正常)	0	个/ul	0--6	
鳞状上皮细胞	10	个/ul	0--0	↑
粘液丝	10	个/ul	0--0	↑
颜色(Colour)	淡黄色			
尿葡萄糖(GLU)	-		阴性	
酮体(KET)	-		阴性	
比重(SG)	1.025		1.003--1.030	
酸碱度(PH)	6.0		4.5--8.0	
尿蛋白质(PRO)	-		阴性	
尿胆原(URO)	-		阴性	
亚硝酸盐(NIT)	-		阴性	
红细胞(尿)(RBC)	1	个/ul	0--6	
尿白细胞(LEU)	-		阴性	

*小结:

鳞状上皮细胞偏高(10 /HP) 粘液丝偏高(10 /HP)

操作员：刘慧芳 检查日期：2024-07-20 检查医生：陈建国

血常规（五分类）

项目名称	检查结果	单位	参考值	提示
白细胞(WBC)	7.06	10 ⁹ /L	3.5--9.5	
淋巴细胞绝对值(LY#)	2.18	10 ⁹ /L	1.1--3.2	
淋巴细胞百分比(LY%)	30.9	%	20--50	
中性粒细胞绝对值(GR#)	4.48	10 ⁹ /L	1.8--6.3	
中性粒细胞百分比(GR%)	63.4	%	40--75	
嗜碱性粒细胞绝对值(BA#)	0.03	10 ⁹ /L	0--0.06	
嗜碱性粒细胞百分比(BA%)	0.4	%	0--1.0	
嗜酸性粒细胞绝对值(EO#)	0.11	10 ⁹ /L	0.02--0.52	
嗜酸性粒细胞百分比(EO%)	1.6	%	0.4--8.0	
血小板(PLT)	217	10 ⁹ /L	125--350	
血小板分布宽度(PDW)	16.4	%	15--17	
平均血小板体积(MPV)	9.8	fl	6.0--14.0	
血小板压积(PCT)	0.213	%	0.11--0.28	
红细胞(RBC)	4.62	10 ¹² /L	4.3--5.8	
血红蛋白	138	g/L	130--175	
红细胞压积(HCT)	42.6	%	40--50	
红细胞平均体积(MCV)	92.2	fl	82--100	
平均血红蛋白含量(MCH)	29.9	pg	27--34	
平均血红蛋白浓度(MCHC)	324	g/L	316--354	
单核细胞绝对值(MO#)	0.26	10 ⁹ /L	0.1--0.60	
单核细胞百分比(MO%)	3.7	%	3--10	
红细胞分布宽度标准差	42.3	fl	35--56	

(RDW-SD)				
红细胞分布宽度变异系数 (RDW-CV)	12.2	%	10.6--16.6	
大血小板比率	25.3	%	11--45	
大血小板数目	55	10 ⁹ /L	30--90	
未成熟粒细胞数目	0.00	10 ⁹ /L	0--999	
未成熟粒细胞百分比	0.1	%	0--100	
有核红细胞数目	0.000	10 ⁹ /L	0--9999	
有核红细胞百分比	0.00	/100WBC	0--9999	

***小结:**

未见异常

操作员：乔叶 检查日期:2024-07-20 检查医生:陈建国

肾功三项

项目名称	检查结果	单位	参考值	提示
肌酐(CREA)	59.00	umol/L	57--111	
尿酸(UA)	327.00	umol/L	200--420	
尿素测定 (Urea)	6.70	mmol/L	3.6--9.5	

***小结:**

未见异常

操作员：梁可欣 检查日期:2024-07-20 检查医生:陈建国

空腹血糖

项目名称	检查结果	单位	参考值	提示
葡萄糖(GLU)	5.55	mmol/L	3.89--6.1	

***小结:**

未见异常

操作员：梁可欣 检查日期:2024-07-20 检查医生:陈建国

同型半胱氨酸

项目名称	检查结果	单位	参考值	提示
同型半胱氨酸	13.02	umol/L	0--20	

***小结:**

未见异常

操作员：梁可欣 检查日期：2024-07-20 检查医生：陈建国

血脂四项

项目名称	检查结果	单位	参考值	提示
动脉硬化指数	2.09		1.31--3.19	
总胆固醇(CHOL)	7.94	mmol/L	2.59--5.2	↑
甘油三脂(TG)	2.63	mmol/L	0.7--1.7	↑
低密度脂蛋白(LDL)	3.22	mmol/L	0--4.13	
高密度脂蛋白(HDL)	1.54	mmol/L	0.77--1.55	

***小结:**

总胆固醇(CHOL)偏高(7.94 mmol/L) 甘油三脂(TG)偏高(2.63 mmol/L)

操作员：梁可欣 检查日期：2024-07-20 检查医生：陈建国

肝功能三项

项目名称	检查结果	单位	参考值	提示
γ-谷氨酰转肽酶(GGT)	11.0	U/L	10--60	
丙氨酸氨基转移酶(ALT)	17.00	U/L	9--50	
门冬氨酸氨基转移酶(AST)	29.00	U/L	15--40	
谷草比谷丙	1.71		0.4--2.5	

***小结:**

未见异常

操作员：梁可欣 检查日期：2024-07-20 检查医生：陈建国

MRI 诊断图文报告

流水号: 2308260553

影像号: MR20240720069

姓名: 刘政

年龄: 76 岁

性别: 男

检查设备: 西门子 1.5T 磁共振

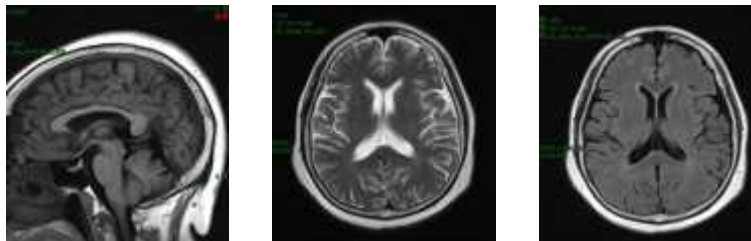体检号: 445551

申请医院: 本院

体检科室: 体检科

检查部位: 颅脑 MRI

经典图像:



影像所见:

双侧额叶皮髓质交界区、侧脑室旁见少许斑片状、斑点状长 T1 长 T2 信号, T2FLAIR 呈高信号, DWI 未见高信号。脑干、双侧小脑半球未见异常信号及占位征象, 脑室、脑池无扩大, 脑沟、脑裂无增宽, 中线结构居中。双侧上颌窦、筛窦沿窦壁见环状等 T1 长 T2 信号。

影像诊断:

1. 双侧额叶皮髓质交界区少许缺血灶
2. 轻度脑白质变性
3. 双侧上颌窦、筛窦炎伴粘膜肥厚

报告医师: 叶道斌

检查日期: 2024-07-21

审核医师: 叶道斌

报告日期: 2024-07-21

双源 CT 诊断图文报告

流水号: 2308260553

影像号: CT20240720060

姓名: 刘政

年龄: 76 岁

性别: 男

检查设备: 西门子量子双源 CT

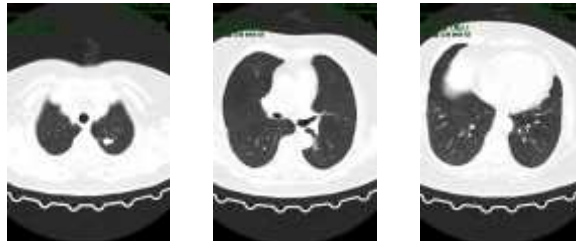体检号: 445551

申请医院: 本院

体检科室: 体检科

检查部位: 肺部双源 CT

经典图像:



影像所见:

胸廓对称, 骨性肋骨完整, 胸壁软组织结构良好, 两肺支气管血管纹理走行分布良好, 左肺上叶纤维斑状钙化灶, 直径约 1.6cm。支气管束结构清晰, 双肺通气良好。肺门结构未见异常。纵隔无偏移, 段以上支气管通畅。心影及大血管形态结构正常, 纵隔内未见肿大淋巴结。胸膜未见异常。

影像诊断:

左肺上叶纤维钙化斑

报告医师: 剧艳军

检查日期: 2024-07-20

审核医师: 剧艳军

报告日期: 2024-07-20

超声诊断图文报告

流水号: 2308260553

影像号: 1613537

姓名: 刘政

年龄: 76 岁

性别: 男

检查设备: Vivid E95

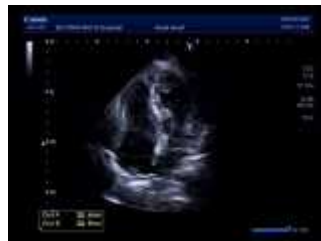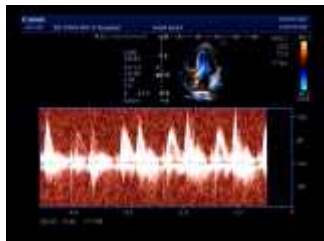
体检号: 445551

申请医院: 本院

体检科室: 体检科

检查部位: 心脏彩超

经典图像:



影像所见:

超声测量 (单位: mm)

升主动脉内径 23 (32±3mm)

左房内径 27 (35mm)

室间隔 9 (8-11mm)

左室内径 44 (47±4mm)

左室后壁 10 (8-11mm)

EF62% (50-80%)

右室内径 28 (36±4mm)

右房内径 30 (36±4mm)

FS33% (28-41%)

主肺动脉内径 20 (23±3mm)

升主动脉内径正常, 心脏各腔室大小正常, 室间隔厚度正常, 左室壁未见明显节段性运动异常, CDFI: 二尖瓣、主动脉瓣瓣口均可见少量返流血流信号, 余各瓣膜及启闭功能未见明显异常, 舒张期二尖瓣口血流频谱 E/A<1, 心包腔未见积液。

影像诊断:

1. 二尖瓣、主动脉瓣少量返流
2. 左室舒张功能减低

报告医师: 侯爱兰

检查日期: 2024-07-20

审核医师: 侯爱兰

报告日期: 2024-07-20

超声诊断图文报告

流水号: 2308260553

影像号: 1613542

姓名: 刘政

年龄: 76岁

性别: 男

检查设备: Vivid E95

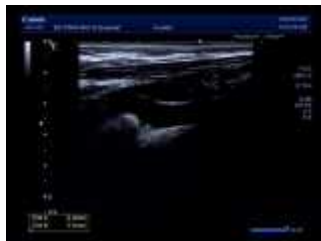
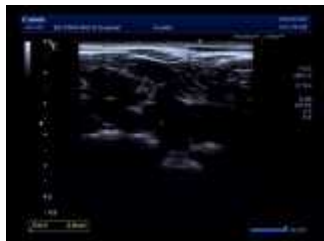
体检号: 445551

申请医院: 本院

体检科室: 体检科

检查部位: 颈部血管彩超

经典图像:



影像所见:

右锁骨下动脉起始处内中膜增厚, 较厚处约 2.0mm, 左侧颈总动脉膨大处探及大小约 2.4*1.5mm 弱强回声斑块, 右侧颈总动脉、双侧颈内、颈外动脉起始段内中膜不增厚, 内壁欠光滑, 管壁未见明确强回声斑。CDFI: 血流充盈好。PW: 频谱形态正常。

双侧椎动脉走行正常, 椎动脉内径正常, 管壁不厚, 管腔内为无回声, CDFI: 血流充盈好。PW: 频谱正常。

	内径 mm	流速 cm/s	RI
左侧椎动脉	3.3	33.5	0.65
右侧椎动脉	3.8	37.4	0.72

影像诊断:

1. 右锁骨下动脉起始处内中膜增厚
2. 左侧颈总动脉膨大处斑块形成
3. 右侧椎动脉阻力指数增高

报告医师: 侯爱兰

检查日期: 2024-07-20

审核医师: 侯爱兰

报告日期: 2024-07-20

超声诊断图文报告

流水号: 2308260553

影像号: 1613263

姓名: 刘政

年龄: 76岁

性别: 男

检查设备: Vivid E95

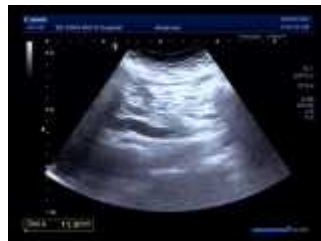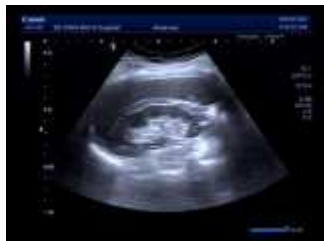体检号: 445551

申请医院: 本院

体检科室: 体检科

检查部位: 全腹彩超

经典图像:



影像所见:

肝脏大小形态正常, 包膜光滑完整, 实质回声细腻增强, 后方回声衰减不明显, 肝内管道系统走行欠清晰, 门静脉及肝内胆管不扩张。

胆囊切除术后, 肝外胆管稍扩张, 宽约 1.1cm。

胰腺大小形态正常, 实质回声均匀, 主胰管不扩张。

脾脏大小形态正常, 实质回声均匀, 脾门静脉不宽。

双肾大小形态正常, 皮髓质分界清晰, 集合系统未见分离, 双侧输尿管未见扩张。

影像诊断:

1. 轻度脂肪肝
2. 胆囊切除术后, 肝外胆管稍扩张

报告医师: 侯爱兰

检查日期: 2024-07-20

审核医师: 侯爱兰

报告日期: 2024-07-20