



2308240575

大同五洲心血管病医院

健康体检报告

体检编号	445303	工号	55
姓名	张建君 2		
性别	男	年龄	30岁
单位	大同御水源环保科技有限公司		
部门	大同御水源环保科技有限公司		
联系电话	15735162844		
体检日期	2026-01-12		

尊敬的张建君 2 先生您好！

首先，五洲心血管健康体检全体员工欢迎您的光临，并对您的信任表示衷心的感谢！

您于 2026-01-12 （体检编号：445303）完成健康检查，本机构的各科医生已根据您的体检项目及结果，汇总成此份健康体检报告，并经总检医生审核。据此提出对您健康状况的综合分析及建议。

五洲心血管健康体检倡导守护心健康，预见未来的人文理念。希望您仔细阅读并妥善地保管此份健康体检报告，并认真关注报告中的提示与建议，若您对报告内容有任何疑问，可直接与五洲健康体检客服部联系，进一步咨询。

健康体检咨询电话： 0352-5332388

客户服务咨询电话： 0352-5339811

五洲健康体检报告由下列内容组成：

第一部分：主检报告

第二部分：分科分项结果

第三部分：检验报告

第四部分：附表

大同五洲心血管病医院
0352-5332388

主检报告

检查综述

- 1、【身高、体重、血压】（1）血压 100/57：本次测量基础血压偏低
- 2、【肺部双源 CT】 1. 双肺胸膜下气肿 2. 右肺上叶尖段、左肺上叶上舌段纤维硬结灶
- 3、【全腹彩超】 慢性膀胱炎 前列腺增生伴钙化

医生建议

【本次测量基础血压偏低】：

- (1) 由于生理或病理原因造成血压低于 90/60mmHg，就会形成低血压，平时我们讨论的低血压大多为慢性低血压。慢性低血压据统计发病率为 4% 左右，老年人群中可高达 10%。
- (2) 低血压一般可分为三类：一是体质性低血压，一般认为与遗传和体质瘦弱有关，多见于 20—50 岁的妇女和老年人，轻者可无如何症状，重者出现精神疲惫、头晕、头痛，甚至昏厥。夏季气温较高时更明显。
- (3) 二是体位性低血压，体位性低血压是患者从卧位到坐位或直立位时，或长时间站立出现血压突然下降超过 20mmHg，并伴有明显症状，这些症状包括：头昏、头晕、视力模糊、乏力、恶心、认识功能障碍、心悸、颈背部疼痛。
- (4) 体位性低血压与多种疾病有关，如多系统萎缩、糖尿病、帕金森氏病、多发性硬化病、更年期障碍、血液透析、手术后遗症、麻醉、降压药、利尿药、催眠药、抗精神抑郁药等，或其他如久病卧床，体质虚弱的老年人。
- (5) 三是继发性低血压，由某些疾病或药物引起的低血压，如脊髓空洞症、风湿性心脏病、降压药、抗抑郁药和慢性营养不良症、血液透析病人。
- (6) 饮食疗法是治疗本病的有力措施之一，可逐渐提高病患者的身体素质，改善心血管功能，增加心肌收缩力，增加心排血量，提高动脉管壁紧张度，从而逐步使血压上升并稳定正常水平，消除低血压带来的种种不适症状。
- (7) 荤素兼吃，合理搭配膳食，保证摄入全面充足的营养物质，使体质从纤弱逐渐变得健壮。
- (8) 如伴有红细胞计数过低，血红蛋白不足的贫血症，宜适当多吃富含蛋白质、铁、铜、叶酸、维生素 B12、维生素 C 等食物，诸如猪肝、蛋黄、瘦肉、牛奶、鱼虾、贝类、大豆、红糖及新鲜蔬菜、水果。有利于增加心排血量，改善大脑的供血量，提高血压和消除血压偏低引起的不良症状。
- (9) 莲子、桂圆、大枣、桑椹等果品，具有养心益血、健脾补脑之力，可常食用。
- (10) 伴有食少纳差者，宜适当食用能刺激食欲的食物和调味品，如姜、葱、醋、酱、糖、胡椒、辣椒、啤酒、葡萄酒等。
- (11) 加强锻炼，选择适合自己的运动方式。

【左肺上叶上舌段纤维硬结灶】：

- (1) 肺纤维化、纤维化灶是一种常见的身体器官疾病，常为肺部组织感染后，机体修复的过程中，病变组织自然愈合后遗留下来的纤维化病灶，也可能是既往感染治疗不彻底，导致炎症反复发作，局部组织纤维化增生的表现。建议定期复查。
- (2) 肺钙化灶、硬结灶是肺部的病理性产物，主要是肺部曾有过炎症或结核感染等病变，在机体修复的过程中，这些病变被纤维组织填充，并有钙质沉淀，形成的钙化结节或者钙化灶，提示是一个陈旧性病变。建议定期复查。

【前列腺增生伴钙化】：

大同五洲心血管病医院
0352-5332388

(1)前列腺增生又称前列腺肥大，增生的腺体位于膀胱颈部，会使尿路梗阻，引起尿频和排尿困难，严重影响患者的生活质量，是中老年男性的常见疾病。建议往泌尿科咨询，结合临床诊治。

(2)1、前列腺钙化斑大多数是由于前列腺炎症之后，前列腺内部组织局部出现了纤维化、钙质沉积而引起的。多数患者都是在体检时通过彩超检查时发现的，一般情况没有不适症状不需治疗。2、部分患者如有不适症状，建议前往泌尿科诊断治疗。

【膀胱炎】：

(1)建议泌尿科复查，诊治。

【双肺胸膜下气肿】：

(1)建议呼吸科诊断治疗

汇总医生： 樊兴国

主检日期： 2026-01-12

主检医生：

分科结果

身高、体重、血压

项目名称	检查结果	项目名称	检查结果
身高	169cm	体重	58kg
血压	100/57mmHg		

***小结:**

(1) 血压 100/57：本次测量基础血压偏低

操作员：张悦 检查日期：2026-01-12 检查医生：名燕凌

检验报告



大同五洲心血管病医院

超声诊断图文报告

流水号: 2308240575

超声号: 2099664

姓名: 张建君 2

年龄: 30 岁

性别: 男

检查设备: Vivid E95

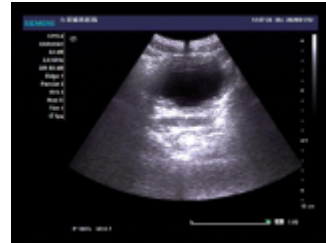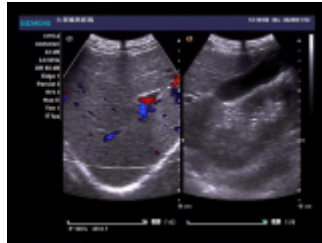
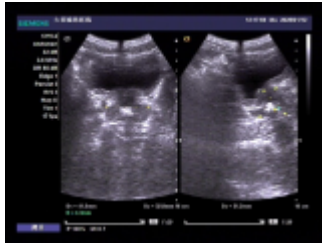体检号: 445303

申请医院: 本院

体检科室: 体检科

检查部位: 全腹彩超

经典图像:



影像所见:

肝脏大小形态正常, 包膜光滑完整, 实质回声均匀, 肝内管道系统走行清晰, 门静脉及肝内胆管不扩张。
胆囊大小形态正常, 壁不厚、光滑, 囊内透声好, 肝外胆管不扩张。
胰腺大小形态正常, 实质回声均匀, 主胰管不扩张。
脾脏大小形态正常, 实质回声均匀, 脾门静脉不宽。
双肾大小形态正常, 皮髓质分界清晰, 集合系统未见分离, 双侧输尿管未见扩张。
膀胱充盈欠佳, 壁毛糙增厚, 可见小房小梁形成。
前列腺形态饱满, 大小约 4.1*3.2*3.1cm, 实质回声欠均匀, 其内可见直径约 0.4cm 强回声斑。

影像诊断:

慢性膀胱炎
前列腺增生伴钙化

报告医师: 李菊蓉

检查日期: 2026-01-12

审核医师: 李菊蓉

报告日期: 2026-01-12

温馨提示: 本报告仅供临床医生参考! 若有疑问, 请致电: 0352---5339668

地址: 大同市平城区迎宾街 750 号。

大同五洲心血管病医院

0352-5332388



双源 CT 诊断图文报告

ID号: 2308240575

影像号: CT20260112082

姓名: 张建君 2

年龄: 30 岁

性别: 男

检查设备: 西门子量子双源 CT

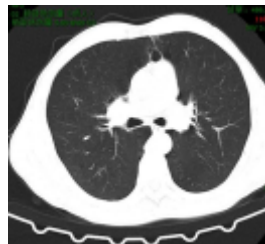
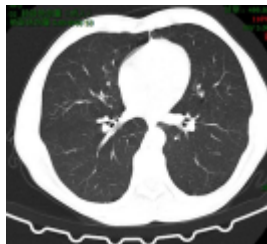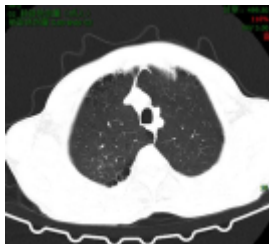
体检号: 445303

申请医院: 本院

体检科室: 体检科

检查部位: 肺部双源 CT

经典图像:



影像所见:

双侧胸廓对称, 气管居中。气管及支气管未见狭窄及阻塞。双肺胸膜下见多发泡状密度减低区。右肺上叶尖段、左肺上叶上舌段见多发实性结节, 较大者位于右肺上叶尖段 (IM50), 大小约为 $0.5\text{cm} \times 0.3\text{cm}$ 。双肺门不大, 形态自然。心脏及大血管大小、形态未见异常。纵隔内未见肿块及肿大淋巴结。胸膜无增厚, 胸膜腔内无积液。胸壁软组织及骨骼未见病变征象。

影像诊断:

- 双肺胸膜下气肿
- 右肺上叶尖段、左肺上叶上舌段纤维硬结灶

报告医师: 张剑峰

检查日期: 2026-01-12

审核医师: 张剑峰

报告日期: 2026-01-12

温馨提示：本报告仅供临床医生参考！如有疑问，请致电：0352---5339668

地址：大同市平城区迎宾街 750 号。

大同五洲心血管病医院
0352-5332388
