



2308240535

# 大同瑞慈健康体检

## 报 告 册

体检编号	445345	工号	15
姓名	马强 1		
性别	男	年龄	31 岁
单位	大同御水源环保科技有限公司		
部门	大同御水源环保科技有限公司		
联系电话	15234222041		
体检日期	2025-11-04		

尊敬的马强 1 先生您好！

首先，瑞慈健康体检全体员工欢迎您的光临，并对您的信任表示衷心的感谢！

您于 2025-11-04 （体检编号：445345）完成健康检查，本机构的各科医生已根据您的体检项目及结果，汇总成此份健康体检报告，并经总检医生审核。据此提出对您健康状况的综合分析及建议。

瑞慈健康体检倡导“大健康、大康复”，提出“健康是第一财富（Rich）”的人文理念。希望您仔细阅读并妥善地保管此份健康体检报告，并认真关注报告中的提示与建议，若您对报告内容有任何疑问，可直接与瑞慈健康体检客服部联系，进一步咨询。

健康体检咨询电话：0352-2824444

客户服务咨询电话：0352-2830597

400-6112995

瑞慈健康体检报告由下列内容组成：

第一部分：主检报告

第二部分：分科分项结果

第三部分：检验报告

第四部分：附表

## 主检报告

### 检查综述

- 1、【血常规（五分类）】 红细胞(RBC)偏低( $4.05 \times 10^{12}/L$ ) 血红蛋白偏低(128 g/L) 红细胞压积(HCT)偏低(39.2 %)
- 2、【尿液分析+尿沉渣】 隐血(ERY)1+ 小圆上皮细胞(SRC)偏高(1 个/u1) 鳞状上皮细胞偏高(3 /HP) 粘液丝偏高(1 /HP)
- 3、【肺部双源 CT】 左肺下叶前内基底段胸膜下硬结灶
- 4、【颈部血管彩超】 左侧颈总动脉膨大处内中膜局限性增厚
- 5、【全腹彩超】 胆囊切除术后，肝外胆管不扩张

### 医生建议

#### 【红细胞压积(HCT)偏低】：

- (1)结合临床，内科咨询。
- (2)血液流动性增加，其降低的临床意义可能是由于体内水分较多，或有贫血，定期复查血常规，血液科随诊。

#### 【红细胞(RBC)偏低】：

- (1)红细胞减少提示贫血，是诊断贫血的三大指标之一：血红蛋白、红细胞、网织红细胞。要了解贫血的程度和类型，需要进一步检查的内容有：血清铁蛋白、红细胞游离原卟啉、血清叶酸、血清维生素 B12。
- (2)注意观察是否有慢性失血，查找病因，多数由挑吃、偏食、慢性疾病引起，往血液科及时治疗，定期复查。
- (3)平衡饮食，并适当补充铁剂，维生素 C 及 B 族。
- (4)复查血常规。

#### 【血红蛋白偏低】：

- (1)血红蛋白偏低通常提示贫血。
- (2)血液科咨询，必要时治疗。
- (3)复查血常规。

#### 【隐血(ERY)1+】：

- (1)尿隐血可分为肉眼血尿和镜下血尿。肉眼血尿是指肉眼能见到血色的尿，尿液呈洗肉水色或血色，通常在1000ml尿中含有1ml血液即肉眼可见。镜下血尿是指尿的颜色正常，通过显微镜可以观察到尿液中含红细胞，通常离心沉淀后的尿液镜检每高倍视野有红细胞3个以上。
- (2)尿隐血是泌尿系疾病常见的症状之一，生理情况下女性生理期、运动后等都可以引起，病理情况下大多是由泌尿系统疾病引起，如泌尿系炎症、尿路结石等，也有一些血尿是由全身性疾病或泌尿系统邻近器官所致。
- (3)需要指出的是：尿液呈红色并不都是血尿，有些药物、食物都能使尿液呈红色、橙色或褐色；由于严重创伤、错误输血等大量红细胞或组织破坏，也可导致血红蛋白或肌红蛋白血尿。
- (4)建议往泌尿外科进一步复查，以明确诊断。

#### 【鳞状上皮细胞偏高】：

- (1)在生理情况下，机体正常的新陈代谢都会引起鳞状上皮细胞的脱离，这是一种正常的机体现象。如果长时间出现鳞状上皮细胞偏高的现象时，则有可能是尿路感染、泌尿系统结石等因素导致，应及时往泌尿外科进一步诊断治疗。

**【粘液丝偏高】：**

- (1)尿常规中粘液丝是由尿路中细胞分泌出来的，在有尿路感染时分泌会明显增多，且伴有炎症细胞的出现。
- (2)粘液丝偏高，可分为生理性偏高和病理性偏高两种，生理性偏高一般是由于喝水较少导致的尿液浓缩，一般在喝水后就能达到稀释的效果。
- (3)病理性的粘液丝偏高是由于泌尿系炎症或者是前列腺炎导致的，需要注意观察，多喝水，同时有白细胞等炎症细胞增多时，应及时服用抗感染药物治疗。如果仅有粘液丝的增多而没有白细胞等炎症细胞增多时，尿路有炎症的可能性不大。
- (4)建议平时饮食注意清淡，多喝水，少吃油腻和辛辣的食物，要注意个人清洁卫生，勤洗阴部，注意休息。

**【小圆上皮细胞(SRC)偏高】：**

- (1)建议泌尿外科咨询，定期复查。

**【左肺下叶前内基底段胸膜下硬结灶】：**

- (1)建议呼吸科诊断治疗

**【左侧颈总动脉膨大处内中膜局限性增厚】：**

- (1)建议心血管内科诊断治疗。

**【胆囊切除术后】：**

- (1)建议肝胆外科定期复查。

汇总医生： 樊兴国

主检日期： 2025-11-06

主检医生：

## 分科结果

### 身高、体重、血压

项目名称	检查结果	项目名称	检查结果
身高	168cm	体重	62kg
血压	139/80mmHg		

**\*小结:**

未见异常

操作员：杨红英

检查日期：2025-11-04

检查医生：名燕凌

## 检验报告

## 尿液分析+尿沉渣

项目名称	检查结果	单位	参考值	提示
白细胞尿	8	个/u1	0--13	
上皮细胞(EC)	3	/HP	0--28	
管型(CAST)	0	个/u1	0--1	
霉菌(尿)	0	/HP	0--0	
结晶	9	/HP	0--10	
透明度(CLA)	清亮			
胆红素(BIL)	-		阴性	
隐血(ERY)	1+		阴性	
小圆上皮细胞(SRC)	1	个/u1	0--0	↑
维生素C	-		阴性	
异常红细胞	0	个/u1	0--3	
红细胞(正常)	2	个/u1	0--6	
鳞状上皮细胞	3	个/u1	0--0	↑
粘液丝	1	个/u1	0--0	↑
颜色(Colour)	淡黄色			
尿葡萄糖(GLU)	-		阴性	
酮体(KET)	-		阴性	
比重(SG)	1.020		1.003--1.030	
酸碱度(PH)	5.0		4.5--8.0	
尿蛋白质(PRO)	-		阴性	
尿胆原(URO)	-		阴性	
亚硝酸盐(NIT)	-		阴性	
红细胞(尿)(RBC)	2	个/u1	0--6	
尿白细胞(LEU)	-		阴性	

**\*小结：**

隐血(ERY)1+ 小圆上皮细胞(SRC)偏高(1 个/u1) 鳞状上皮细胞偏高(3 /HP) 粘液丝偏高(1 /HP)  
 操作员：祁佳佳 检查日期:2025-11-05 检查医生:康建忠

**血常规（五分类）**

项目名称	检查结果	单位	参考值	提示
白细胞(WBC)	5.72	10 <sup>9</sup> /L	3.5--9.5	
淋巴细胞绝对值(LY#)	1.73	10 <sup>9</sup> /L	1.1--3.2	
淋巴细胞百分比(LY%)	30.3	%	20--50	
中性粒细胞绝对值(GR#)	3.59	10 <sup>9</sup> /L	1.8--6.3	
中性粒细胞百分比(GR%)	62.8	%	40--75	
嗜碱性粒细胞绝对值(BA#)	0.04	10 <sup>9</sup> /L	0--0.06	
嗜碱性粒细胞百分比(BA%)	0.6	%	0--1.0	
嗜酸性粒细胞绝对值(E0#)	0.08	10 <sup>9</sup> /L	0.02--0.52	
嗜酸性粒细胞百分比(E0%)	1.4	%	0.4--8.0	
血小板(PLT)	200	10 <sup>9</sup> /L	125--350	
血小板分布宽度(PDW)	15.9	%	15--17	
平均血小板体积(MPV)	8.9	f1	6.0--14.0	
血小板压积(PCT)	0.178	%	0.11--0.28	
红细胞(RBC)	4.05	10 <sup>12</sup> /L	4.3--5.8	↓
血红蛋白	128	g/L	130--175	↓
红细胞压积(HCT)	39.2	%	40--50	↓
红细胞平均体积(MCV)	96.8	f1	82--100	
平均血红蛋白含量(MCH)	31.6	pg	27--34	
平均血红蛋白浓度(MCHC)	326	g/L	316--354	
单核细胞绝对值(MO#)	0.28	10 <sup>9</sup> /L	0.1--0.60	
单核细胞百分比(MO%)	4.9	%	3--10	
红细胞分布宽度标准差(RDW-SD)	44.3	f1	35--56	
红细胞分布宽度变异系数(RDW-CV)	12.2	%	10.6--16.6	

大血小板比率	17.3	%	11--45	
大血小板数目	35	$10^9/L$	30--90	
未成熟粒细胞数目	0.00	$10^9/L$	0--999	
未成熟粒细胞百分比	0.1	%	0--100	
有核红细胞数目	0.000	$10^9/L$	0--9999	
有核红细胞百分比	0.00	/100WBC	0--9999	

**\*小结:**

红细胞(RBC)偏低( $4.05 \times 10^{12}/L$ ) 血红蛋白偏低(128 g/L) 红细胞压积(HCT)偏低(39.2 %)

操作员：祁佳佳 检查日期:2025-11-04 检查医生:康建忠

**生化 1(特殊级)**

项目名称	检查结果	单位	参考值	提示
碳酸氢根(HCO3)	22.10	mmol/L	22--29	
总蛋白(T PROT)	73.9	g/L	65--85	
白蛋白(ALB)	41.30	g/L	40--55	
球蛋白(GLB)	32.60	g/L	15--35	
白蛋白/球蛋白(ALB/GLB)	1.27		1.0--2.5	
碱性磷酸酶(ALP)	115.0	U/L	45--125	
肌酐(CREA)	62.40	umol/L	57--97	
尿酸(UA)	249.00	umol/L	200--420	
钾(K)	4.37	mmol/L	3.5--5.5	
钠(Na)	141.6	mmol/L	136--145	
氯(Cl)	98.4	mmol/L	96--108	
钙(Ca)	2.28	mmol/L	2.11--2.52	
乳酸脱氢酶(LDH)	205.00	U/L	120--250	
淀粉酶(AMY)	69.00	IU/L	35--135	
葡萄糖(GLU)	5.34	mmol/L	3.89--6.1	
总胆红素(TBIL)	8.90	umol/L	0--26	
直接胆红素(DBIL)	2.6	umol/L	0--8.0	

间接胆红素 (IBIL)	6.30	umol/L	0--17.39
丙氨酸氨基转移酶 (ALT)	24.00	U/L	9--50
门冬氨酸氨基转移酶 (AST)	23.00	U/L	15--40
尿素测定 (Urea)	6.90	mmol/L	3.1--8.0
肌酸激酶 (CK)	103.00	U/L	50--310
$\alpha$ -羟丁酸脱氢酶	138.00	U/L	72--182
C 反应蛋白	0.20	mg/dl	0--3
动脉硬化指数	1.89		1.31--3.19
谷草比谷丙	0.96		0.4--2.5
总胆固醇 (CHOL)	5.16	mmol/L	2.59--5.2
甘油三脂 (TG)	0.78	mmol/L	0.7--1.7
低密度脂蛋白 (LDL)	2.78	mmol/L	0--4.13
高密度脂蛋白 (HDL)	1.47	mmol/L	0.77--1.55

**\*小结:**

未见异常

操作员：刘慧芳 检查日期：2025-11-04 检查医生：康健忠

大同瑞慈康复医院 12导联心电图报告

马强1 男 31岁 体检号:445345

病床号:

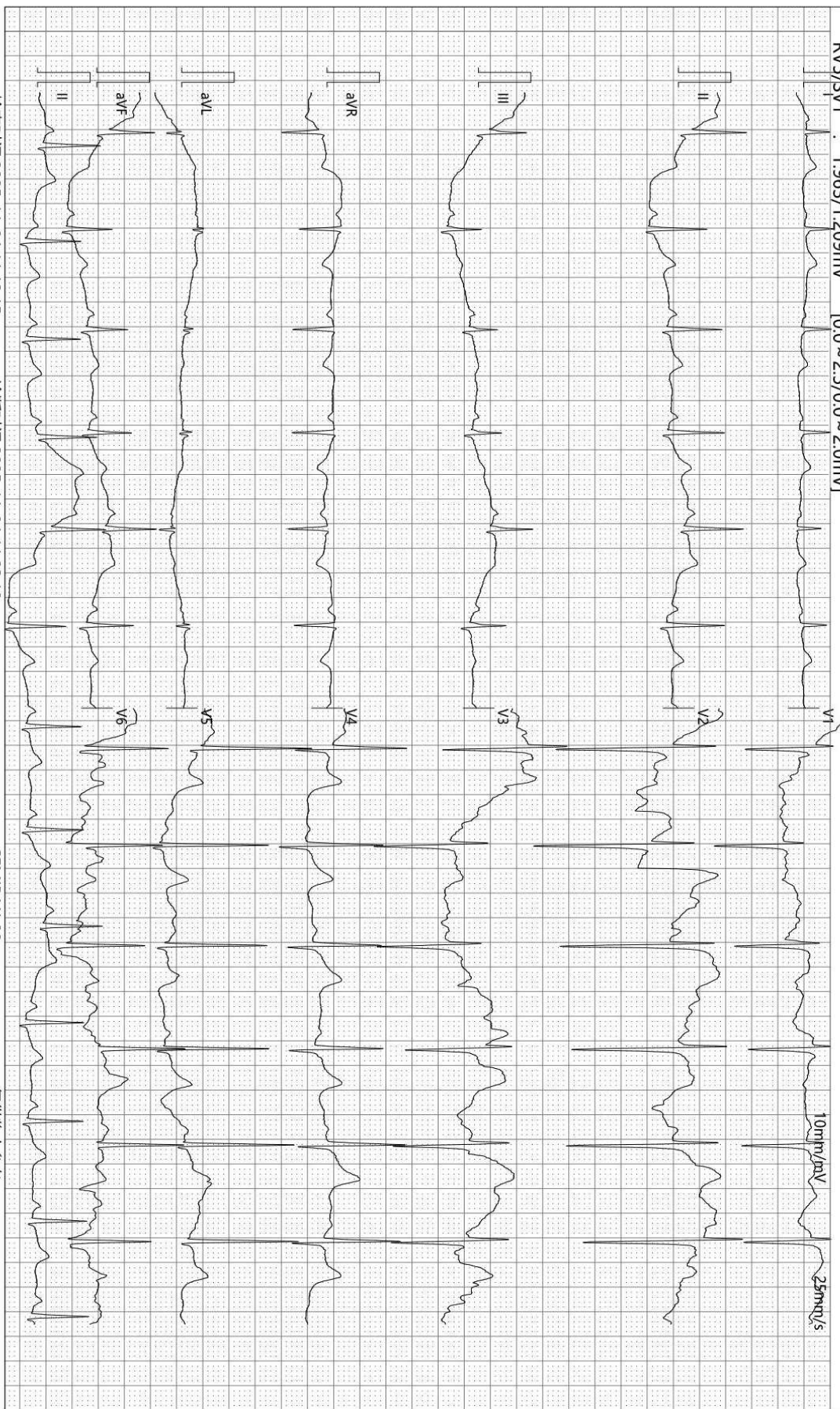
诊断结果:

- 1.窦性心律
- 2.正常心电图

诊断医生:

张之生

HR : 75bpm [60~100bpm]  
 P : 96ms [0~110ms]  
 PR : 142ms [120~200ms]  
 QRS : 92ms [60~100ms]  
 QT/QTc : 400/450ms [320~440/0~450ms]  
 P/QRS/T : 70/54/55deg. [0~75/-30~90/0~75deg]  
 RV5/SV1 : 1.963/1.209mV [0.0~2.5/0.0~2.0mV]



检查时间:2025-11-04 11:12:15

诊断时间:2025-11-04 11:23:10

SEMIP V1.90

仅供临床参考

Rich 大同瑞慈康复医院  
超声诊断图文报告

流水号: 2308240535

超声号: 2019939

姓名: 马强 1

年龄: 31 岁

性别: 男

检查设备: Vivid E95

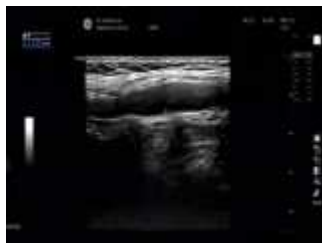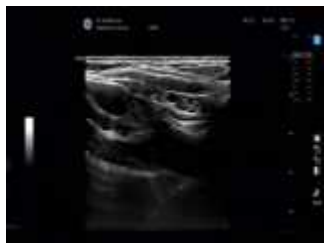体检号: 445345

申请医院: 本院

体检科室: 体检科

检查部位: 颈部血管彩超

经典图像:



影像所见:

左侧颈总动脉膨大处内中膜局限性增厚, 较厚约 1.2mm, 右锁骨下动脉起始处、右侧颈总动脉、双侧颈内、颈外动脉起始段内中膜不增厚, 内壁欠光滑, 管壁未见明确强回声斑。CDFI: 血流充盈好。PW: 频谱形态正常。

双侧椎动脉走行正常, 椎动脉内径正常, 管壁不厚, 管腔内为无回声, CDFI: 血流充盈好。PW: 频谱正常。

影像诊断:

左侧颈总动脉膨大处内中膜局限性增厚

报告医师: 李菊蓉

检查日期: 2025-11-04

审核医师: 李菊蓉

报告日期: 2025-11-04



注: 本报告仅供临床医生参考!

地址: 大同市魏都大道 79 号。若有疑问, 请致电: 0352---2830580

Rich 大同瑞慈康复医院  
超声诊断图文报告

流水号: 2308240535

超声号: 2019942

姓名: 马强 1

年龄: 31 岁

性别: 男

检查设备: Vivid E95

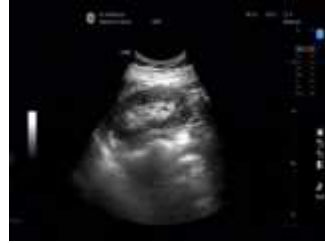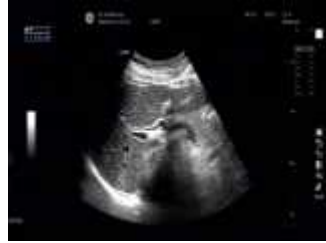体检号: 445345

申请医院: 本院

体检科室: 体检科

检查部位: 全腹彩超

经典图像:



影像所见:

肝脏大小形态正常, 包膜光滑完整, 实质回声均匀, 肝内管道系统走行清晰, 门静脉及肝内胆管不扩张。  
胆囊切除术后, 胆总管宽约 0.5cm, 其内未见异常回声。  
胰腺大小形态正常, 实质回声均匀, 主胰管不扩张。  
脾脏大小形态正常, 实质回声均匀, 脾门静脉不宽。  
双肾大小形态正常, 皮髓质分界清晰, 集合系统未见分离, 双肾盂及输尿管未见扩张。

影像诊断:

胆囊切除术后, 肝外胆管不扩张

报告医师: 李菊蓉

检查日期: 2025-11-04

审核医师: 李菊蓉

报告日期: 2025-11-04



注: 本报告仅供临床医生参考!

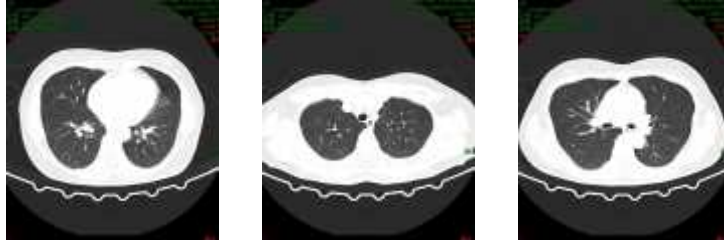地址: 大同市魏都大道 79 号。若有疑问, 请致电: 0352---2830580

ID 号: 2308240535

影像号: CT20251104275

姓名: 马强 1      年龄: 31 岁      性别: 男      检查设备: 西门子量子双源 CT  
体检号: 445345      申请医院: 本院      体检科室: 体检科      检查部位: 肺部双源 CT

经典图像:



影像所见:

双侧胸廓对称, 气管居中。气管及支气管未见狭窄及阻塞。左肺下叶前内基底段胸膜下 (IM304) 见实性结节, 大小约为 0.8cm×0.7cm。双肺门不大, 形态自然。心脏及大血管大小、形态未见异常。纵隔内未见肿块及肿大淋巴结。胸膜无增厚, 胸膜腔内无积液。胸壁软组织及骨骼未见病变征象。

影像诊断:

左肺下叶前内基底段胸膜下硬结灶

报告医师: 蒋聪明

检查日期: 2025-11-05

审核医师: 蒋聪明

报告日期: 2025-11-05

