



2308240521

大同瑞慈健康体检

报 告 册

体检编号	445331	工号	1
姓名	张勋		
性别	男	年龄	49岁
单位	大同御水源环保科技有限公司		
部门	大同御水源环保科技有限公司		
联系电话	15333624688		
体检日期	2023-12-14		

尊敬的张勋先生您好！

首先，瑞慈健康体检全体员工欢迎您的光临，并对您的信任表示衷心的感谢！

您于 2023-12-14 （体检编号：445331）完成健康检查，本机构的各科医生已根据您的体检项目及结果，汇总成此份健康体检报告，并经总检医生审核。据此提出对您健康状况的综合分析及建议。

瑞慈健康体检倡导“大健康、大康复”，提出“健康是第一财富（Rich）”的人文理念。希望您仔细阅读并妥善地保管此份健康体检报告，并认真关注报告中的提示与建议，若您对报告内容有任何疑问，可直接与瑞慈健康体检客服部联系，进一步咨询。

健康体检咨询电话：**0352-2824444**

客户服务咨询电话：**0352-2830597**

400-6112995

瑞慈健康体检报告由下列内容组成：

第一部分：主检报告

第二部分：分科分项结果

第三部分：检验报告

第四部分：附表

主检报告

检查综述

- 1、【生化全项 1】肌酐(CREA)偏低(51.00 $\mu\text{mol/L}$) 尿素测定(Urea)偏低(3.00 mmol/L) 肌酸激酶(CK)偏低(24.00 U/L) 动脉硬化指数偏高(6.82) 总胆固醇(CHOL)偏高(8.83 mmol/L) 甘油三酯(TG)偏高(2.20 mmol/L) 低密度脂蛋白(LDL)偏高(6.89 mmol/L)
- 2、【尿液分析+尿沉渣】鳞状上皮细胞偏高(1 /HP) 粘液丝偏高(22 /HP)
- 3、【甲状腺彩超】甲状腺弥漫性改变 考虑桥本 建议查甲功 甲状腺双侧叶囊性结节 TI-RADS 2 级
- 4、【腹部彩超】脂肪肝(轻度)
- 5、【颈部血管彩超】右锁骨下动脉起始处、左侧颈总动脉中段内中膜局部增厚
- 6、【乳腺彩超】右乳结节 BI-RADS 3 级 建议复查
- 7、【骨密度检查】骨质减少

医生建议

【肌酸激酶(CK)偏低】：

- (1)供临床参考，定期复查。

【尿素测定(Urea)偏低】：

- (1)建议内科进一步复查。

【肌酐(CREA)偏低】：

- (1)临床上肾功能检查项目很多，常规体检一般只做三项测定，即血肌酐(Cr)、血尿素氮(BUN)、血尿酸(UA)，通过这三项可初筛肾功能的情况。
- (2)血肌酐(Cr)由外源性和内源性两类组成。血肌酐是肌肉中肌酸代谢的最终产物，产生之后会被血液运到肾脏由肾小球滤过排出体外，肾小管基本不吸收且分泌量较少。
- (3)在外源性肌酐摄入量保持稳定的情况下，血中肌酐浓度取决于肾小球滤过能力，当肾实质损害，肾小球滤过率下降至正常人的 1/3 时 肌酐浓度就会明显上升，故测定肌酐浓度可作为肾小球滤过受损的指标，也是判定肾功能是否受损的重要指标。
- (4)血肌酐升高常见于各种原因引起的滤过功能减退，如慢性肾衰竭；另外如果血肌酐在正常高值附近，就要引起重视了，若同时尿常规也有问题，建议尽快前往肾内科诊治。
- (5)在临床上如果肉食摄入过多、体育活动多导致肌肉分解代谢旺盛、体型强壮的人肌酐水平易偏高；反之，长期素食、卧床、肌肉萎缩、体型瘦小的人肌酐水平易偏低，需要饮食均衡，加强蛋白质的摄入。

【总胆固醇(CHOL)偏高】：

- (1)总胆固醇是脂质的主要成分之一，其数量受年龄、家族、性别、饮食、遗传等多种因素影响。总胆固醇对人体生长发育以及新陈代谢有重要的作用，正常值是 2.59-5.20 mmol/L 。
- (2)总胆固醇升高后，会增加类脂物质的堆积，会产生更多的血管斑块，进而增加心脑血管疾病的风险。大于 5.21-5.69 mmol/L 是胆固醇的临界偏高，即使是一个完全健康的人，只要总胆固醇 > 7.2 mmol/L 或低密度脂蛋白 > 4.9 mmol/L ，未来发生心脑血管的风险就明显增高，应该马上治疗。
- (3)总胆固醇升高根据病因可分为两大类：一是原发性，是由于遗传因素缺陷所致，另一种是继发性，可引起其升高的疾病主要有糖尿病、高血压、甲减、肝肾疾病等。

- (4)降低总胆固醇的治疗中，原发性偏高应积极应用降脂药，曾经选择他汀类药物，胆固醇任不能达标的，可联合用药（如依折麦布等）。
- (5)如果总胆固醇偏高，且患者有糖尿病、高血压、甲减、肝肾疾病或者已经发生心脑血管疾病的人更应积极用药，控制降低疾病风险。
- (6)戒烟，增强运动，采用低脂、低糖饮食，少食富含脂肪、胆固醇及饱和脂肪酸的食物，多进食蔬菜、水果、豆制品、粗粮、鱼和高纤维食品。
- (7)必要时在医师指导下使用降脂药物治疗，并前往内分泌科复诊。

【动脉硬化指数偏高】：

(1)动脉硬化指数偏高，提示动脉硬化的风险性会更高，也就是心脑血管疾病的发病率会相对较高。建议控制血脂、血糖，少吃油腻食物，多吃蔬菜水果，加强锻炼，减轻体重。

【甘油三酯(TG)偏高】：

- (1)甘油三酯是甘油和脂肪酸所构成的有机化合物，甘油三酯测定是脂类代谢的重要指标之一。
- (2)甘油三酯增高与冠心病的发生有着重要的相关性，随年龄增大而有上升的趋势，其增高最常见于高脂和过量糖类饮食、肥胖等。
- (3)甘油三酯主要功能是为机体提供能量，其正常值在 0.7-1.7mmol/L 之间，1.7-2.29mmol/L 为边缘增高，提示应该注意饮食和运动了。
- (4)甘油三酯大于 2.3mmol/L，就称为高甘油三酯血症。甘油三酯增高虽然不会直接导致血管斑块的形成，但也会间接引起心脑血管疾病风险增加，同时，当甘油三酯大于 5.6mmol/L 时，还会增加急性胰腺炎的风险，所以降低甘油三酯的基础主要是控制饮食，饮食控制不佳可以选择药物治疗。
- (5)生活方式的干预是控制甘油三酯水平升高的基础，包括减重，增加运动量，限制酒精摄入以及避免食用果糖和高碳水化合物食物。多食蔬菜水果，定期复查。
- (6)明显增高者在医师的指导下使用降脂药物治疗，首选他汀和贝特类药物。

【低密度脂蛋白(LDL)偏高】：

- (1)在血脂检查中，我们最该关注的是低密度脂蛋白，这是因为这些指标与心脑血管疾病的关系最为密切，正常值为 0-4.13mol/L。
- (2)低密度脂蛋白有三个标准：普通人应 \leq 3.4mol/L，没有任何高危因素的人，其低密度脂蛋白最好控制在 3.4mol/L 以下。
- (3)高危人群应 \leq 2.6mol/L，有高血压、糖尿病、家族史、肥胖，或低度脂蛋白 \geq 4.9mol/L，这些人的低密度脂蛋白最好降低至 2.6mol/L 以下。
- (4)极高危人群应 \leq 1.8mol/L，有冠心病、心肌梗塞、心绞痛、脑梗死、冠状动脉植入支架术后、心脏搭桥术后、严重的颈动脉斑块等缺血性心脑血管疾病的人，这些人低密度脂蛋白最好控制到 1.8mol/L 以下。
- (5)建议低脂、低糖饮食，戒烟酒，多食蔬菜。定期复查血脂，明显增高者，在医师指导下使用降脂药物治疗，在积极治疗原发疾病的基础上降低低密度脂蛋白。

【鳞状上皮细胞偏高】：

(1)在生理情况下，机体正常的新陈代谢都会引起鳞状上皮细胞的脱离，这是一种正常的机体现象。如果长时间出现鳞状上皮细胞偏高的现象时，则有可能是尿路感染、泌尿系统结石等因素导致，应及时往泌尿外科进一步诊断治疗。

【粘液丝偏高】：

- (1)尿常规中粘液丝是由尿路中细胞分泌出来的，在有尿路感染时分泌会明显增多，且伴有炎症细胞的出现。
- (2)粘液丝偏高，可分为生理性偏高和病理性偏高两种，生理性偏高一般是由于喝水较少导致的尿液浓缩，一般在喝水后就能达到稀释的效果。
- (3)病理性的粘液丝偏高是由于泌尿系炎症或者是前列腺炎导致的，需要注意观察，多喝水，同时有白细胞等炎症细胞增多时，应及时服用抗感染药物治疗。如果仅有粘液丝的增多而没有白细胞等炎症细胞增多时，尿路有炎症的可能性不大。
- (4)建议平时饮食注意清淡，多喝水，少吃油腻和辛辣的食物，要注意个人清洁卫生，勤洗阴部，注意休息。

【甲状腺双侧叶囊性结节】：

(1) 甲状腺结节是一种常见的甲状腺疾病，很多甲状腺疾病可表现为结节，如可由甲状腺退行性变、炎症、自身免疫性及新生物等多种病变所致。甲状腺结节在各个年龄段的男女人群中均可见到，但中年女性中较多。

(2) 甲状腺结节分良性和恶性两大类，良性的占绝大多数，恶性者不足 1%，判断甲状腺结节的良恶主要依靠病史、体格检查、放射性核素扫描、穿刺细胞学检查。建议往外科就诊，进一步检查，明确诊断，结合临床诊治并定期复查。

【甲状腺弥漫性改变】：

(1) 甲状腺弥漫性病变是甲状腺的一种病症，临床上常见的病种，多为结节性甲状腺肿、甲状腺癌、桥本甲状腺炎、甲亢等。建议内分泌科结合临床诊治。

【脂肪肝】：

(1) 脂肪肝是指肝脏被脂肪浸润，为一种多病因引起的获得性疾病。

(2) 脂肪肝是以肝细胞脂肪变性和脂肪蓄积为病理特征，最常见易患因素有超重或肥胖、进食油腻食物、高脂血症（尤其甘油三酯升高）、营养失调（营养过量或不足）、饮酒、高脂血症、少运动、糖耐量异常、减肥造成体重急剧下降、营养不良、中毒和药物等。

(3) 当肝内脂类（主要为甘油三酯）含量超过肝重的 5% 时为脂肪肝。脂肪肝是一个常见的临床现象，不是一个独立性的疾病。

(4) 值得注意的是，过多的脂肪在肝组织、肝细胞内浸润，引起肝细胞肿大，严重可致肝硬化。脂肪肝是可逆性的，合理饮食、运动及治疗后可恢复。

(5) 合理控制饮食，控制总摄入量，低盐、低脂和低糖类饮食，少吃动物内脏，多吃蔬菜水果；

(6) 控制危险因素，如控制体重、改善胰岛素抵抗、调整血脂紊乱，戒酒、戒烟，坚持长期有氧运动，加强体育锻炼；

(7) 定期复查腹部彩超、血脂、肝功能。

【左侧颈总动脉中段内中膜局部增厚】：

(1) 建议心血管内科诊断治疗。

【右乳结节】：

(1) 乳腺结节是乳腺组织导管和乳小叶在结构上的退行性变及进行性结缔组织的生长，主要以乳房周围性疼痛为特征，或在情绪变化、劳累、天气变化时加重，每月月经前疼痛加剧，行经后疼痛减退或消失。其主要原因是由于内分泌失调。

(2) 建议少吃刺激性食物或进行药物治疗干预，必要时外科诊治。

【骨质减少】：

(1) 骨质减少是指以单位体积内骨组织量减少为特点的代谢性骨病变，表示骨骼密度低于正常水平，因为骨骼密度是测量骨骼强度的指标。骨质减少是一种渐进的形式，但能够反映骨骼状况。骨质减少是骨质疏松的前兆，其发展到严重程度就是骨质疏松。

(2) 骨骼随着年龄的增长，细胞活跃程度会逐渐降低，并且年龄增长后，体内性激素水平会逐渐下降，钙、锌、维生素 D 等微量元素吸收不足，导致骨质减少。此外，如果缺乏运动、过度挑食、偏食等情况，也会影响机体对微量元素的吸收，进而导致骨质减少。

(3) 骨质减少在临床上多见于孕妇和中老年人群，孕妇因为胎儿生长发育需要钙质，骨质会出现减少；中老年人群因为年龄增长也会出现钙质的流失。

(4) 此外，女性绝经期后雌激素分泌会明显下降导致破骨细胞活跃，引起骨量丢失而出现骨质减少；甲状腺、甲状旁腺功能亢进等继发性疾病也可导致骨质减少。

(5) 临床上常用双能 X 线骨密度测量作为测量骨质流失的一种方法，其测量骨密度主要是在脊柱、髋关节等部位；跟骨的定量超声也可用于普通筛查，其方法费用低、便携且无电离辐射。

(6) 定期复查骨密度，每年做一次骨密度的检测。如果骨质继续减少，就需要药物的治疗（如钙尔奇 D、骨化三醇等）。

(7) 经常晒太阳或补充维生素 D。加强体育锻炼，多参加户外运动。补钙，钙含量多的食品主要见于海产品、牛奶、豆腐、豆浆、酸奶、芝麻、绿色蔬菜等，到了五十岁以后最好口服钙片，以促进钙的吸收。

汇总医生： 樊兴国

主检日期： 2023-12-15

主检医生：

分科结果

检验报告

尿液分析+尿沉渣

项目名称	检查结果	单位	参考值	提示
白细胞尿	0	个/ul	0--13	
上皮细胞(EC)	1	/HP	0--28	
管型(CAST)	0	个/ul	0--1	
霉菌(尿)	0	/HP	0--0	
结晶	0	/HP	0--10	
透明度(CLA)	清亮			
胆红素(BIL)	-		阴性	
隐血(ERY)	-		阴性	
小圆上皮细胞(SRC)	0	个/ul	0--0	
维生素C	-		阴性	
异常红细胞	0	个/ul	0--3	
红细胞(正常)	1	个/ul	0--6	
鳞状上皮细胞	1	个/ul	0--0	↑
粘液丝	22	个/ul	0--0	↑
颜色(Colour)	淡黄色			
尿葡萄糖(GLU)	-		阴性	
酮体(KET)	-		阴性	
比重(SG)	1.020		1.003--1.030	
酸碱度(PH)	6.5		4.5--8.0	
尿蛋白质(PRO)	-		阴性	
尿胆原(URO)	-		阴性	
亚硝酸盐(NIT)	-		阴性	
红细胞(尿)(RBC)	1	个/ul	0--6	
尿白细胞(LEU)	-		阴性	

*小结:

鳞状上皮细胞偏高(1 /HP) 粘液丝偏高(22 /HP)

操作员：余雅倩 检查日期：2023-12-14 检查医生：陈建国

血常规（五分类）

项目名称	检查结果	单位	参考值	提示
白细胞(WBC)	3.97	10 ⁹ /L	3.5--9.5	
淋巴细胞绝对值(LY#)	1.45	10 ⁹ /L	1.1--3.2	
淋巴细胞百分比(LY%)	36.6	%	20--50	
中性粒细胞绝对值(GR#)	2.20	10 ⁹ /L	1.8--6.3	
中性粒细胞百分比(GR%)	55.5	%	40--75	
嗜碱性粒细胞绝对值(BA#)	0.01	10 ⁹ /L	0--0.06	
嗜碱性粒细胞百分比(BA%)	0.3	%	0--1.0	
嗜酸性粒细胞绝对值(EO#)	0.08	10 ⁹ /L	0.02--0.52	
嗜酸性粒细胞百分比(EO%)	1.9	%	0.4--8.0	
血小板(PLT)	275	10 ⁹ /L	125--350	
血小板分布宽度(PDW)	15.6	%	15--17	
平均血小板体积(MPV)	8.6	fl	6.0--14.0	
血小板压积(PCT)	0.238	%	0.11--0.28	
红细胞(RBC)	4.75	10 ¹² /L	4.3--5.8	
血红蛋白	137	g/L	130--175	
红细胞压积(HCT)	40.8	%	40--50	
红细胞平均体积(MCV)	86.1	fl	82--100	
平均血红蛋白含量(MCH)	28.9	pg	27--34	
平均血红蛋白浓度(MCHC)	336	g/L	316--354	
单核细胞绝对值(MO#)	0.23	10 ⁹ /L	0.1--0.60	
单核细胞百分比(MO%)	5.7	%	3--10	
红细胞分布宽度标准差	40.4	fl	35--56	

(RDW-SD)				
红细胞分布宽度变异系数 (RDW-CV)	12.3	%	10.6--16.6	
大血小板比率	15.4	%	11--45	
大血小板数目	42	10 ⁹ /L	30--90	
未成熟粒细胞数目	0.01	10 ⁹ /L	0--999	
未成熟粒细胞百分比	0.2	%	0--100	
有核红细胞数目	0.000	10 ⁹ /L	0--9999	
有核红细胞百分比	0.00	/100WBC	0--9999	

***小结:**

未见异常

操作员：余雅倩 检查日期:2023-12-14 检查医生:陈建国

甲状腺功能系列

项目名称	检查结果	单位	参考值	提示
甲状腺球蛋白(TG)	9.79	ng/ml	3.5--77	
促甲状腺素(TSH)	1.82	uIU/ml	0.55--4.78	
甲状腺过氧化物酶抗体	32.1	IU/ml	0--60	
游离三碘甲状腺原氨酸 (FT3)	5.19	pmol/L	3.5--6.5	
游离甲状腺素(FT4)	15.15	pmol/L	11.5--22.70	

***小结:**

未见异常

操作员：王小雪 检查日期:2023-12-14 检查医生:陈建国

生化全项 1

项目名称	检查结果	单位	参考值	提示
碳酸氢根(HCO3)	22.50	mmol/L	22--29	
总蛋白(T PROT)	72.9	g/L	65--85	

白蛋白(ALB)	45.10	g/L	40--55	
球蛋白(GLB)	27.80	g/L	15--35	
白蛋白/球蛋白(ALB/GLB)	1.62		1.0--2.5	
碱性磷酸酶(ALP)	88.0	U/L	45--125	
肌酐(CREA)	51.00	umol/L	57--97	↓
尿酸(UA)	309.00	umol/L	200--420	
钾(K)	4.09	mmol/L	3.5--5.5	
钠(Na)	142.0	mmol/L	136--145	
氯(Cl)	104.9	mmol/L	96--108	
钙(Ca)	2.42	mmol/L	2.11--2.52	
乳酸脱氢酶(LDH)	130.00	U/L	120--250	
淀粉酶(AMY)	62.00	IU/L	35--135	
葡萄糖(GLU)	5.42	mmol/L	3.89--6.1	
总胆红素(TBIL)	15.20	umol/L	0--26	
直接胆红素(DBIL)	1.6	umol/L	0--8.0	
间接胆红素(IBIL)	13.60	umol/L	0--17.39	
丙氨酸氨基转移酶(ALT)	36.00	U/L	9--50	
门冬氨酸氨基转移酶(AST)	16.00	U/L	15--40	
尿素测定(Urea)	3.00	mmol/L	3.1--8.0	↓
肌酸激酶(CK)	24.00	U/L	50--310	↓
α-羟丁酸脱氢酶	122.00	U/L	72--182	
C反应蛋白	1.50	mg/dl	0--3	
动脉硬化指数	6.82		1.31--3.19	↑
谷草比谷丙	0.44		0.4--2.5	
总胆固醇(CHOL)	8.83	mmol/L	2.59--5.2	↑
甘油三脂(TG)	2.20	mmol/L	0.7--1.7	↑
低密度脂蛋白(LDL)	6.89	mmol/L	0--4.13	↑
高密度脂蛋白(HDL)	1.01	mmol/L	0.77--1.55	

***小结：**

肌酐(CREA)偏低(51.00 umol/L) 尿素测定 (Urea) 偏低(3.00 mmol/L) 肌酸激酶(CK)偏低(24.00 U/L) 动脉硬化指数偏高(6.82) 总胆固醇(CHOL)偏高(8.83 mmol/L) 甘油三脂(TG)偏高(2.20 mmol/L) 低密度脂蛋白(LDL)偏高(6.89 mmol/L)

操作员：王小雪 检查日期:2023-12-14 检查医生:陈建国

大同瑞慈康复医院 12导联心电图报告

张勋 男 49岁 体检号:445331 病床号:

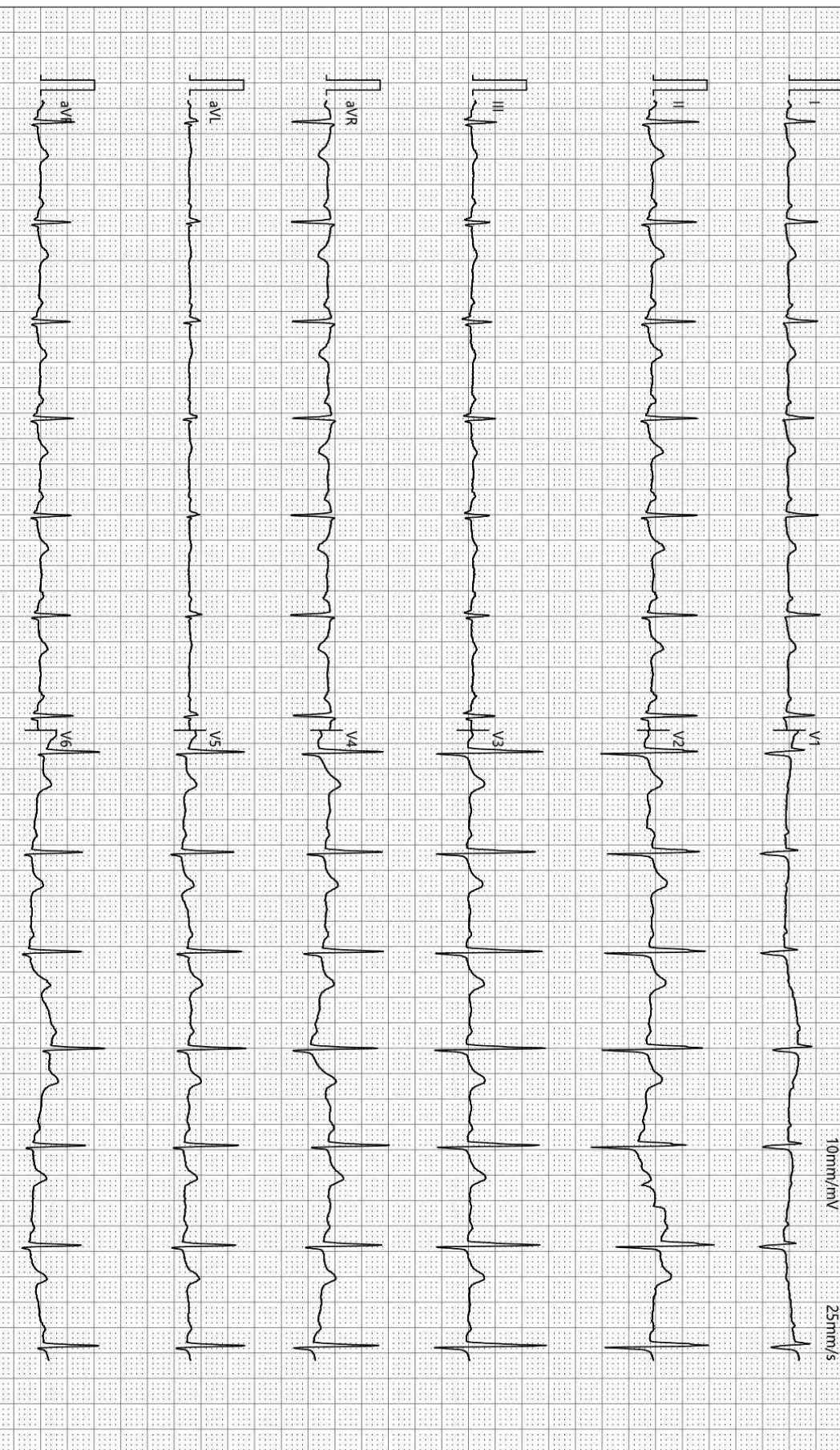
诊断结果:

- 1.窦性心律
- 2.正常心电图

诊断医生:

张勋
张勋

HR : 77bpm [60~100bpm]
 P : 100ms [0~110ms]
 PR : 160ms [120~200ms]
 QRS : 81ms [60~100ms]
 QT/QTc : 373/422ms [320~440/0~450ms]
 P/QRS/T : 60/43/55deg. [0~75/-30~90/0~75deg]
 RV5/SV1 : 0.985/0.464mV [0.0~2.5/0.0~2.0mV]



检查时间:2023-12-14 11:13:44

诊断时间:2023-12-14 11:18:12

SEMIP V1 90

仅供临床参考

大同瑞慈健康体检

骨密度检测报告

受检者信息

受检者ID: 2308240521
姓名: 张勋
出生年月日: 1974/9/30

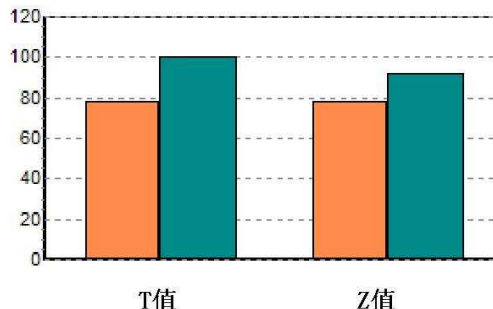
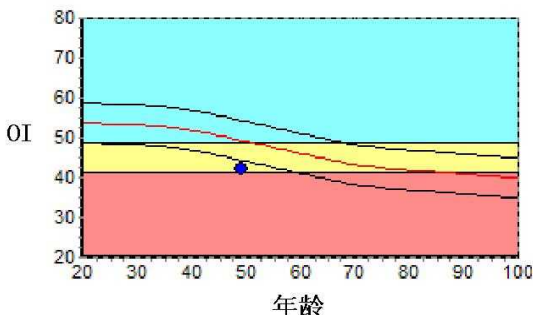
年龄: 49
性别: 男
测定部位(右/左): 右

测定结果

测定日期: 2023/12/14 11:27:49

测试编号: 1/1

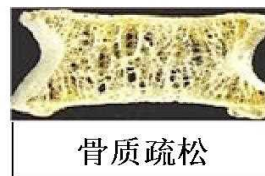

受测者 平均值



数据库: Asia
OI: 41.9
SOS: 1360.9 m/s, BUA: 19.4
T值: -2.38
Z值: -1.48

成人比: 77.9 %
同龄比: 84.9 %
OPR: N/A %

结果分析



注解

以上结论仅供参考

科室:

医生签名:

医院地址 大同瑞慈健康体检
地址 大同市平城区魏都大道79号

联系电话 0352-2824444
操作者 名燕凌

超声诊断图文报告

流水号: 2308240521

影像号: 1487643

姓名: 张勋

年龄: 49 岁

性别: 男

检查设备: Vivid E95

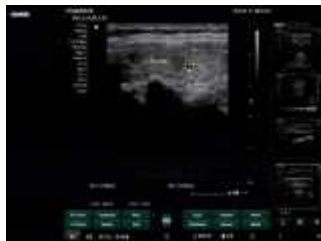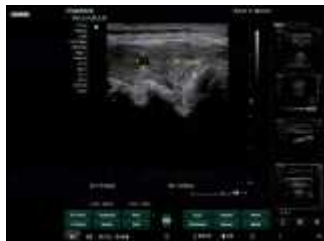体检号: 445331

申请医院: 本院

体检科室: 体检科

检查部位: 甲状腺彩超

经典图像:



影像所见:

甲状腺双侧叶形态正常, 包膜完整, 实质回声不均匀, 增强, 颗粒增粗, 可见片状不规则低回声区, 呈“蜂窝”样改变, 于双侧叶中部均可探及囊性结节, 右侧大小约 0.5*0.4cm, 左侧大小约 0.3*0.2cm, 边界清, 内透声好, CDFI: 未见异常血流信号。

双侧颈部未见明显肿大淋巴结。

影像诊断:

甲状腺弥漫性改变 考虑桥本 建议查甲功

甲状腺双侧叶囊性结节 TI-RADS 2 级

报告医师: 侯爱兰

检查日期: 2023-12-14

审核医师: 侯爱兰

报告日期: 2023-12-14

超声诊断图文报告

流水号: 2308240521

影像号: 1487649

姓名: 张勋

年龄: 49 岁

性别: 男

检查设备: Vivid E95

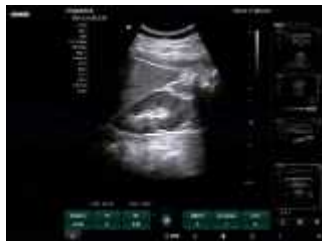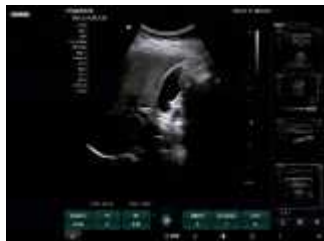体检号: 445331

申请医院: 本院

体检科室: 体检科

检查部位: 腹部彩超

经典图像:



影像所见:

肝脏大小形态正常, 包膜光滑完整, 实质回声细腻、增强, 肝内管道系统走行欠清晰, 门静脉及肝内胆管不扩张。
胆囊大小形态正常, 壁不厚、光滑, 囊内透声好, 肝外胆管不扩张。
胰腺大小形态正常, 实质回声均匀, 主胰管不扩张。
脾脏大小形态正常, 实质回声均匀, 脾门静脉不宽。
双肾大小形态正常, 皮髓质分界清晰, 集合系统未见分离, 双侧输尿管未见扩张。

影像诊断:

脂肪肝 (轻度)

报告医师: 侯爱兰

检查日期: 2023-12-14

审核医师: 侯爱兰

报告日期: 2023-12-14

超声诊断图文报告

流水号: 2308240521

影像号: 1487645

姓名: 张勋

年龄: 49 岁

性别: 男

检查设备: Vivid E95

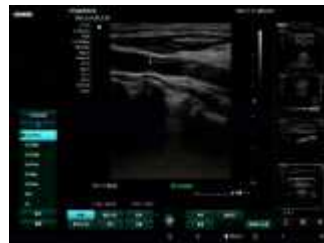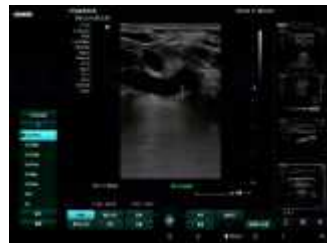体检号: 445331

申请医院: 本院

体检科室: 体检科

检查部位: 颈部血管彩超

经典图像:



影像所见:

右锁骨下动脉起始处内中膜局部增厚, 厚约 1.9mm, 左侧颈总动脉中段内中膜局部增厚, 厚约 1.8mm, 右侧颈总动脉、双侧颈内、颈外动脉起始段内中膜不增厚, 内壁欠光滑, 管壁未见明确强回声斑。CDFI: 血流充盈好。PW: 频谱形态正常。

双侧椎动脉走行正常, 椎动脉内径正常, 管壁不厚, 管腔内为无回声, CDFI: 血流充盈好。PW: 频谱正常。

影像诊断:

右锁骨下动脉起始处、左侧颈总动脉中段内中膜局部增厚

报告医师: 侯爱兰

检查日期: 2023-12-14

审核医师: 侯爱兰

报告日期: 2023-12-14

超声诊断图文报告

流水号: 2308240521

影像号: 1487647

姓名: 张勋

年龄: 49 岁

性别: 男

检查设备: Vivid E95

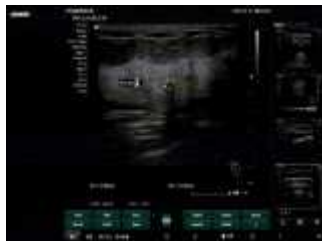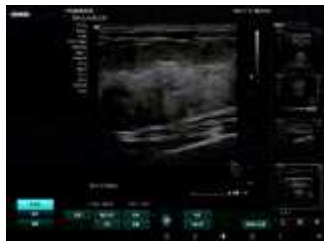体检号: 445331

申请医院: 本院

体检科室: 体检科

检查部位: 乳腺彩超

经典图像:



影像所见:

双侧乳腺腺体层次清晰, 右乳腺体厚 1.7cm, 左乳腺体厚 1.6cm, 乳导管未见扩张, 右乳 12 点探及低回声结节, 大小约 0.3*0.2cm, 边界清, CDFI: 未见异常血流信号。

双侧腋下未见明显肿大淋巴结。

影像诊断:

右乳结节 BI-RADS 3 级 建议复查

报告医师: 侯爱兰

检查日期: 2023-12-14

审核医师: 侯爱兰

报告日期: 2023-12-14