



2308230595

大同瑞慈健康体检

报 告 册

体检编号	445177	工号	11
姓名	马桂苓		
性别	女	年龄	49岁
单位	大同市平城区城镇集体工业		
部门	大同市平城区城镇集体工业联合		
联系电话	13734200075		
体检日期	2023-10-31		

尊敬的马桂苓女士您好！

首先，瑞慈健康体检全体员工欢迎您的光临，并对您的信任表示衷心的感谢！

您于 2023-10-31 （体检编号：445177）完成健康检查，本机构的各科医生已根据您的体检项目及结果，汇总成此份健康体检报告，并经总检医生审核。据此提出对您健康状况的综合分析及建议。

瑞慈健康体检倡导“大健康、大康复”，提出“健康是第一财富（Rich）”的人文理念。希望您仔细阅读并妥善地保管此份健康体检报告，并认真关注报告中的提示与建议，若您对报告内容有任何疑问，可直接与瑞慈健康体检客服部联系，进一步咨询。

健康体检咨询电话：**0352-2824444**

客户服务咨询电话：**0352-2830597**

400-6112995

瑞慈健康体检报告由下列内容组成：

第一部分：主检报告

第二部分：分科分项结果

第三部分：检验报告

第四部分：附表

主检报告

检查综述

- 1、【身高、体重、血压】 (1) 血压 99/59：本次测量基础血压偏低
- 2、【血脂四项】 总胆固醇(CHOL)偏高(5.47 mmol/L) 甘油三脂(TG)偏高(1.95 mmol/L)
- 3、【尿液分析+尿沉渣】 鳞状上皮细胞偏高(8 /HP)
- 4、【妇科内诊】 (1) 那囊
- 5、【全腹彩超】 1. 子宫肌瘤 多发 2. 宫颈轻大
- 6、【口腔科】 (1) 左下第一磨牙 残根 左上第一磨牙 左上第二双尖牙 右下第一磨牙 右下第二双尖牙 右下第一双尖牙 烤瓷冠修复 四环素牙 (2) 牙龈萎缩 牙龈色红，探之出血 (3) 牙周：牙结石

医生建议

【本次测量基础血压偏低】：

- (1) 由于生理或病理原因造成血压低于 90/60mmHg，就会形成低血压，平时我们讨论的低血压大多为慢性低血压。慢性低血压据统计发病率为 4%左右，老年人群中可高达 10%。
- (2) 低血压一般可分为三类：一是体质性低血压，一般认为与遗传和体质瘦弱有关，多见于 20—50 岁的妇女和老年人，轻者可无如何症状，重者出现精神疲惫、头晕、头痛，甚至昏厥。夏季气温较高时更明显。
- (3) 二是体位性低血压，体位性低血压是患者从卧位到坐位或直立位时，或长时间站立出现血压突然下降超过 20mmHg，并伴有明显症状，这些症状包括：头昏、头晕、视力模糊、乏力、恶心、认识功能障碍、心悸、颈背部疼痛。
- (4) 体位性低血压与多种疾病有关，如多系统萎缩、糖尿病、帕金森氏病、多发性硬化病、更年期障碍、血液透析、手术后遗症、麻醉、降压药、利尿药、催眠药、抗精神抑郁药等，或其他如久病卧床，体质虚弱的老年人。
- (5) 三是继发性低血压，由某些疾病或药物引起的低血压，如脊髓空洞症、风湿性心脏病、降压药、抗抑郁药和慢性营养不良症、血液透析病人。
- (6) 饮食疗法是治疗本病的有力措施之一，可逐渐提高病患者的身体素质，改善心血管功能，增加心肌收缩力，增加心排血量，提高动脉管壁紧张度，从而逐步使血压上升并稳定正常水平，消除低血压带来的种种不适症状。
- (7) 荤素兼吃，合理搭配膳食，保证摄入全面充足的营养物质，使体质从纤弱逐渐变得健壮。
- (8) 如伴有红细胞计数过低，血红蛋白不足的贫血症，宜适当多吃富含蛋白质、铁、铜、叶酸、维生素 B12、维生素 C 等食物，诸如猪肝、蛋黄、瘦肉、牛奶、鱼虾、贝类、大豆、红糖及新鲜蔬菜、水果。有利于增加心排血量，改善大脑的供血量，提高血压和消除血压偏低引起的不良症状。
- (9) 莲子、桂圆、大枣、桑椹等果品，具有养心益血、健脾补脑之力，可常食用。
- (10) 伴有食少纳差者，宜适当食用能刺激食欲的食物和调味品，如姜、葱、醋、酱、糖、胡椒、辣椒、啤酒、葡萄酒等。
- (11) 加强锻炼，选择适合自己的运动方式。

【总胆固醇(CHOL)偏高】：

- (1) 总胆固醇是脂质的主要成分之一，其数量受年龄、家族、性别、饮食、遗传等多种因素影响。总胆固醇对人体生长发育以及新陈代谢有重要的作用，正常值是 2.59—5.20mmol/L。

- (2)总胆固醇升高后，会增加类脂物质的堆积，会产生更多的血管斑块，进而增加心脑血管疾病的风险。大于5.21-5.69mmol/L是胆固醇的临界偏高，即使是一个完全健康的人，只要总胆固醇>7.2mmol/L或低密度脂蛋白>4.9mmol/L，未来发生心脑血管的风险就明显增高，应该马上治疗。
- (3)总胆固醇升高根据病因可分为两大类：一是原发性，是由于遗传因素缺陷所致，另一种是继发性，可引起其升高的疾病主要有糖尿病、高血压、甲减、肝肾疾病等。
- (4)降低总胆固醇的治疗中，原发性偏高应积极应用降脂药，曾经选择他汀类药物，胆固醇任不能达标的，可联合用药（如依折麦布等）。
- (5)如果总胆固醇偏高，且患者有糖尿病、高血压、甲减、肝肾疾病或者已经发生心脑血管疾病的人更应积极用药，控制降低疾病风险。
- (6)戒烟，增强运动，采用低脂、低糖饮食，少食富含脂肪、胆固醇及饱和脂肪酸的食物，多进食蔬菜、水果、豆制品、粗粮、鱼和高纤维食品。
- (7)必要时在医师指导下使用降脂药物治疗，并前往内分泌科复诊。

【甘油三脂(TG)偏高】：

- (1)甘油三酯是甘油和脂肪酸所构成的有机化合物，甘油三酯测定是脂类代谢的重要指标之一。
- (2)甘油三酯增高与冠心病的发生有着重要的相关性，随年龄增大而有上升的趋势，其增高最常见于高脂和过量糖类饮食、肥胖等。
- (3)甘油三酯主要功能是为机体提供能量，其正常值在0.7-1.7mmol/L之间，1.7-2.29mmol/L为边缘增高，提示应该注意饮食和运动了。
- (4)甘油三酯大于2.3mmol/L，就称为高甘油三酯血症。甘油三酯增高虽然不会直接导致血管斑块的形成，但也会间接引起心脑血管疾病风险增加，同时，当甘油三酯大于5.6mmol/L时，还会增加急性胰腺炎的风险，所以降低甘油三酯的基础主要是控制饮食，饮食控制不佳可以选择药物治疗。
- (5)生活方式的干预是控制甘油三酯水平升高的基础，包括减重，增加运动量，限制酒精摄入以及避免食用果糖和高碳水化合物食物。多食蔬菜水果，定期复查。
- (6)明显增高者在医师的指导下使用降脂药物治疗，首选他汀和贝特类药物。

【鳞状上皮细胞偏高】：

- (1)在生理情况下，机体正常的新陈代谢都会引起鳞状上皮细胞的脱离，这是一种正常的机体现象。如果长时间出现鳞状上皮细胞偏高的现象时，则有可能是尿路感染、泌尿系统结石等因素导致，应及时往泌尿外科进一步诊断治疗。

【那囊】：

- (1)宫颈腺体囊肿又叫宫颈纳氏囊肿（可称‘纳囊’或‘那囊’），同宫颈糜烂、宫颈息肉一样，是慢性宫颈炎的一种表现。
- (2)其形成原因是在宫颈糜烂愈合过程中，新生的鳞状上皮覆盖宫颈腺管口或伸入腺管，将腺管口阻塞；腺管周围的结缔组织增生或瘢痕形成压迫腺管，使腺管变窄甚至阻塞，腺体分泌物引流受阻，滞留形成的囊肿叫宫颈纳氏囊肿。
- (3)对小的纳囊，无任何临床症状可不予处理；对于密集的较小的纳囊或比较大的纳囊，可考虑光疗、激光、微波、自凝刀等物理治疗。
- (4)对于较大的突出于宫颈表面的纳囊，可考虑电刀切除治疗。上述治疗方法均无太大痛苦，也基本不会影响日常的工作和生活。

【子宫肌瘤】：

- (1)子宫肌瘤又称子宫平滑肌瘤，是女性生殖器最常见的一种良性肿瘤，多见于30-50岁妇女，以40-50岁最为多见。
- (2)子宫肌瘤根据肌瘤与子宫壁的关系分3类：肌壁间肌瘤、浆膜下肌瘤和粘膜下肌瘤。
- (3)子宫肌瘤多无症状，少数表现为阴道出血，腹部触及肿物以及压迫症状等。如发生蒂扭转或其他情况时可引起疼痛。以多发性子宫肌瘤为常见。
- (4)治疗必须根据患者年龄、生育要求、症状、肌瘤大小等情况全面考虑，肌瘤小且无症状，尤其近绝经年龄者，雌激素水平低落，肌瘤可自然萎缩或消失，通常不需治疗，每3-6个月随访一次；若肌瘤较大或症状明显继发贫血者，常需手术切除。

【宫颈轻大】：

(1) 建议妇科诊断治疗。

【烤瓷冠修复】：

- (1) 烤瓷冠一般称为烤瓷牙，这种修复体具有金属的高强度、瓷的美观性和牙齿的逼真性，以及耐磨等优点，对缺失的前牙和后牙的修复，都能达到修复缺失牙理想的功能、形态的目的。
- (2) 烤瓷冠从结构上分内冠和釉面瓷层，从质地上分为金属内冠和全瓷内冠两种，金属内冠主要以镍铬合金、钴铬合金、钛合金等为代表；全瓷内冠，其主要成分以二氧化锆为主。
- (3) 牙齿缺损、牙齿排列不齐、牙齿异常变色、种植牙等都可应用烤瓷冠进行修复。
- (4) 烤瓷冠的制造通俗的说就是给牙齿戴一个套子，在制作之前就需要先将牙齿磨小一圈，然后再套上这个套子，或者说戴上牙冠，以恢复牙齿原来的大小和形态。
- (5) 烤瓷冠的优点是改善了牙齿的形态和色泽，恢复了正常的咀嚼功能。缺点是在牙体预备时磨除了部分牙体组织，初戴烤瓷冠时，可能会出现冷热敏感，但随着时间推移会逐渐缓解。
- (6) 注意日常饮食，缓慢进食，避免吃一些过凉过热的食物，少食辛辣刺激性的食物，注意多吃一些清淡的饮食。烤瓷冠毕竟不是真牙，受到过大压力时会碎瓷，所以不要咬太硬的食物。
- (7) 烤瓷冠与牙齿的接合部位容易聚集菌斑，易形成牙石，此外菌斑长时间的聚集也可导致龋病，所以必须注意保持口腔清洁，牙缝间使用牙线清洁，每天坚持早晚刷牙，勤漱口，定期洁牙。
- (8) 烤瓷冠修复后如有不适，应及时就医，定期往医院口腔科复查。

【牙结石】：

- (1) 牙结石又称牙石，是沉积在牙齿或修复体表面上已经钙化或正在钙化的菌斑或软垢。其开始时是软的，会因逐渐的钙化而变硬。它是由 75% 的磷酸钙，15-25% 的水、有机物、磷酸锰、矿酸钙及微量的钾、钠、铁所构成，并呈现出黄色、棕色或者黑色。
- (2) 牙结石通常存在于唾液腺开口处的牙齿表面（例如：下颚前牙的舌侧表面，上颚后牙的颊侧表面）和牙齿的颈部，以及口腔粘膜运动不到的牙齿表面等处。
- (3) 牙结石形成后，可伴随牙龈出血、牙龈萎缩、口臭等症状。
- (4) 牙结石是牙周病的重要病因，它会不断刺激牙周组织，并且压迫牙龈，影响血液循环，造成牙周组织的细菌感染，形成牙周囊袋，此后更易使食物残渣、牙菌斑、牙结石等的堆积，最终牙周支持组织全部破坏，导致牙齿松动，以至于不得不拔除牙齿。
- (5) 早晚刷牙、饭后漱口是防治牙结石形成的最重要措施。应采取正确的竖刷牙法和巴氏刷牙法，纠正横刷牙法。
- (6) 多吃富有维生素的粗纤维食物，如肉、蛋、各种蔬菜和水果，充分咀嚼以利于牙面清洁。少吃甜食及黏性很强的食物，不吃零食。
- (7) 建议每半年进行一次口腔健康检查，每年进行 2-3 次全口超声波洁牙术，使牙面、牙颈部经常处于洁净状态。

【四环素牙】：

(1) 建议口腔科治疗。

【牙龈色红，探之出血】：

- (1) 牙龈的这种情况一般是由于牙结石导致的牙龈局部发炎。
- (2) 必须坚持每天认真和合理刷牙（采用竖刷法），彻底清除牙菌斑。要经常检查口腔，保持口腔卫生，防止牙龈出血。
- (3) 正确的刷牙方法是：顺着牙齿长轴方向，上牙向下刷，下牙往上刷，每个牙面都要刷到，这样刷牙不仅能把牙刷干净而且对牙龈起到按摩作用，促进牙龈的血液循环。
- (4) 建议每半年进行一次口腔健康检查，每年进行 2-3 次全口超声波洁牙术，使牙面、牙颈部经常处于洁净状态。
- (5) 注意口腔清洁卫生，养成早晚刷牙，饭后漱口的良好习惯。
- (6) 及时治疗牙龈炎，防止炎症侵犯深部牙周组织，形成牙周炎。

(7)养成清晨排便习惯。进餐要规律，细嚼慢咽，多食蔬菜，如胡萝卜、菠菜、木耳。适量进食水果，如山楂、苹果。男性少抽烟少喝酒。

【残根】：

- (1)牙齿由于龋坏等原因而致使牙冠的大部分缺损，称为残冠。牙冠基本缺失，仅剩余牙根，称为残根。
- (2)残根、残冠一旦形成，牙齿的髓腔、根管就暴露于口腔的有菌环境中，细菌可通过根管到达根尖，形成根尖周围炎，使牙齿成为病灶牙。乳牙的残根、残冠可能会引起恒牙的牙釉质发育不全，遗留的残根还可以引起恒牙萌出过早或过晚，影响恒牙萌出的时间和位置，导致牙列畸形。
- (3)乳牙的残根、残冠，引起根尖周炎，或影响恒牙的萌出时，应予拔除。
- (4)恒牙的残根、残冠，根尖周病损较大，牙周情况不良或对口腔粘膜有长期慢性刺激时，应予拔除。
- (5)牙周情况较好，根尖周病损不大的残冠，可以先进行彻底的根管治疗，然后通过桩冠修复，最后进行全冠修复以恢复牙齿的外型和功能。
- (6)牙周情况较好，根尖周病损不大，牙根粗壮的残根，可以先进行彻底的根管治疗后行桩冠修复，或保留进行覆盖义齿修复。

【牙龈萎缩】：

- (1)牙龈生理性萎缩主要是龈缘部分存在异物又长期得不到清理，细菌滋生刺激长期存在所致；另外随着年龄的增长也会或多或少发生萎缩，致使牙龈暴露，这种生理性萎缩，是无需要治疗的。
- (2)炎症性的牙龈萎缩，主要表现为牙龈红肿胀痛，刷牙常见出血，对冷热温度变化及酸性食物等异常敏感，妨碍进食，尤其应该注意防治。
- (3)掌握正确竖刷法的刷牙方法，注意口腔清洁卫生，养成早晚刷牙，饭后漱口的良好习惯。
- (4)定期到医院检查治疗，每年进行 2-3 次全口超声波洁牙术。
- (5)补充维生素 C 等微量元素，多食水果蔬菜，戒烟限酒，避免熬夜的不良生活习惯。

汇总医生： 丁昊炜

主检日期： 2023-11-01

主检医生：

分科结果

身高、体重、血压

项目名称	检查结果	项目名称	检查结果
身高	162cm	体重	61kg
血压	99/59mmHg		

***小结：**

(1) 血压 99/59：本次测量基础血压偏低

操作员：闫辛儿

检查日期：2023-10-31

检查医生：名燕凌

内科

项目名称	检查结果	项目名称	检查结果
心率	65 次/min	心律	齐
心脏杂音	无	心界	正常
肺部	正常	呼吸音	呼吸音清
啰音	未闻及	叩诊	叩诊呈清音
腹部触诊	腹部平软	发育	正常
肝胆	肋下未触及	脾脏	肋下未触及
双肾	无叩击痛	肠鸣音	正常
营养	良好	神经系统	正常
生理反射	生理反射存在	病理反射	病理反射未引出
颅神经	正常	运动功能	正常
深浅感觉	正常	其它	无异常发现
既往史	无		

***小结：**

未见异常

操作员：名燕凌

检查日期：2023-10-31

检查医生：名燕凌

外科（女）

项目名称	检查结果	项目名称	检查结果
皮肤	正常	甲状腺	无肿大
浅表淋巴结	无肿大	肛门	拒检
泌尿外生殖器	正常	四肢关节	未见异常
腹股沟	未见异常	足背动脉	正常
紫绀	无	色素沉着	无
脱毛	无	脱色	无
浮肿	无	皮下结节	无
头颅	正常	颈部	正常
乳腺	正常	脊柱	正常
直肠	未检	皮肤黄疸	无
四肢	活动正常	其他	无

*小结:

未见异常

操作员：魏利平

检查日期:2023-10-31

检查医生：魏利平

眼科

项目名称	检查结果	项目名称	检查结果
视力(左)	1.0	视力(右)	1.0
辨色力	正常	眼睑	正常
结膜	正常	泪器	正常
角膜	正常	虹膜	正常
瞳孔	正常	晶状体	正常
玻璃体	正常	眼底	未见异常

*小结:

未见异常

操作员：田野青

检查日期:2023-10-31

检查医生：田野青

耳鼻喉科

项目名称	检查结果	项目名称	检查结果
听力(左)	正常	听力(右)	正常
外耳道	正常	鼓膜	正常
鼻窦	正常	鼻中隔	正常
鼻腔	正常	扁桃体	无肿大
嗅觉	正常	咽喉	正常

***小结:**

未见异常

操作员：王存宝 检查日期:2023-10-31 检查医生：王存宝

妇科内诊

项目名称	检查结果	项目名称	检查结果
外阴	正常	尿道口	正常
阴道	通畅	子宫	正常
附件	正常	宫颈	那囊
后穹窿	正常		

***小结:**

(1) 那囊

操作员：许艳华 检查日期:2023-10-31 检查医生：许艳华

口腔科

项目名称	检查结果	项目名称	检查结果
唇颊	正常	齿	左下第一磨牙&残根&左上第一磨牙&左上第二双尖牙&右下第一磨牙&右下第二双尖牙&

			右下第一双尖牙&烤瓷冠修复&四环素牙
牙龈	牙龈萎缩&牙龈色红，探之出血	牙周	牙结石Ⅰ度
舌腭	正常	腮腺	正常
颌下腺	正常	颞下颌关节	正常

***小结：**

(1) 左下第一磨牙 残根 左上第一磨牙 左上第二双尖牙 右下第一磨牙 右下第二双尖牙 右下第一双尖牙 烤瓷冠修复 四环素牙

(2) 牙龈萎缩 牙龈色红，探之出血

(3) 牙周：牙结石

操作员：麻剑 检查日期:2023-10-31 检查医生：麻剑

检验报告

尿液分析+尿沉渣

项目名称	检查结果	单位	参考值	提示
白细胞尿	0	个/ul	0--13	
上皮细胞(EC)	8	/HP	0--28	
管型(CAST)	0	个/ul	0--1	
霉菌(尿)	0	/HP	0--0	
结晶	0	/HP	0--10	
透明度(CLA)	清亮			
胆红素(BIL)	-		阴性	
隐血(ERY)	-		阴性	
小圆上皮细胞(SRC)	0	个/ul	0--0	
维生素C	-		阴性	
异常红细胞	0	个/ul	0--3	
红细胞(正常)	0	个/ul	0--6	
鳞状上皮细胞	8	个/ul	0--0	↑
粘液丝	0	个/ul	0--0	
颜色(Colour)	淡黄色			
尿葡萄糖(GLU)	-		阴性	
酮体(KET)	-		阴性	
比重(SG)	1.010		1.003--1.030	
酸碱度(PH)	6.0		4.5--8.0	
尿蛋白质(PRO)	-		阴性	
尿胆原(URO)	-		阴性	
亚硝酸盐(NIT)	-		阴性	
红细胞(尿)(RBC)	0	个/ul	0--6	
尿白细胞(LEU)	-		阴性	

*小结:

鳞状上皮细胞偏高(8 /HP)

操作员：王文静 检查日期:2023-10-31 检查医生:陈建国

血常规（五分类）

项目名称	检查结果	单位	参考值	提示
白细胞(WBC)	5.27	10 ⁹ /L	3.5--9.5	
淋巴细胞绝对值(LY#)	2.09	10 ⁹ /L	1.1--3.2	
淋巴细胞百分比(LY%)	39.6	%	20--50	
中性粒细胞绝对值(GR#)	2.69	10 ⁹ /L	1.8--6.3	
中性粒细胞百分比(GR%)	51.0	%	40--75	
嗜碱性粒细胞绝对值(BA#)	0.01	10 ⁹ /L	0--0.06	
嗜碱性粒细胞百分比(BA%)	0.2	%	0--1.0	
嗜酸性粒细胞绝对值(EO#)	0.22	10 ⁹ /L	0.02--0.52	
嗜酸性粒细胞百分比(EO%)	4.2	%	0.4--8.0	
血小板(PLT)	190	10 ⁹ /L	125--350	
血小板分布宽度(PDW)	16.2	%	15--17	
平均血小板体积(MPV)	10.2	fl	6.0--14.0	
血小板压积(PCT)	0.194	%	0.11--0.28	
红细胞(RBC)	4.41	10 ¹² /L	3.8--5.1	
血红蛋白	135	g/L	115--150	
红细胞压积(HCT)	40.3	%	35--45	
红细胞平均体积(MCV)	91.4	fl	82--100	
平均血红蛋白含量(MCH)	30.6	pg	27--34	
平均血红蛋白浓度(MCHC)	335	g/L	316--354	
单核细胞绝对值(MO#)	0.26	10 ⁹ /L	0.1--0.60	
单核细胞百分比(MO%)	5.0	%	3--10	
红细胞分布宽度标准差	43.9	fl	35--56	

(RDW-SD)				
红细胞分布宽度变异系数 (RDW-CV)	12.6	%	10.6--16.6	
大血小板比率	27.8	%	11--45	
大血小板数目	53	10 ⁹ /L	30--90	
未成熟粒细胞数目	0.02	10 ⁹ /L	0--999	
未成熟粒细胞百分比	0.3	%	0--100	
有核红细胞数目	0.000	10 ⁹ /L	0--9999	
有核红细胞百分比	0.00	/100WBC	0--9999	

***小结:**

未见异常

操作员：祁佳佳 检查日期:2023-10-31 检查医生:陈建国

肾功三项

项目名称	检查结果	单位	参考值	提示
肌酐(CREA)	63.00	umol/L	41--73	
尿酸(UA)	287.00	umol/L	140--340	
尿素测定 (Urea)	4.50	mmol/L	2.6--7.5	

***小结:**

未见异常

操作员：李丹 检查日期:2023-10-31 检查医生:陈建国

空腹血糖

项目名称	检查结果	单位	参考值	提示
葡萄糖(GLU)	4.16	mmol/L	3.89--6.1	

***小结:**

未见异常

操作员：李丹 检查日期:2023-10-31 检查医生:陈建国

血脂四项

项目名称	检查结果	单位	参考值	提示
动脉硬化指数	2.48		1.31--3.19	
总胆固醇(CHOL)	5.47	mmol/L	2.59--5.2	↑
甘油三脂(TG)	1.95	mmol/L	0.7--1.7	↑
低密度脂蛋白(LDL)	3.40	mmol/L	0--4.13	
高密度脂蛋白(HDL)	1.37	mmol/L	0.77--1.55	

***小结:**

总胆固醇(CHOL)偏高(5.47 mmol/L) 甘油三脂(TG)偏高(1.95 mmol/L)

操作员：李丹 检查日期:2023-10-31 检查医生:陈建国

肝功能三项

项目名称	检查结果	单位	参考值	提示
γ-谷氨酰转肽酶(GGT)	21.0	U/L	7--45	
丙氨酸氨基转移酶(ALT)	20.00	U/L	7--40	
门冬氨酸氨基转移酶(AST)	19.00	U/L	13--35	
谷草比谷丙	0.95		0.4--2.5	

***小结:**

未见异常

操作员：李丹 检查日期:2023-10-31 检查医生:陈建国

大同现代医学检验实验室

液基薄层细胞学图文报告

ID: 2023090658

病理号: 086960

姓名: 马桂苓

性别: 女

年龄: 49岁

送检科室: 体检科

电话号码: 13734200075

床号:

病历号:

体检号: 2308230595

送检医院: 大同瑞慈康复体检

送检日期: 2023-10-31

末次月经:

送检医生:

采样日期:

报告日期: 2023-10-31

标本满意度: 满意

细胞量: >40%

红细胞:

经期样本:

颈管细胞:

化生细胞:

鳞状细胞:

宫颈柱状细胞:

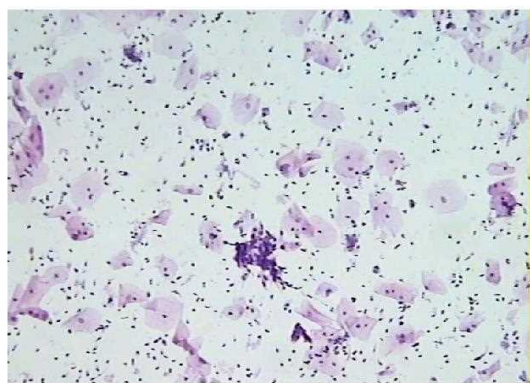
未见上皮内病变/恶性细胞:

正常范围内:

良性反应性改变:

- 炎性:
- 放疗:
- 妊娠:
- 萎缩性:
- 宫内避孕器:
- 其他:

- 轻度:
- 中度:
- 重度:



病原体: 滴虫感染: 念珠菌感染: 细菌感染:

提示 HPV 感染: 疱疹病毒感染:

鳞状上皮细胞分析:

非典型鳞状细胞:

- 倾向上皮内瘤变:
- 倾向良性反应性改变:
- 不能明确意义(ASC-US):
- 不排除高度病变(ASC-H):

上皮内低度病变: 鳞癌:

上皮内高度病变:

- CIN2:
- CIN3:

腺上皮细胞分析:

非典型腺细胞:

- 宫内膜:
- 来源不明:

非典型腺细胞(宫颈管):

- 倾向原位腺癌:
- 不能明确意义:
- 倾向良性反应性改变:

腺癌:

- 宫颈管:
- 宫内膜:
- 其它:

炎细胞:

- 轻度:
- 中度:
- 重度:

可疑腺癌:

诊断意见: 未见上皮内病变或恶性细胞 (NILM)。

建议:

报告医师: 张荣生

地址: 大同市魏都大道 79 号, 本报告医师签字后有效
咨询: 0352-2830587 4006-122-995

妇科细胞学是筛查项目, 出于技术原因, 可能会有假阴性结果, 本检测仅对来样负责, 如果对结果有疑义, 请在收到报告 7 天内与我们联系。

大同瑞慈康复医院 12导联心电图报告

马桂苓 女 49岁

体检号:445177

病床号:

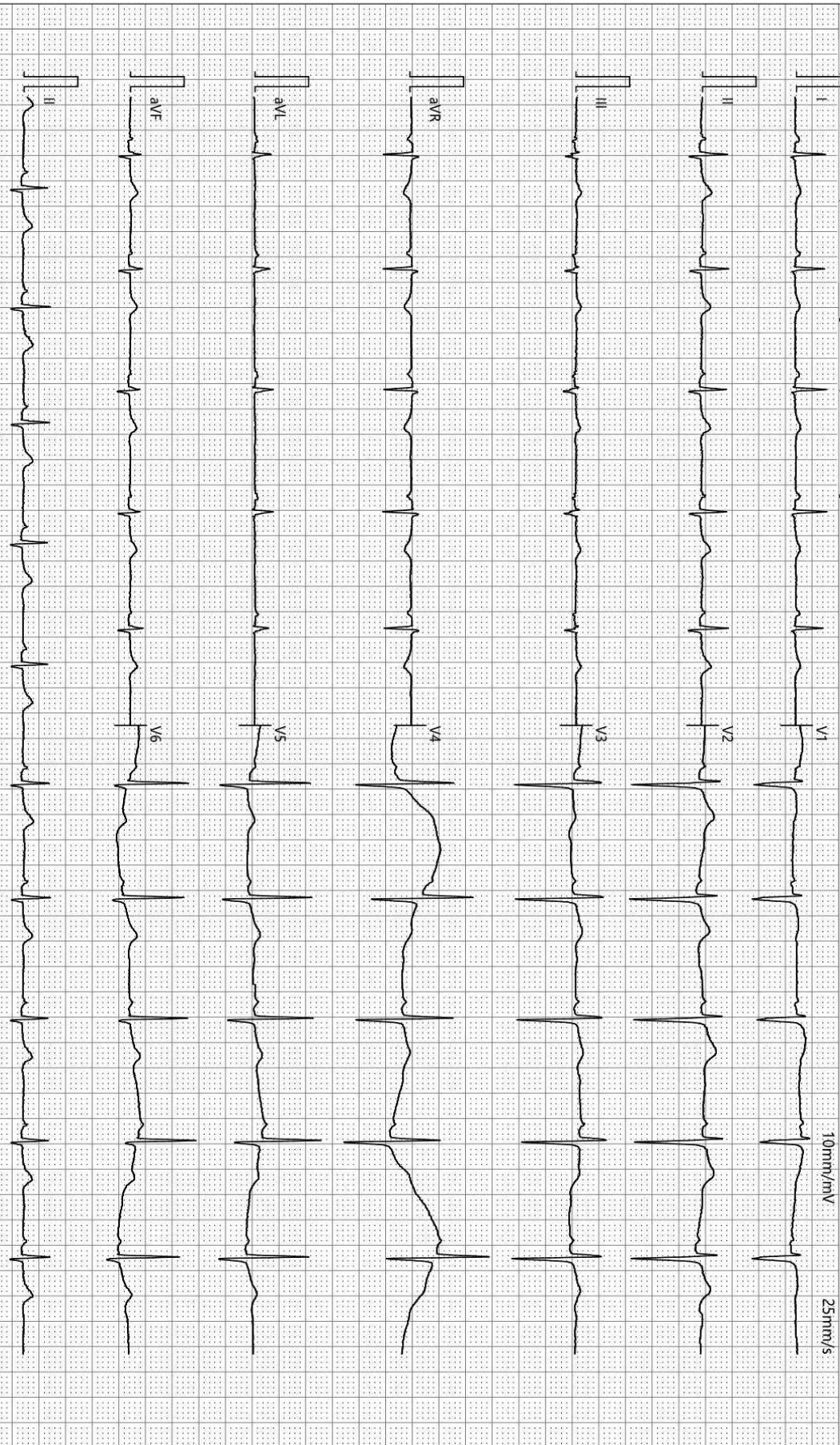
诊断结果:

- 1.窦性心律
- 2.正常心电图

诊断医生:

张桂苓
同杏娟

HR	: 63bpm	[60 ~ 100bpm]
P	: 85ms	[0 ~ 110ms]
PR	: 145ms	[120 ~ 200ms]
QRS	: 74ms	[60 ~ 100ms]
QT/QTc	: 408/419ms	[320 ~ 440/0 ~ 460ms]
P/QRS/T	: -21 1 /17/64deg.	[0 ~ 75/-30 ~ 90/0 ~ 75deg]
RV5/5V1	: 1.156/0.743mV	[0.0 ~ 2.5/0.0 ~ 2.0mV]



检查时间:2023-10-31 10:43:40

诊断时间:2023-10-31 10:48:47

SEMIP V1.90

仅供临床参考

大同瑞慈健康体检

骨密度检测报告

受检者信息

受检者ID: 2309230595
姓名: 马桂苓
出生年月日: 1974/5/19

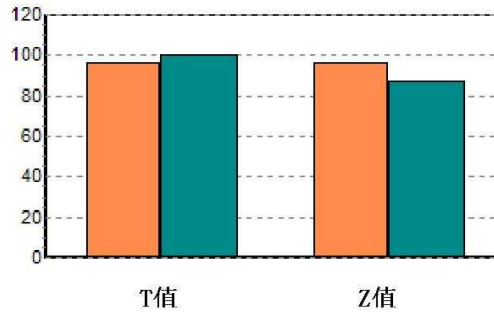
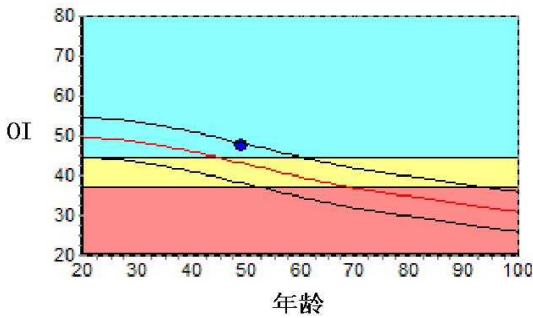
年龄: 49
性别: 女
测定部位(右/左): 右

测定结果

测定日期: 2023/10/31 9:38:24

测试编号: 1/1

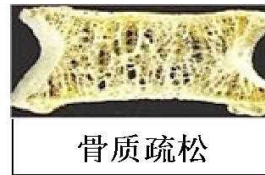
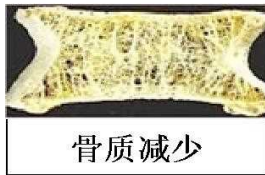受测者 平均值



数据库: Asia
OI: 47.7
SOS: 1363.8 m/s, BUA: 29.6
T值: -0.38
Z值: 0.91

成人比: 96.2 %
同龄比: 110.5 %
OPR: N/A %

结果分析



注解

以上结论仅供参考

科室:

医生签名:

医院地址 大同瑞慈健康体检
地址 大同市平城区魏都大道79号

联系电话 0352-2824444
操作者 名燕凌

超声诊断图文报告

流水号: 2308230595

影像号: 1435710

姓名: 马桂苓

年龄: 49 岁

性别: 女

检查设备: Vivid E95

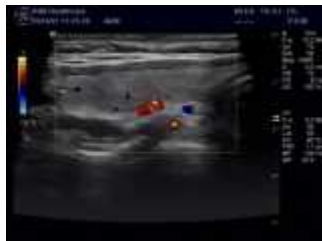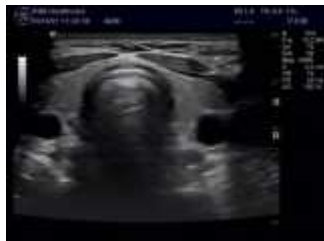体检号: 445177

申请医院: 本院

体检科室: 体检科

检查部位: 甲状腺彩超

经典图像:



影像所见:

甲状腺双侧叶形态正常, 包膜完整, 实质回声均匀, CDFI: 未见异常血流信号。
双侧颈部未见明显肿大淋巴结。

影像诊断:

甲状腺双侧叶未见异常

报告医师: 李菊蓉

检查日期: 2023-10-31

审核医师: 李菊蓉

报告日期: 2023-10-31

超声诊断图文报告

流水号: 2308230595

影像号: 1435712

姓名: 马桂苓

年龄: 49 岁

性别: 女

检查设备: Vivid E95

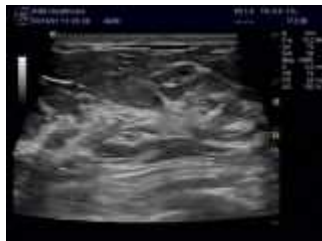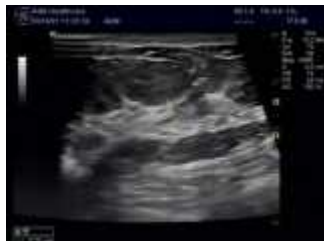体检号: 445177

申请医院: 本院

体检科室: 体检科

检查部位: 乳腺彩超

经典图像:



影像所见:

双侧乳腺腺体层次清晰, 右乳腺体厚 0.8cm, 左乳腺体厚 0.7cm, 乳导管未见扩张, 未见明显占位性病变, CDFI: 未见异常血流信号。

影像诊断:

双侧乳腺未见明显异常

报告医师: 李菊蓉

检查日期: 2023-10-31

审核医师: 李菊蓉

报告日期: 2023-10-31

超声诊断图文报告

流水号: 2308230595

影像号: 1435715

姓名: 马桂苓

年龄: 49 岁

性别: 女

检查设备: Vivid E95

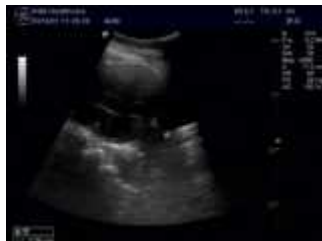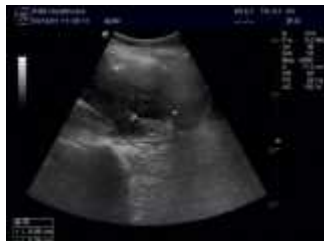体检号: 445177

申请医院: 本院

体检科室: 体检科

检查部位: 全腹彩超

经典图像:



影像所见:

肝脏大小形态正常, 包膜光滑完整, 实质回声均匀, 肝内管道系统走行清晰, 门静脉及肝内胆管不扩张。

胆囊大小形态正常, 壁不厚、光滑, 囊内透声好, 肝外胆管不扩张。

胰腺大小形态正常, 实质回声均匀, 主胰管不扩张。

脾脏大小形态正常, 实质回声均匀, 脾门静脉不宽。

双肾大小形态正常, 皮髓质分界清晰, 集合系统未见分离, 双侧输尿管未见扩张。

膀胱充盈佳, 未见明显异常。

前位子宫, 形态失常, 体积增大, 大小约 10.7*9.7*9.2cm, 肌壁回声欠均匀, 内探及数个低回声结节, 大者位于前壁, 大小约 6.7*5.3cm, 内膜线清晰, 厚 0.9cm, 宫颈厚约 3.3cm, 双侧附件区未见异常。

影像诊断:

1. 子宫肌瘤 多发

2. 宫颈轻大

报告医师: 李菊蓉

检查日期: 2023-10-31

审核医师: 李菊蓉

报告日期: 2023-10-31



大同市医学影像研究中心

注: 本报告仅供临床医生参考!

地址: 大同市魏都大道 79 号。若有疑问, 请致电: 0352---2830580