



2308221355

大同瑞慈健康体检

报 告 册

体检编号	445068	工号	690
姓名	刘文涛		
性别	女	年龄	36岁
单位	中国邮政集团有限公司大同		
部门	中国邮政集团山西省广灵县分公		
联系电话	18734220022		
体检日期	2023-10-29		

尊敬的刘文涛女士您好！

首先，瑞慈健康体检全体员工欢迎您的光临，并对您的信任表示衷心的感谢！

您于 2023-10-29 （体检编号：445068）完成健康检查，本机构的各科医生已根据您的体检项目及结果，汇总成此份健康体检报告，并经总检医生审核。据此提出对您健康状况的综合分析及建议。

瑞慈健康体检倡导“大健康、大康复”，提出“健康是第一财富（Rich）”的人文理念。希望您仔细阅读并妥善地保管此份健康体检报告，并认真关注报告中的提示与建议，若您对报告内容有任何疑问，可直接与瑞慈健康体检客服部联系，进一步咨询。

健康体检咨询电话：**0352-2824444**

客户服务咨询电话：**0352-2830597**

400-6112995

瑞慈健康体检报告由下列内容组成：

第一部分：主检报告

第二部分：分科分项结果

第三部分：检验报告

第四部分：附表

主检报告

检查综述

- 1、【身高、体重、血压】（1）体重指数 25.71：超重
- 2、【血常规（五分类）】血小板压积(PCT)偏高(0.282%) 血红蛋白偏低(106 g/L) 红细胞压积(HCT)偏低(33.1%) 红细胞平均体积(MCV)偏低(71.0 f1) 平均血红蛋白含量(MCH)偏低(22.7 pg)
- 3、【尿液分析+尿沉渣】上皮细胞(EC)偏高(48 /HP) 维生素 C+- 鳞状上皮细胞偏高(48 /HP) 粘液丝偏高(14 /HP)
- 4、【血流变】红细胞压积偏低(0.33 L/L)
- 5、【心电图】1. 窦性心律不齐
- 6、【全腹彩超】1. 轻度脂肪肝 2. 子宫肌瘤 3. 盆腔积液
- 7、【肺功能测定】阻塞性通气功能障碍

医生建议

【超重】：

- (1) 体重指数是判断体重超标或偏低的主要指标。体重是反映和衡量一个人健康状况的重要标志之一，过胖和过瘦都不利于健康，身高体重不协调也不会给人以美感。体重的变化，还会直接反映身体长期的热量平衡状态。
- (2) 当需要比较及分析一个人的体重对于不同身高的人所带来的健康影响时，体重指数是一个中立而可靠的指标。其主要适用于需要体重测试、体型肥胖和全身检查的人群。
- (3) 体重指数（BMI）是世界卫生组织推荐的国际统一使用的肥胖分型标准，也是目前国际上常用的衡量人体胖瘦程度以及是否健康的一个标准，其计算方式为： $BMI = \text{体重（千克）} / \text{身高（米} \times \text{米）}$ 。成人的标准值是 BMI 18.5-23.9 之间。低于 18.5 为体重指数偏低；高于 23.9 则为体重指数偏高。
- (4) 一般表现为体重超重或肥胖，超重及肥胖会出现一系列代谢性疾病，如高血压、高血糖、高血脂、高尿酸血症等，所以体重指数偏高者一定要注意控制体重。
- (5) 合理控制饮食，食品多样化，食物纤维可适量增加，饮食规律，避免暴饮暴食，低盐、低脂饮食为主，减少高热量食物的摄入。
- (6) 加强体育锻炼，每天最少保持 30 分钟的中等强度运动。鼓励每天至少快步走 6000 步比较健康。肥胖患者不适合较剧烈的运动，会加重膝关节的负担，可以选择游泳、划船等对膝关节负荷较小的运动。
- (7) 定期检查血糖、血脂、肝功、肝脏 B 超等，积极治疗基础性疾病。
- (8) 减少热量摄取及增加热量消耗。强调以健康行为、饮食、运动为主的综合治疗。

【红细胞平均体积(MCV)偏低】：

- (1) 供内科结合临床参考。

【红细胞压积(HCT)偏低】：

- (1) 结合临床，内科咨询。
- (2) 血液流动性增加，其降低的临床意义可能是由于体内水分较多，或有贫血，定期复查血常规，血液科随诊。

【血小板压积(PCT)偏高】：

(1) 血小板压积是指外周血中血小板的容积占血液容积的百分比。血小板压积偏高，如果在血小板数目正常的情况下，可不考虑。如果血小板数目明显增高，建议往血液科进一步复查，以明确诊断。

【平均血红蛋白含量(MCH)偏低】：

(1) 供内科结合临床参考。

【血红蛋白偏低】：

(1) 血液科咨询，必要时治疗。
(2) 复查血常规。

【鳞状上皮细胞偏高】：

(1) 在生理情况下，机体正常的新陈代谢都会引起鳞状上皮细胞的脱离，这是一种正常的机体现象。如果长时间出现鳞状上皮细胞偏高的现象时，则有可能是尿路感染、泌尿系统结石等因素导致，应及时往泌尿外科进一步诊断治疗。

【粘液丝偏高】：

(1) 尿常规中粘液丝是由尿路中细胞分泌出来的，在有尿路感染时分泌会明显增多，且伴有炎症细胞的出现。
(2) 粘液丝偏高，可分为生理性偏高和病理性偏高两种，生理性偏高一般是由于喝水较少导致的尿液浓缩，一般在喝水后就能达到稀释的效果。
(3) 病理性的粘液丝偏高是由于泌尿系炎症或者是前列腺炎导致的，需要注意观察，多喝水，同时有白细胞等炎症细胞增多时，应及时服用抗感染药物治疗。如果仅有粘液丝的增多而没有白细胞等炎症细胞增多时，尿路有炎症的可能性不大。
(4) 建议平时饮食注意清淡，多喝水，少吃油腻和辛辣的食物，要注意个人清洁卫生，勤洗阴部，注意休息。

【上皮细胞(EC)偏高】：

(1) 尿液中的上皮细胞主要包括肾小管上皮细胞、移行上皮细胞、鳞状上皮细胞。尿液中出现肾小管上皮细胞，多见于肾小管病变。移行上皮细胞提示相应部位的病变。
(2) 在正常的尿液中可见少量的鳞状上皮细胞，如果鳞状上皮细胞大量增加，并伴有白细胞增多，则提示有炎症，女性患者则因排除阴道分泌物混入的位于阴道表层的扁平上皮细胞。

【维生素 C+-】：

(1) 尿液中维生素 C 阳性，一般提示饮食中摄入维生素 C 含量较高的食物，引起尿液中维生素 C 呈阳性反应。建议定期复查尿常规。

【红细胞压积偏低】：

(1) 供内科结合临床参考。

【窦性心律不齐】：

(1) 供内科临床参考，可见于正常人，无重要临床意义。
(2) 见于正常人，是一种随呼吸节律而变化的正常心律。

【子宫肌瘤】：

(1) 子宫肌瘤又称子宫平滑肌瘤，是女性生殖器最常见的一种良性肿瘤，多见于 30—50 岁妇女，以 40—50 岁最为多见。
(2) 子宫肌瘤根据肌瘤与子宫壁的关系分 3 类：肌壁间肌瘤、浆膜下肌瘤和粘膜下肌瘤。
(3) 子宫肌瘤多无症状，少数表现为阴道出血，腹部触及肿物以及压迫症状等。如发生蒂扭转或其他情况时可引起疼痛。以多发性子宫肌瘤为常见。

(4) 治疗必须根据患者年龄、生育要求、症状、肌瘤大小等情况全面考虑，肌瘤小且无症状，尤其近绝经年龄者，雌激素水平低落，肌瘤可自然萎缩或消失，通常不需治疗，每 3—6 个月随访一次；若肌瘤较大或症状明显继发贫血者，常需手术切除。

【轻度脂肪肝】：

- (1) 脂肪肝是指肝脏被脂肪浸润，为一种多病因引起的获得性疾病。
- (2) 脂肪肝是以肝细胞脂肪变性和脂肪蓄积为病理特征，最常见易患因素有超重或肥胖、进食油腻食物、高脂血症（尤其甘油三酯升高）、营养失调（营养过量或不足）、饮酒、高脂血症、少运动、糖耐量异常、减肥造成体重急剧下降、营养不良、中毒和药物等。
- (3) 当肝内脂类（主要为甘油三酯）含量超过肝重的 5% 时为脂肪肝。脂肪肝是一个常见的临床现象，不是一个独立性的疾病。
- (4) 值得注意的是，过多的脂肪在肝组织、肝细胞内浸润，引起肝细胞肿大，严重可致肝硬化。脂肪肝是可逆性的，合理饮食、运动及治疗后可恢复。
- (5) 合理控制饮食，控制总摄入量，低盐、低脂和低糖类饮食，少吃动物内脏，多吃蔬菜水果；
- (6) 控制危险因素，如控制体重、改善胰岛素抵抗、调整血脂紊乱，戒酒、戒烟，坚持长期有氧运动，加强体育锻炼；
- (7) 定期复查腹部彩超、血脂、肝功能。

【盆腔积液】：

- (1) 盆腔积液是一种表现，而不是一种疾病，可分为生理性积液和病理性积液两种。生理性积液见于部分正常女性在月经期或排卵期，含有少量的积液。病理性积液可在盆腔炎、附件炎和子宫内膜异位症等疾病下产生的。
- (2) 建议月经干净 3、4 天后复查，如复查仍提示积液或有腹部疼痛等不适症状，不排除盆腔炎症，建议妇科诊治。

【阻塞性通气功能障碍】：

- (1) 建议往呼吸内科进一步诊断治疗。

汇总医生： 丁昊炜

主检日期： 2023-10-31

主检医生：

分科结果

身高、体重、血压

项目名称	检查结果	项目名称	检查结果
身高	159cm	体重	65kg
血压	129/77mmHg		

***小结：**

(1) 体重指数 25.71：超重

操作员：张文静

检查日期:2023-10-29

检查医生：名燕凌

妇科内诊

项目名称	检查结果	项目名称	检查结果
外阴	正常	尿道口	正常
阴道	通畅	子宫	正常
附件	正常	宫颈	光滑
后穹窿	正常		

***小结：**

未见异常

操作员：薛荣丽

检查日期:2023-10-29

检查医生：薛荣丽

检验报告

血流变

项目名称	检查结果	单位	参考值	提示
全血粘度高切 200/s	3.73	mpas	3.36--4.32	
全血粘度中切 100/s	3.98	mpas	3.43--4.59	
全血粘度中切 50/s	4.35	mpas	3.85--5.45	
全血还原粘度高切	6.71	mpas	3.69--8.74	
全血还原粘度低切	42.96	mpas	26.87--47.57	
血浆粘度	1.51	mpas	1.26--1.70	
血沉(ESR)	6.30	mm/h	0--20	
红细胞压积	0.33	L/L	0.35--0.45	↓
红细胞聚集指数	4.21		3.19--5.33	
红细胞变形指数	0.92		0.53--1.11	
红细胞刚性指数	4.45		2.17--6.94	
血沉方程 K 值	14.36	mm/h	0--80.48	
全血粘度 1/s	15.69	mpas	13.79--17.91	
全血高切相对指数	2.47		1.9--3.4	
全血低切相对指数	10.39		8.1--14.2	

*小结:

红细胞压积偏低(0.33 L/L)

操作员：贺琰 检查日期:2023-10-29

检查医生:陈建国

尿液分析+尿沉渣

项目名称	检查结果	单位	参考值	提示
白细胞尿	3	个/ul	0--13	
上皮细胞(EC)	48	/HP	0--28	↑
管型(CAST)	0	个/ul	0--1	

霉菌(尿)	0	/HP	0--0	
结晶	0	/HP	0--10	
透明度(CLA)	清亮			
胆红素(BIL)	-		阴性	
隐血(ERY)	-		阴性	
小圆上皮细胞(SRC)	0	个/ul	0--0	
维生素 C	+-		阴性	
异常红细胞	0	个/ul	0--3	
红细胞(正常)	0	个/ul	0--6	
鳞状上皮细胞	48	个/ul	0--0	↑
粘液丝	14	个/ul	0--0	↑
颜色(Colour)	淡黄色			
尿葡萄糖(GLU)	-		阴性	
酮体(KET)	-		阴性	
比重(SG)	1.025		1.003--1.030	
酸碱度(PH)	6.5		4.5--8.0	
尿蛋白质(PRO)	-		阴性	
尿胆原(URO)	-		阴性	
亚硝酸盐(NIT)	-		阴性	
红细胞(尿)(RBC)	0	个/ul	0--6	
尿白细胞(LEU)	-		阴性	

***小结:**

上皮细胞(EC)偏高(48 /HP) 维生素 C+- 鳞状上皮细胞偏高(48 /HP) 粘液丝偏高(14 /HP)

操作员：梁可欣 检查日期:2023-10-29 检查医生:陈建国

血常规（五分类）

项目名称	检查结果	单位	参考值	提示
白细胞(WBC)	6.96	10 ⁹ /L	3.5--9.5	

淋巴细胞绝对值(LY#)	2.18	10 ⁹ /L	1.1--3.2	
淋巴细胞百分比(LY%)	31.3	%	20--50	
中性粒细胞绝对值(GR#)	4.16	10 ⁹ /L	1.8--6.3	
中性粒细胞百分比(GR%)	59.8	%	40--75	
嗜碱性粒细胞绝对值(BA#)	0.02	10 ⁹ /L	0--0.06	
嗜碱性粒细胞百分比(BA%)	0.3	%	0--1.0	
嗜酸性粒细胞绝对值(EO#)	0.12	10 ⁹ /L	0.02--0.52	
嗜酸性粒细胞百分比(EO%)	1.7	%	0.4--8.0	
血小板(PLT)	253	10 ⁹ /L	125--350	
血小板分布宽度(PDW)	15.9	%	15--17	
平均血小板体积(MPV)	11.2	fl	6.0--14.0	
血小板压积(PCT)	0.282	%	0.11--0.28	↑
红细胞(RBC)	4.66	10 ¹² /L	3.8--5.1	
血红蛋白	106	g/L	115--150	↓
红细胞压积(HCT)	33.1	%	35--45	↓
红细胞平均体积(MCV)	71.0	fl	82--100	↓
平均血红蛋白含量(MCH)	22.7	pg	27--34	↓
平均血红蛋白浓度(MCHC)	320	g/L	316--354	
单核细胞绝对值(MO#)	0.48	10 ⁹ /L	0.1--0.60	
单核细胞百分比(MO%)	6.9	%	3--10	
红细胞分布宽度标准差(RDW-SD)	44.0	fl	35--56	
红细胞分布宽度变异系数(RDW-CV)	16.3	%	10.6--16.6	
大血小板比率	34.7	%	11--45	
大血小板数目	88	10 ⁹ /L	30--90	
未成熟粒细胞数目	0.01	10 ⁹ /L	0--999	
未成熟粒细胞百分比	0.2	%	0--100	

有核红细胞数目	0.000	10 ⁹ /L	0--9999	
有核红细胞百分比	0.00	/100WBC	0--9999	

***小结：**

血小板压积(PCT)偏高(0.282 %) 血红蛋白偏低(106 g/L) 红细胞压积(HCT)偏低(33.1 %) 红细胞平均体积(MCV)偏低(71.0 fl) 平均血红蛋白含量(MCH)偏低(22.7 pg)

操作员：李佳敏 检查日期:2023-10-29 检查医生:陈建国

肾功三项

项目名称	检查结果	单位	参考值	提示
肌酐(CREA)	56.00	umol/L	41--73	
尿酸(UA)	253.00	umol/L	140--340	
尿素测定 (Urea)	4.10	mmol/L	2.6--7.5	

***小结：**

未见异常

操作员：刘慧芳 检查日期:2023-10-29 检查医生:陈建国

空腹血糖

项目名称	检查结果	单位	参考值	提示
葡萄糖(GLU)	4.58	mmol/L	3.89--6.1	

***小结：**

未见异常

操作员：刘慧芳 检查日期:2023-10-29 检查医生:陈建国

血脂四项

项目名称	检查结果	单位	参考值	提示
动脉硬化指数	2.33		1.31--3.19	
总胆固醇(CHOL)	4.23	mmol/L	2.59--5.2	
甘油三脂(TG)	1.50	mmol/L	0.7--1.7	

低密度脂蛋白(LDL)	2.75	mmol/L	0--4.13	
高密度脂蛋白(HDL)	1.18	mmol/L	0.77--1.55	

***小结:**

未见异常

操作员：刘慧芳 检查日期:2023-10-29 检查医生:陈建国

肝功能三项

项目名称	检查结果	单位	参考值	提示
γ-谷氨酰转肽酶(GGT)	20.0	U/L	7--45	
丙氨酸氨基转移酶(ALT)	21.00	U/L	7--40	
门冬氨酸氨基转移酶(AST)	18.00	U/L	13--35	
谷草比谷丙	0.86		0.4--2.5	

***小结:**

未见异常

操作员：刘慧芳 检查日期:2023-10-29 检查医生:陈建国

人乳头瘤病毒检查 (HPV)

项目名称	检查结果	单位	参考值	提示
人乳头瘤病毒 (HPV)	HPV 高危型：阴性 HPV 低危型：阴性			

***小结:**

HPV 高危型：阴性

HPV 低危型：阴性

操作员：康建忠 检查日期:2023-10-30 检查医生:

(女) 肿瘤三项

项目名称	检查结果	单位	参考值	提示
糖类抗原 125 测定 (CA125)	17.0	U/ml	0--38	

癌胚抗原(CEA)	0.14	ng/ml	0--5	
甲胎蛋白(AFP)	3.8	ng/ml	0--7	

***小结:**

未见异常

操作员：刘慧芳 检查日期:2023-10-29 检查医生:陈建国

大同现代医学检验实验室

液基薄层细胞学图文报告

ID: 2023090526

病理号: 086843

姓名: 刘文涛

性别: 女

年龄: 36岁

送检科室: 体检科

电话号码: 18734220022

床号:

病历号:

体检号: 2308221355

送检医院: 大同瑞慈康复体检

送检日期: 2023-10-30

末次月经:

送检医生:

采样日期:

报告日期: 2023-10-30

标本满意度: 满意

细胞量: >40%

红细胞:

经期样本:

颈管细胞:

化生细胞:

鳞状细胞:

宫颈柱状细胞:

未见上皮内病变/恶性细胞:

正常范围内:

- 良性反应性改变:
- 炎症:
 - 轻度:
 - 中度:
 - 重度:
 - 放疗:
 - 妊娠:
 - 萎缩性:
 - 宫内避孕器:
 - 其他:

病原体: 滴虫感染: 念珠菌感染: 细菌感染:

提示 HPV 感染: 疱疹病毒感染:

鳞状上皮细胞分析:

- 非典型鳞状细胞:
- 倾向上皮内瘤变:
 - 倾向良性反应性改变:
 - 不能明确意义(ASC-US):
 - 不排除高度病变(ASC-H):
- 上皮内低度病变: 鳞癌:
- 上皮内高度病变:
- CIN2:
 - CIN3:

腺上皮细胞分析:

非典型腺细胞:

- 宫内膜:
- 来源不明:

非典型腺细胞(宫颈管):

- 倾向原位腺癌:
- 不能明确意义:
- 倾向良性反应性改变:

- 腺癌:
- 宫颈管:
 - 宫内膜:
 - 其它:
- 炎细胞:
- 轻度:
 - 中度:
 - 重度:
- 可疑腺癌:

诊断意见: 未见上皮内病变或恶性细胞 (NILM)。

建议:

报告医师: 张荣生

地址: 大同市魏都大道 79 号, 本报告医师签字后有效
咨询: 0352-2830587 4006-122-995

妇科细胞学是筛查项目, 出于技术原因, 可能会有假阴性结果, 本检测仅对来样负责, 如果对结果有疑义, 请在收到报告 7 天内与我们联系。

瑞慈健康体检

人乳头瘤病毒（HPV）基因分型检测报告

姓名：刘文涛 科室：妇科 病历号：
性别：女 房/床号： 标本编号： 132810
年龄：36 送检医生：薛荣丽 接收日期：2023年10月29日
电话： 门诊/住院号 标本条码号：2308221355
临床诊断：

标本类型：宫颈脱落细胞 标本状态：可用
检测方法：反向点杂交法
检测内容：低危型：HPV6、11、42、43、81、83
高危型：HPV16、18、31、33、35、39、45、51、52、53、56、58、59、66、68、73、82

检测结果：低危型：阴性
高危型：阴性

6	11	16	18	31	33	35	39	编号
42	43	45	51	52	53	56	58	132810
59	66	68	73	81	82	83	IC ●	HPV

结果分析及提示：

- HPV感染是宫颈癌的主要病因，大部分HPV感染会自行消退，与年龄及个人免疫能力有关。
- HPV基因分型检测是宫颈病变及宫颈癌筛查的重要手段。
- 低危型HPV感染能引起良性病变，如生殖器湿疣。
- 高危型HPV持续感染导致宫颈高级别病变的风险显著增加。

检测日期：2023年10月30日 检测者：乔叶 审核者：康建忠

备注：本报告仅对所检测样本负责，结果分析和提示仅供临床参考。

大同瑞慈康复医院 12导联心电图报告

刘文涛

女

36岁

ID:2308221355

申请科室:瑞慈体检科

体检号:445068

病床号:

HR: 68bpm
QT/QTc:361/384ms

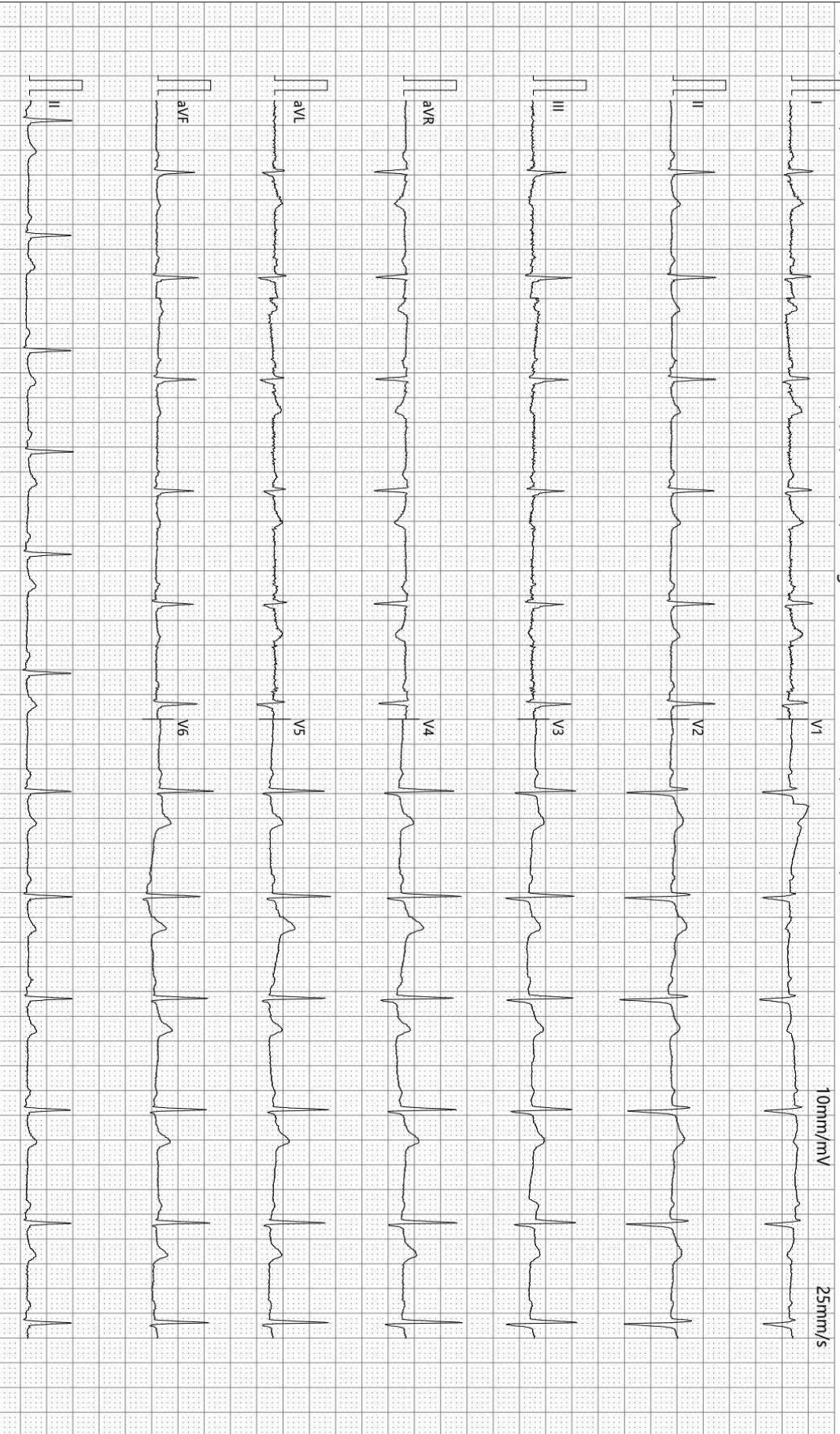
P: 106ms
P/QRS/T :26/67/13deg.

PR: 154ms
RV5/SV1 :1.060/0.564mV

QRS: 83ms

10mm/mV

25mm/s



诊断结果:
窦性心律不齐

报告需医生确认:

张立生

SEMIP V1.90

仅供临床参考

-35Hz ACS0

检查:2023-10-29 09:08:36

打印:2023-10-29 09:11:05

大同瑞慈健康体检

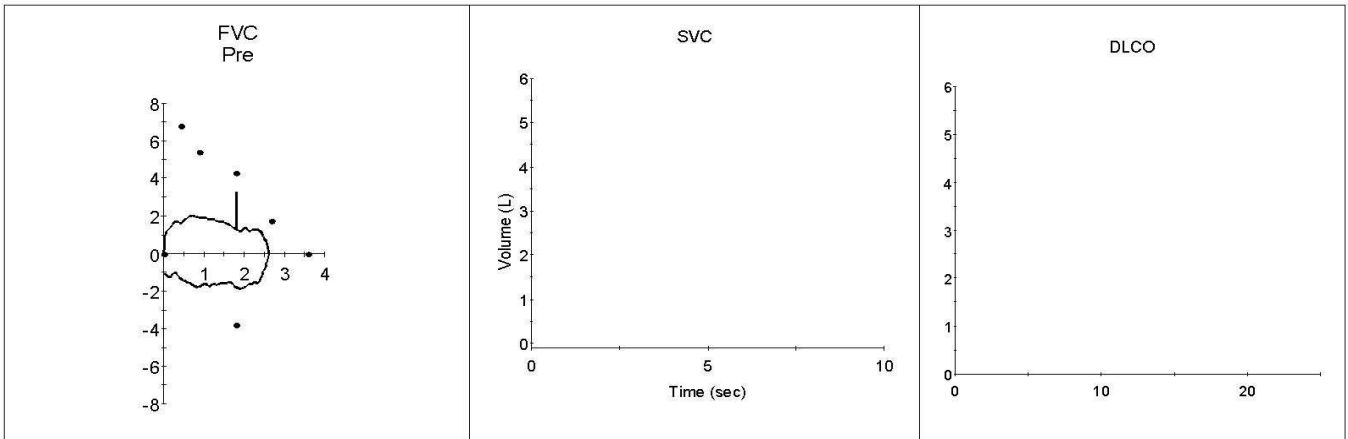
肺功能检验报告

姓名: 刘文涛	ID: 2308221355	BSA: 1.67	日期: 2023/10/29
医师:	身高: 159.00	年龄: 37	病房:
医生:	体重: 65.00	性别: Female	种族: <Unspecified

Pre Test Comments:

Post Test Comments: 限制性通气功能障碍

	Pre-Bronch			Post-Bronch		
	<u>Actual</u>	<u>Pred</u>	<u>%Pred</u>	<u>Actual</u>	<u>%Pred</u>	<u>%Chng</u>
----用力肺活量 ----						
FVC (L)	2.61	3.56	73			
FEV1 (L)	1.82	2.94	61			
FEV1/FVC (%)	70	83	84			
FEF 25% (L/sec)	2.00	5.38	37			
FEF 75% (L/sec)	1.25	1.74	72			
FEF 25-75% (L/sec)	1.64	3.15	51			
FEF Max (L/sec)	2.02	6.79	29			
FIVC (L)	3.00					
FIF Max (L/sec)	1.88					



超声诊断图文报告

流水号: 2308221355

影像号: 1433150

姓名: 刘文涛

年龄: 36 岁

性别: 女

检查设备: Vivid E95

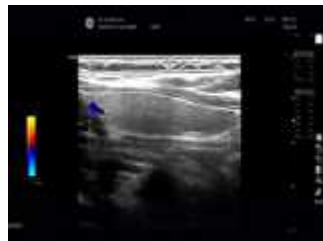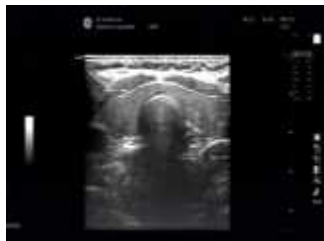体检号: 445068

申请医院: 本院

体检科室: 体检科

检查部位: 甲状腺彩超

经典图像:



影像所见:

甲状腺双侧叶形态正常, 包膜完整, 实质回声均匀, CDFI: 未见异常血流信号。
双侧颈部未见明显肿大淋巴结。

影像诊断:

甲状腺双侧叶未见异常

报告医师: 陈玉荣

检查日期: 2023-10-29

审核医师: 陈玉荣

报告日期: 2023-10-29

超声诊断图文报告

流水号: 2308221355

影像号: 1433156

姓名: 刘文涛

年龄: 36 岁

性别: 女

检查设备: Vivid E95

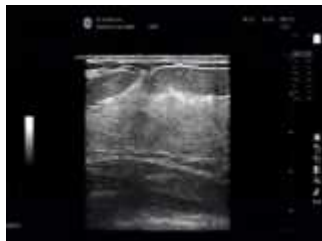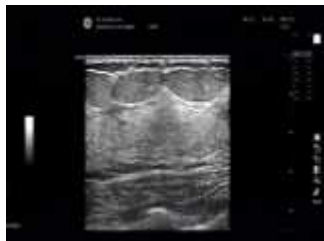体检号: 445068

申请医院: 本院

体检科室: 体检科

检查部位: 乳腺彩超

经典图像:



影像所见:

双侧乳腺腺体层次清晰, 右乳腺体厚 0.9cm, 左乳腺体厚 0.9cm, 乳导管未见扩张, 未见明显占位性病变, CDFI: 未见异常血流信号。

双侧腋下未见明显肿大淋巴结。

影像诊断:

双侧乳腺未见明显异常

报告医师: 陈玉荣

检查日期: 2023-10-29

审核医师: 陈玉荣

报告日期: 2023-10-29

超声诊断图文报告

流水号: 2308221355

影像号: 1433159

姓名: 刘文涛

年龄: 36岁

性别: 女

检查设备: Vivid E95

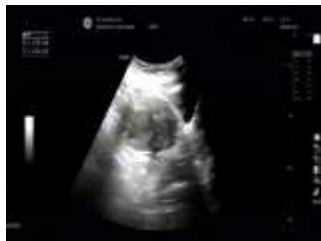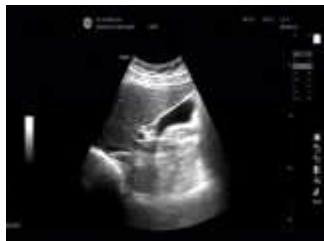体检号: 445068

申请医院: 本院

体检科室: 体检科

检查部位: 全腹彩超

经典图像:



影像所见:

肝脏大小形态正常, 包膜光滑完整, 实质回声细腻增强, 肝内管道系统走行尚清晰, 门静脉及肝内胆管不扩张。

胆囊大小形态正常, 壁不厚、光滑, 囊内透声好, 肝外胆管不扩张。

胰腺大小形态正常, 实质回声均匀, 主胰管不扩张。

脾脏大小形态正常, 实质回声均匀, 脾门静脉不宽。

双肾大小形态正常, 皮髓质分界清晰, 集合系统未见分离, 双侧输尿管未见扩张。

膀胱充盈佳, 未见明显异常。

后位子宫, 大小约 6.1*5.8*5.6cm, 肌壁回声欠均匀, 前壁探及低回声结节, 大小约 4.1*2.9cm, 边界清, 内膜线清晰, 厚 1.2cm, 宫颈厚约 2.0cm, 双侧附件区未见异常。

子宫后方探及液性暗区, 深约 0.7cm。

影像诊断:

1. 轻度脂肪肝
2. 子宫肌瘤
3. 盆腔积液

报告医师: 陈玉荣

检查日期: 2023-10-29

审核医师: 陈玉荣

报告日期: 2023-10-29